



GT.0000026198

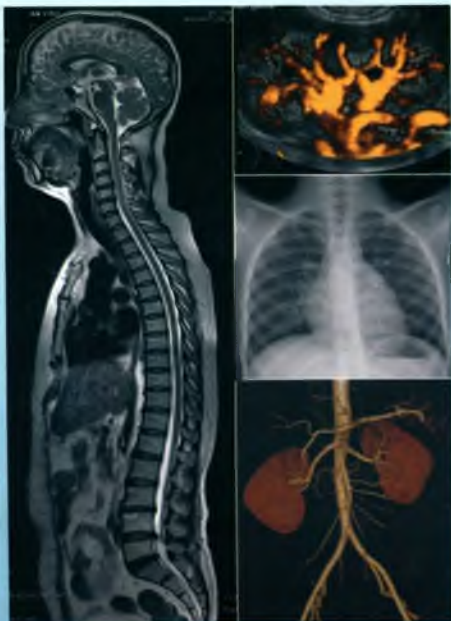<https://nhathuocngocanh.com/>

BỘ Y TẾ

# CHẨN ĐOÁN HÌNH ẢNH

(DÙNG CHO ĐÀO TẠO BÁC SĨ ĐA KHOA)

Chủ biên : PGS. TS. NGUYỄN DUY HUỆ  
PGS. TS. PHẠM MINH THÔNG



NHÀ XUẤT BẢN GIÁO DỤC VIỆT NAM

UYÊN  
LIÊU

***Chỉ đạo biên soạn:***

VỤ KHOA HỌC VÀ ĐÀO TẠO – BỘ Y TẾ

***Đồng Chủ biên:***

PGS. TS. NGUYỄN DUY HUỆ

PGS. TS. PHẠM MINH THÔNG

***Tham gia Biên soạn:***

ThS. BÙI VĂN GIANG

ThS. ĐOÀN VĂN HOAN

PGS. TS. NGUYỄN DUY HUỆ

ThS. BÙI VĂN LỆNH

PGS. TS. PHẠM MINH THÔNG

***Thư ký biên soạn:***

ThS. LÊ TUẤN LINH

***Tham gia tổ chức bản thảo:***

ThS. PHÍ VĂN THÂM

TS. NGUYỄN MẠNH PHA

## LỜI GIỚI THIỆU

Thực hiện một số điều của Luật Giáo dục, Bộ Giáo dục & Đào tạo và Bộ Y tế đã ban hành chương trình khung đào tạo Bác sĩ đa khoa. Bộ Y tế tổ chức biên soạn tài liệu dạy – học các môn cơ sở và chuyên môn theo chương trình trên nhằm từng bước xây dựng bộ sách đạt chuẩn chuyên môn trong công tác đào tạo nhân lực y tế.

Sách **CHẨN ĐOÁN HÌNH ẢNH** được biên soạn dựa trên chương trình giáo dục của Trường Đại học Y Hà Nội trên cơ sở chương trình khung đã được phê duyệt. Sách được các tác giả PGS, TS, ThS của bộ môn Chẩn đoán hình ảnh - Đại học Y Hà Nội biên soạn theo phương châm: kiến thức cơ bản, hệ thống nội dung chính xác, khoa học, cập nhật các tiến bộ khoa học, kỹ thuật hiện đại và thực tiễn Việt Nam.

Sách **CHẨN ĐOÁN HÌNH ẢNH** đã được Hội đồng chuyên môn thẩm định sách và tài liệu dạy – học chuyên ngành Bác sĩ đa khoa của Bộ Y tế thẩm định năm 2008. Bộ Y tế quyết định ban hành là tài liệu dạy – học đạt chuẩn chuyên môn của Ngành trong giai đoạn hiện nay. Trong thời gian từ 3 đến 5 năm, sách phải được chỉnh lý, bổ sung và cập nhật.

Bộ Y tế xin chân thành cảm ơn các tác giả và Hội đồng chuyên môn thẩm định đã giúp hoàn thành cuốn sách; Cảm ơn PGS. TS. Phạm Ngọc Hoa, TS. Hoàng Minh Lợi đã đọc và phản biện để cuốn sách sớm hoàn thành kịp thời phục vụ cho công tác đào tạo nhân lực y tế.

Lần đầu xuất bản, chúng tôi mong nhận được ý kiến đóng góp của đồng nghiệp, các bạn sinh viên và các độc giả để lần xuất bản sau được hoàn thiện hơn.

**VỤ KHOA HỌC VÀ ĐÀO TẠO – BỘ Y TẾ**

<https://nhathuocngocanh.com/>

## LỜI NÓI ĐẦU

Cùng với sự phát triển với tốc độ rất cao của nền y học hiện đại, chuyên ngành Chẩn đoán hình ảnh ngày nay đã đạt tới những thành tựu vượt bậc với nhiều chuyên ngành hẹp như: X quang quy ước, siêu âm, chụp cắt lớp vi tính, chụp cộng hưởng từ, X quang mạch máu và can thiệp... Chúng tôi biên soạn cuốn bài giảng chẩn đoán hình ảnh này nhằm mục đích cung cấp cho sinh viên đa khoa những kiến thức cơ bản về chẩn đoán hình ảnh mà một người thầy thuốc đa khoa cần phải có.

Cuốn sách được trình bày dưới dạng chẩn đoán hình ảnh các bộ máy của cơ thể theo thứ tự ưu tiên từ phương pháp chẩn đoán hình ảnh thông dụng, phổ cập như X quang quy ước, siêu âm đến các phương pháp hiện đại như chụp cắt lớp vi tính, cộng hưởng từ v.v... Trong quá trình biên soạn các tác giả đã hết sức cố gắng tập trung vào những kiến thức cơ bản về chẩn đoán hình ảnh dành cho bác sĩ đa khoa một cách phù hợp với số đơn vị học trình được giảng vào năm thứ tư. Tuy nhiên, với mong muốn phát huy phương pháp dạy và học tích cực, đồng thời giúp cho các sinh viên những năm sau đó (năm thứ năm, thứ sáu...) có tài liệu tham khảo nên nội dung của cuốn sách có những phần sâu hơn nội dung của chương trình năm thứ tư. Để có cơ sở cho giảng viên giảng và sinh viên năm thứ tư học chúng tôi hướng dẫn cách sử dụng sách như sau:

– Phần đại cương về các phương pháp chẩn đoán hình ảnh chỉ dành cho sinh viên tham khảo hoàn toàn không nằm trong chương trình giảng dạy của sinh viên năm thứ tư.

– Nội dung các bài giảng của cán bộ giảng dạy cũng như kiến thức cần trang bị của sinh viên năm thứ tư được thể hiện qua mục tiêu học tập và câu hỏi lượng giá của từng bài. Sinh viên chỉ cần nắm vững những nội dung kiến thức này. Những phần viết sâu hơn chỉ nhằm mục đích cho sinh viên tham khảo.

– Vì số trang của cuốn sách có hạn, nên giảng viên khi lên lớp cần có nhiều hình ảnh minh họa hơn để sinh viên có điều kiện thực hành và nắm vững nội dung học tập.

Chẩn đoán hình ảnh là một chuyên ngành rộng và chuyên sâu, vì vậy việc biên soạn tài liệu cho đối tượng sinh viên đa khoa là một việc làm khó. Ý thức được vấn đề như vậy nên chúng tôi cho rằng cuốn bài giảng này chắc chắn còn nhiều thiếu sót, chưa đáp ứng được yêu cầu của sinh viên. Chúng tôi thiết tha mong nhận được những góp ý về chất lượng của cuốn sách để có cơ hội phục vụ sinh viên tốt hơn.

**Chủ biên**

**PGS. TS. NGUYỄN DUY HIỆ**

## MỤC LỤC

	Trang
<b>Chương 1. Đại cương các phương pháp chẩn đoán hình ảnh</b>	9
<i>PGS.TS. Nguyễn Duy Huế</i>	
<b>Chương 2. Chẩn đoán hình ảnh bộ máy tiêu hoá và cấp cứu bụng</b>	35
<i>PGS.TS. Nguyễn Duy Huế</i>	
Chẩn đoán X quang thực quản	35
Chẩn đoán X quang dạ dày và tá tràng	42
Chẩn đoán X quang ruột non	56
Chẩn đoán X quang đại tràng	59
Chẩn đoán hình ảnh gan	67
Chẩn đoán hình ảnh đường mật	82
Chẩn đoán hình ảnh cấp cứu bụng	93
<b>Chương 3. Chẩn đoán hình ảnh bộ máy vận động</b>	102
<i>ThS. Bùi Văn Giang</i>	
Các phương pháp thăm khám	102
Giải phẫu X quang bình thường của xương	105
Các dấu hiệu và triệu chứng X quang cơ bản	106
Chẩn đoán X quang chấn thương xương khớp	110
Chẩn đoán X quang nhiễm khuẩn xương khớp	121
Chẩn đoán X quang u xương	127
Chẩn đoán X quang viêm khớp do thấp	138
Chẩn đoán X quang một số bệnh lý khác	140
<b>Chương 4. Chẩn đoán hình ảnh bộ máy hô hấp và lồng ngực</b>	144
<i>ThS. Đoàn Văn Hoan; PGS.TS. Nguyễn Duy Huế</i>	
Các phương pháp thăm khám và giải phẫu X quang lồng ngực	144
Các hình ảnh bất thường và một số bệnh lý hay gặp trên phim chụp lồng ngực	161

<b>Chương 5. Chẩn đoán hình ảnh tim và mạch máu</b>	179
<b>PGS.TS. Phạm Minh Thông</b>	
Các phương pháp thăm khám hình ảnh tim	179
Giải phẫu X quang tim bình thường	181
Triệu chứng học X quang tim	188
Chẩn đoán hình ảnh một số bệnh tim mắc phải hay gặp	194
Chẩn đoán hình ảnh một số bệnh tim bẩm sinh hay gặp	199
Các phương pháp thăm khám hình ảnh mạch máu	210
Chẩn đoán hình ảnh một số bệnh lý mạch máu hay gặp	213
<b>Chương 6. Chẩn đoán hình ảnh bộ máy tiết niệu</b>	227
<b>ThS. Bùi Văn Lệnh</b>	
Kỹ thuật thăm khám và hình ảnh bình thường của hệ tiết niệu	227
Triệu chứng học hình ảnh hệ tiết niệu	242
Chẩn đoán hình ảnh một số bệnh lý hay gặp của hệ tiết niệu	251
<b>Chương 7. Chẩn đoán hình ảnh hệ thần kinh</b>	283
<b>PGS.TS. Phạm Minh Thông</b>	
Giải phẫu hình ảnh não	283
Chẩn đoán hình ảnh các bệnh lý của hệ thần kinh	296



## Chương 1

# ĐẠI CƯƠNG CÁC PHƯƠNG PHÁP CHẨN ĐOÁN HÌNH ẢNH

### MỤC TIÊU

*Trong khuôn khổ cuốn sách này chúng tôi chỉ trình bày những nội dung cơ bản của các phương pháp chẩn đoán hình ảnh như: X quang quy ước, chụp cắt lớp vi tính, cộng hưởng từ, siêu âm trong chẩn đoán. Phần này chỉ nhằm mục đích cho học viên tham khảo, không nằm trong chương trình giảng dạy lý thuyết.*

## 1. X QUANG QUY ƯỚC

### 1.1. Bản chất và đặc tính của tia X

Bản chất của tia X là sóng điện từ gồm những sóng xoay chiều theo chu kỳ, cùng một loại với ánh sáng, sóng vô tuyến điện. Đặc điểm của các bức xạ trên là truyền đi với tốc độ gần giống nhau (khoảng 300000km/s) chỉ khác nhau về bước sóng, chu kỳ và tần số. Tia X có bước sóng dài khoảng  $10^{-8}$  cm và có một số đặc tính sau:

– Tính truyền thẳng và đâm xuyên: tia X truyền thẳng theo mọi hướng và có khả năng xuyên qua vật chất, qua cơ thể người. Sự đâm xuyên này càng dễ dàng khi cường độ tia càng tăng.

– Tính bị hấp thụ: sau khi xuyên qua vật chất thì cường độ chùm tia X bị giảm xuống do một phần năng lượng bị hấp thụ. Đây là cơ sở của các phương pháp chẩn đoán X quang và liệu pháp X quang. Sự hấp thụ này tỷ lệ thuận với:

+ Thể tích của vật bị chiếu xạ: vật càng lớn thì tia X bị hấp thụ càng nhiều.

+ Bước sóng của chùm tia X: bước sóng càng dài tức là tia X càng mềm thì sẽ bị hấp thụ càng nhiều.

+ Trọng lượng nguyên tử của vật: sự hấp thụ tăng theo trọng lượng nguyên tử của chất bị chiếu xạ.

+ **Mật độ của vật:** số nguyên tử trong một thể tích nhất định của vật càng nhiều thì sự hấp thụ tia X càng tăng. Ví dụ nước ở trạng thái lỏng hấp thụ tia X nhiều hơn ở trạng thái hơi.

– **Đặc tính truyền thẳng, đâm xuyên và hấp thụ của tia X** là những đặc tính quan trọng trong tạo hình X quang.

– **Tính chất quang học:** giống như ánh sáng, tia X cũng có những hiện tượng quang học như khúc xạ, phản xạ, nhiễu xạ và tán xạ. Những tính chất này tạo nên những tia thứ trong cơ thể khi nó xuyên qua và gây nên giảm độ tương phản trên các phim chụp. Để chống lại hiện tượng này người ta có thể dùng loa khu trú, đóng nhỏ chùm tia, lưới lọc....

– **Tính chất gây phát quang:** dưới tác dụng của tia X một số muối trở nên phát quang như clorua, Na, BA, Mg, Li,... và có chất trở nên sáng như Tungstat cadmi, platino-cyanua Bari các chất này được dùng để chế tạo màn huỳnh quang dùng khi chiếu X quang, tấm tăng quang.

– **Tính chất hoá học:** tính chất hoá học quan trọng nhất của tia X là tác dụng lên muối bromua bạc trên phim và giấy ảnh làm cho nó biến thành bạc khi chịu tác dụng của các chất khử trong thuốc hiện hình. Nhờ tính chất này mà nó cho phép ghi hình X quang của các bộ phận trong cơ thể lên phim và giấy ảnh.

– **Tác dụng sinh học:** khi truyền qua cơ thể tia X có những tác dụng sinh học. Tác dụng này được sử dụng trong điều trị đồng thời nó cũng gây nên những biến đổi có hại cho cơ thể.

## **1.2. Các kỹ thuật X quang ước**

### **1.2.1. Chiếu X quang**

Chùm tia X sau khi truyền qua vùng thăm khám của cơ thể thì suy giảm do bị hấp thụ bởi các cấu trúc. Sự suy giảm này phụ thuộc vào độ dày, mật độ của các cấu trúc mà nó đi qua. Cuối cùng, chùm tia tác dụng lên chất huỳnh quang trên màn chiếu và các bộ phận của vùng thăm khám được hiện hình trên màn chiếu này. Việc phân tích hình ảnh chẩn đoán được tiến hành cùng thời điểm phát tia trên màn chiếu của máy X quang. Chùm tia X được sử dụng khi chiếu có độ đậm xuyên trung bình (từ 70 đến 80KV) và với cường độ thấp (chỉ khoảng từ 1,5 đến 3 miliampe).

Sự phát huỳnh quang của màn chiếu không đủ sáng, vì thế việc chiếu điện phải làm trong buồng tối và để quan sát rõ tổn thương cần thích ghi mắt trong bóng tối ít nhất 10 đến 15 phút trước khi chiếu.

Hiện nay, phương pháp chiếu X quang để chẩn đoán hầu như không còn được áp dụng. Tuy nhiên, trong X quang can thiệp, X quang mạch máu, X quang tiêu hoá phương pháp chiếu vẫn được sử dụng nhưng việc ghi hình được thực hiện bằng X quang tăng sáng truyền hình. Phương pháp chiếu X quang tăng sáng truyền hình cho chất lượng hình ảnh cao hơn, cường độ sáng cao hơn, vì vậy nó được tiến hành trong phòng sáng bình thường và cho phép giảm liều tia X hơn cho bệnh nhân và cho cả bác sĩ Chẩn đoán hình ảnh.

## 1.2.2. Chụp X quang

### a) Kỹ thuật

Khác với chiếu, sự ghi hình X quang của các bộ phận thăm khám được thực hiện trên phim hoặc giấy ảnh. Để ghi được hình trên phim X quang thì tia X phải được phát xạ với một điện thế cao (từ 50 KV đến 100 hoặc 150 KV) và với cường độ dòng qua bóng X quang lớn (từ 100–200mA, và các máy hiện đại hiện nay có thể lên tới 500 đến 1000KV). Hai yếu tố này nhằm đảm bảo cho sự ghi hình nhanh tránh được hình nhiễu của các cơ quan động (như tim, ống tiêu hoá .v.v...) và phù hợp với thời gian nín thở của bệnh nhân.

Phim X quang có cấu tạo cơ bản là hai mặt được tráng bởi nhũ tương muối bạc (bromua bạc). Phim được ép vào giữa hai tấm tăng quang đặt trong cassette. Bề mặt tấm tăng quang được phủ bằng một lớp chất phát huỳnh quang (thường là Tungstat cadmi). Dưới tác dụng của tia X các lớp huỳnh quang này sẽ phát quang và tác dụng lên phim để ghi hình bộ phận thăm khám mà nó truyền qua. Tia X chỉ tác dụng lên phim khoảng 10% còn lại khoảng 90% tác dụng này là do ánh sáng huỳnh quang phát ra từ tấm tăng quang. Vì vậy, nhờ tấm tăng quang mà thời gian chụp có thể giảm đi rất nhiều. Hiện nay, với tấm tăng quang có độ nhạy cao thì thời gian và cường độ chụp càng được giảm hơn nữa.

### b) Các phương pháp chụp X quang

– Chụp X quang không chuẩn bị bao gồm các kỹ thuật chụp X quang các bộ phận của cơ thể như chụp xương khớp, chụp bụng, chụp sọ não, chụp cột sống, chụp phổi, chụp hệ tiết niệu .v.v... không sử dụng được chất cản quang.

– Chụp X quang có chuẩn bị được dùng để chỉ những kỹ thuật X quang quy ước có sử dụng được chất cản quang (Barisulfat, các thuốc cản quang tiêm tĩnh mạch) như chụp lưu thông thực quản–dạ dày–tá tràng với baryt, chụp niệu đồ tĩnh mạch .v.v...

Ngoài ra, trước đây để cố gắng làm tăng khả năng chẩn đoán người ta có thể sử dụng các kỹ thuật chụp X quang như: chụp cắt lớp thường quy (tomographie conventionnelle), chụp X quang động (kymographie), chụp huỳnh quang v.v... Tuy

hiện, ngày nay với sự ra đời và phát triển của các kỹ thuật chẩn đoán hình ảnh hiện đại như chụp cắt lớp vi tính, cộng hưởng từ thì các kỹ thuật này hầu như không còn được sử dụng nữa. Đồng thời, các kỹ thuật chụp X quang mạch máu và X quang can thiệp được tách thành một chuyên ngành riêng được gọi là X quang mạch máu và can thiệp.

## 2. CHỤP CẮT LỚP VI TÍNH

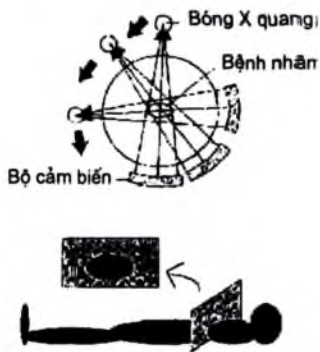
Chụp cắt lớp vi tính theo cách gọi của người Anh, Mỹ là C.T Scanner bắt nguồn từ cụm từ computer Tomography hoặc computer Tomography Scanner, người Pháp thường gọi là chụp cắt lớp theo tỷ trọng-Tomodensitometrie (TDM), Việt Nam phương pháp này được gọi là chụp cắt lớp vi tính hay chụp cắt lớp điện toán.

### 2.1. Nguyên lý kỹ thuật

Chụp cắt lớp vi tính có thể được định nghĩa như một phương pháp đo tỷ trọng X quang của các đơn vị thể tích của một lát cắt. Phương pháp này cho ra những hình ảnh lát cắt của cơ thể với sự phân tích tỷ trọng 100 lần chính xác hơn trên hình ảnh X quang thường quy.

Chùm tia X rất hẹp được phát ra từ bóng X quang bị suy giảm sau khi đi xuyên qua một phần của cơ thể được thu nhận bởi đầu tiếp nhận hay đầu thu (détecteur). Đầu tiếp nhận này được cấu tạo bằng các tinh thể nhấp nháy hoặc bằng các buồng ion hoá cho phép lượng hoá số đo. Độ nhạy của các đầu tiếp nhận cao hơn rất nhiều so với phim X quang. Bóng X quang và đầu tiếp nhận được cố định bằng khung kim loại và hai bộ phận này quay quanh vùng cần chụp của cơ thể nằm giữa chùm tia.

Sau khi chùm tia đi qua cơ thể bệnh nhân, bộ cảm biến điện tử sẽ truyền tín hiệu về trung tâm hệ thống thu nhận dữ liệu (data acquisition system: D.A.T) để mã hoá và truyền vào máy tính độ hấp thụ của chùm tia này với độ chính xác rất cao. Tuy nhiên, hình chiếu của một chùm tia sau khi đi qua một bộ phận của cơ thể vào bộ cảm biến không đủ để có thể tạo được hình ảnh cấu trúc của một mặt cắt. Vì vậy, nhờ sự di chuyển vòng quanh bệnh nhân của chùm tia theo một mặt phẳng cắt hàng loạt các phép đo được thực hiện ở các góc độ khác nhau. Ở mỗi vị trí của chùm tia, một mã số về độ

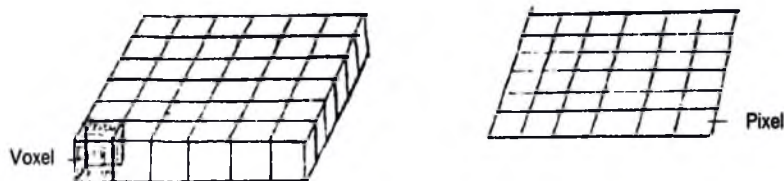


Hình 1.1. Sơ đồ đại cương về nguyên lý chụp cắt lớp vi tính.

suy giảm tuyến tính (linear attenuation) được ghi nhớ trong bộ nhớ. Khi chuyển động quét kết thúc, bộ nhớ đã ghi nhận được một số lượng rất lớn những số đo tương ứng với những góc khác nhau trong mặt phẳng quét. Tổng hợp những số đo và nhờ máy vi tính xử lý các số liệu đó ta có những kết quả bằng số. Nhờ những bộ phận tính vi khác có trong máy, các số đó được biến thành hình ảnh và hiện trên màn ảnh máy thu hình với hình ảnh một lát cắt ngang qua cơ thể.

## 2.2. Nguyên lý tái tạo hình theo ma trận. Đơn vị Hounsfield

Máy vi tính với các phương pháp toán học phức tạp, dựa vào sự hấp thụ tia X ở mật cắt, tạo nên hình cấu trúc mật cắt. Nguyên lý việc tái tạo lại thành hình từ các số phụ thuộc vào các con số chứa trong ma trận tức là các cột và các dãy. Những cột và những dãy này tạo nên các đơn vị thể tích cơ bản gọi là Voxel (Volume element), chiều cao của mỗi Voxel phụ thuộc vào chiều dày của lớp cắt, thường là từ 1 đến 10mm. Mỗi Voxel hiện lên ảnh như một đơn vị ảnh cơ bản gọi là Pixel (Picture element), cũng có nghĩa là Voxel trong ma trận biến thành Pixel trên ảnh. Tổng các ảnh cơ bản đó hợp thành một quang ảnh.



Hình 1.2. Nguyên lý tạo hình theo ma trận.

Tùy theo mức độ hấp thụ tia X của mỗi Voxel mà mỗi Voxel có một mật độ hay tỷ trọng quang tuyến X (Radiologic density) khác nhau và thể hiện trên màn hình là các Pixel có độ đậm nhạt khác nhau.

Cấu trúc hấp thụ tia X càng nhiều thì mật độ hay tỷ trọng quang tuyến X càng cao, vì vậy người ta còn gọi phương pháp chụp cắt lớp vi tính là chụp cắt lớp do tỷ trọng (tomodensitometrie). Dựa vào hệ số suy giảm tuyến tính (linear attenuation coefficient) của chùm tia X khi đi qua một cấu trúc, người ta có thể tính ra tỷ trọng của cấu trúc đó theo đơn vị Hounsfield qua công thức.

$$N(H) = \frac{M(x) - M(H2O)}{M(H2O)} \times K$$

- N(H) là tỷ trọng của một cấu trúc x tính theo đơn vị x tính theo đơn vị Hounsfield.

–  $M(x)$  là hệ số suy giảm tuyến tính của quang tuyến X khi đi qua một đơn vị thể tích cấu trúc  $x$ .

–  $K$  là hệ số có giá trị bằng 1.000 theo Hounsfield đưa ra và đã được chấp nhận.

Theo công thức trên thì tỷ trọng theo đơn vị Hounsfield của:

– Nước tinh khiết ( $H_2O$ ) là 0 đơn vị Hounsfield

– Không khí là  $-1.000$  đơn vị Hounsfield

– Xương đặc là  $+1.000$  đơn vị Hounsfield

Máy chụp cắt lớp vi tính hiện nay thường có nhiều ma trận:  $252 \times 252$ ;  $340 \times 340$  và  $512 \times 512$ . Máy thế hệ 4 có cả ma trận  $1.024 \times 1.024 = 1.048.575$  đơn vị thể tích (Voxel). Điều này chứng tỏ con số đo lường rất lớn và độ phân giải rất cao của hình chụp cắt lớp vi tính. Thí dụ với ảnh chụp trong ma trận  $512 \times 512$ , Pixel có diện tích bé hơn  $1mm^2$  rất nhiều, với cạnh có chiều dài 0,2mm.

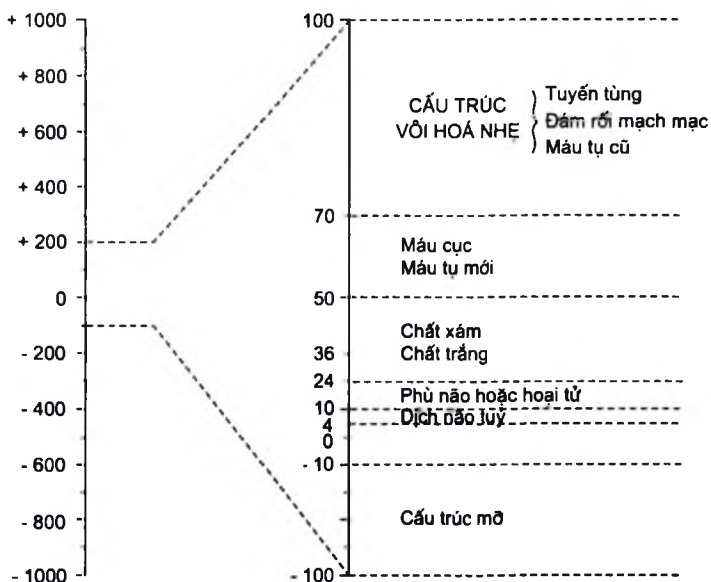
Ma trận tái tạo càng lớn thì cho ảnh càng chi tiết, nghĩa là trong ma trận  $512 \times 512$  số lượng thông tin cần xử lý và lưu trữ tăng so với khi dùng ma trận  $340 \times 340$ . Tuy nhiên, loại ma trận  $512 \times 512$  cần nhiều thời gian hơn loại  $340 \times 340$  để tạo ảnh và chiếm khoảng rộng hơn trong bộ nhớ để lưu giữ ảnh trong đĩa từ. Như vậy, với một đĩa từ nhất định và chỉ để lưu trữ một loại ảnh thì số lượng ảnh loại ma trận  $512 \times 512$  được lưu trữ sẽ ít hơn so với loại  $340 \times 340$ .

Trong thăm khám thông thường thì dùng loại ma trận  $340 \times 340$  là đủ, nhưng muốn khám xét những chi tiết nhỏ như tai trong hoặc tổn thương rất nhỏ trong não thì nên sử dụng loại ma trận  $512 \times 512$  hoặc  $1024 \times 1024$ .

### 2.3. Đặc điểm hình ảnh

Máy chụp cắt lớp vi tính cho phép phân biệt được những sự khác biệt rất nhỏ của những tổ chức có tỷ trọng khác nhau. Trong cơ thể con người nó có thể mã hoá khoảng từ hai nghìn đến bốn nghìn mức độ khác nhau (tùy loại máy) về tỷ trọng giữa cấu trúc có tính chất khí và cấu trúc có tính chất xương.

Một máy thu hình được biến thành hình ảnh những mã số đã có. Tuy nhiên, với mắt thường ta chỉ có thể phân biệt được từ đen đến trắng khoảng 12 đến 20 mức độ khác nhau. Như vậy, có một sự bất cân xứng giữa số lượng thông tin chứa trong bộ nhớ có hàng nghìn mức độ về tỷ trọng với mắt thường chỉ cho phép phân biệt được dưới hai mươi mức độ. Để giải quyết vấn đề này người ta phải áp dụng phương pháp mở cửa sổ gắn với bậc thang xám trên màn hình để nghiên cứu. Cửa sổ được xác định bằng điểm giữa của cửa sổ (Center hoặc Level) và độ mở rộng của cửa sổ (Width) trên giải đơn vị Hounsfield.



**Hình 1.3.** Bậc thang hấp thụ của Hounsfield.

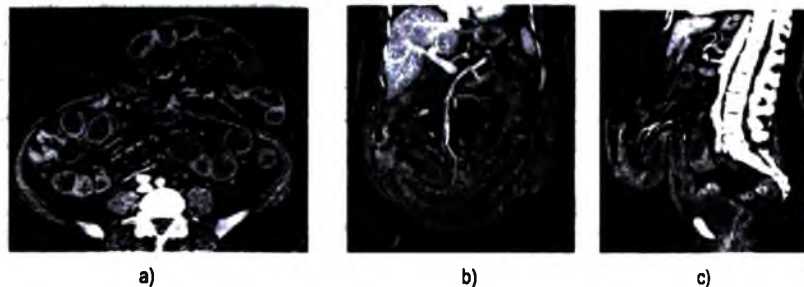
Nếu cửa sổ mở rộng hết mức, xương thể hiện bằng hình trắng, không khí hình đen và cấu trúc có tính chất dịch có hình xám, hình ảnh thu được giống như hình một phim X quang thông thường. Trái lại nếu ta chọn điểm giữa của cửa sổ là số đo tỷ trọng trung bình của cấu trúc cần khám xét, sau đó điều chỉnh cửa sổ là số đo tỷ trọng trung bình của cấu trúc cần khám xét, sau đó điều chỉnh cửa sổ hẹp lại một cách thích hợp sẽ thấy trên màn thu hình sự sai biệt về đậm độ rất rõ của những bộ phận phía trên cửa sổ sẽ có hình trắng và những cấu trúc có tỷ trọng ở phía dưới cửa sổ sẽ có hình đen. Thí dụ trên một mặt cắt ở sọ nếu chọn điểm giữa của cửa sổ là 35 đơn vị Hounsfield, độ mở của cửa sổ là 100 đơn vị Hounsfield, ta có thể thấy rõ hình các não thất với dịch não tủy và hình của các chất xám, chất trắng của não, hình của khối u, khối máu tụ, khối áp xe... với đậm độ rất khác nhau. Nếu ta muốn tìm vỡ, gãy xương ở sọ thì ta phải chọn điểm giữa của cửa sổ là 240 đơn vị Hounsfield và độ mở của cửa sổ là 2.000 đơn vị Hounsfield. Còn ở phổi, tuy nơi ta muốn khám xét là nhu mô phổi, trung thất hoặc xương... mà ta phải chọn điểm giữa của cửa sổ và độ mở cửa sổ khác nhau.

Khác với chụp X quang thường quy, trong đó tất cả các thông tin đều nằm trên phim còn trong thăm khám bằng chụp cắt lớp vi tính thì toàn bộ thông tin chứa

trong bộ nhớ và người điều khiển chỉnh lý máy để chọn các hình ảnh có ý nghĩa cho chẩn đoán.

Những hình ảnh hiện trên màn hình của máy thu hình được trình bày dưới dạng như người quan sát nhìn mặt cắt thẳm dò từ dưới chân bệnh nhân nhìn lên: đó là những mặt cắt chụp cắt lớp theo trục ngang, thẳng góc với trục của cột sống.

Tuy nhiên, những mặt cắt này thường liên tiếp và sát nhau, nên máy tính có khả năng ráp những mặt cắt này lại và tái tạo để cho ta những hình ảnh tương ứng theo các mặt phẳng tự chọn như mặt phẳng đứng dọc giữa (plan sagital) hoặc theo mặt phẳng đứng ngang (plan frontal). Như vậy, máy chụp cắt lớp vi tính không phải chỉ là máy đơn thuần cho ta hình ảnh cắt lớp theo trục ngang mà còn có khả năng cho ta những hình ảnh cắt lớp theo cả trục đứng nữa, tuy hình ảnh cắt lớp theo trục đứng không có chất lượng tốt như trục ngang. Tuy nhiên, hiện nay với máy chụp cắt lớp vi tính đa dãy đầu thu thì hạn chế này đã được khắc phục. Độ phân giải của hình ảnh tái tạo phụ thuộc vào chiều dày và khoảng cách giữa các mặt cắt theo trục ngang. Hiện nay, với máy chụp cắt lớp vi tính xoắn ốc (Helical Scanner hoặc Balayage Spirale Volumique), bóng phát tia X và bộ cảm biến quay liên tục trong khi bệnh nhân chuyển dần vào khung máy, sơ đồ quét và tạo ảnh sẽ là một hình xoắn ốc liên tục và các ảnh tái tạo sẽ có độ phân giải cao hơn.



**Hình 1.4.** Tái tạo hình ảnh từ mặt phẳng ngang  
*a. Thành mặt phẳng đứng ngang; b. Thành mặt phẳng đứng dọc.*

Người ta có thể sử dụng máy chụp cắt lớp vi tính để có một hình toàn thể như phim chụp X quang ở tư thế thẳng hoặc chệch hoặc nghiêng, bằng cách đi này thường mở đầu cho khám xét bằng chụp cắt lớp vi tính và để thấy thuộc có một hình ảnh tổng quát về khu vực muốn thăm khám và trên cơ sở đó phân chương trình quét, đặt độ dày cũng như khoảng cách giữa các lớp cắt... ảnh này có tên gọi khác nhau: ảnh định khu (Topogramme), ảnh hướng dẫn (Scout - view), ảnh X quang vi tính (Computed radiography).



Tùy theo khu vực muốn thăm khám ta phải chọn các mốc giải phẫu thích hợp cho các lớp cắt. Thí dụ ở sọ thông thường là các mặt cắt song song với đường khoe mắt – lỗ tai ngoài (ligne orbio – meatale). Ở ngực và ở bụng cũng là những lớp cắt theo trục ngang (coupe axiale transverse) và các mốc giải phẫu là mũi kiếm xương ức (xyphoide) và mào chậu. Các lớp cắt thường dày từ 1 đến 10 mm và lớp nọ tiếp với lớp kia.

Khi đã có những hình ảnh cần thiết và hữu ích cho việc chẩn đoán bệnh, nhờ một bộ phận chụp ảnh có trong máy, người ta có thể chụp những hình ảnh trên với những kích thước khác nhau.

Máy chụp cắt lớp vi tính lưu trữ các hình ảnh trong các băng hoặc đĩa từ. Khi cần thiết, sau này người ta có thể sử dụng, máy để nghiên cứu các hình ảnh đã lưu trữ đó vào bất cứ lúc nào.

## 2.4. Nhiễu ảnh

Hình ảnh giả tạo hay nhiễu ảnh (artefact) thường làm cho ảnh thu được không có giá trị chẩn đoán. Nguyên nhân có thể do:

– Trong khu vực thăm khám có những vật bằng kim loại như mảnh đạn, răng giả, kẹp sắt... đã hấp thụ toàn bộ tia X khi đi qua và tạo nên một hình tăng tỷ trọng (hyperdense) phát ra các tia khuếch tán như mặt trời làm cho phim không sao đọc được. Một xương dày đặc cũng có thể gây nên nhiễu ảnh như ở hố sau của sọ, của cột sống, của vai...

– Bệnh nhân là trẻ em hoặc bệnh nhân bị hôn mê luôn luôn cử động, không nằm im cũng làm cho hình ảnh bị mờ, bờ không rõ nét. Các cơ quan luôn luôn chuyển động như tim, ống tiêu hoá, cơ hoành... cũng có thể cho những hình ảnh bị mờ như vậy.

– Nhiễu ảnh có thể do máy: trong quá trình chuyển động xoay tròn quanh bệnh nhân của bóng phát tia X và bộ cảm biến đôi khi thiếu nhịp nhàng và không đều cũng gây nên nhiễu ảnh.

– Cuối cùng nhiễu ảnh có thể do hệ quả thể tích (volume partiel). Máy vi tính cung cấp cho mỗi Voxel một số đo về tỷ trọng trung bình. Nếu bề dày của lớp cắt có đồng thời cả chất khí, chất lỏng, xương... thì trị số cung cấp cho mỗi Voxel là số trung bình cộng với các tỷ trọng khác nhau nên hình không chính xác. Để giảm tối đa hậu quả của hiện tượng mảnh thể tích, khi thăm khám một số vùng như hố yên, đường tai trong... lớp cắt phải thật mỏng (1mm) và nên dùng ma trận tái tạo lớn (512 x 512 hoặc 1.024 x 1.024).

## 2.5. Sử dụng chất đối quang

Trong chụp cắt lớp vi tính nhiều khi phải dùng đến chất đối quang. Hai hình thức chính để đưa chất đối quang vào cơ thể: đưa vào khoang tự nhiên và lòng mạch.

**2.5.1. Đưa vào khoang tự nhiên** như ống tiêu hoá, các tạng rỗng, khoang dưới nhện... với mục đích làm tăng đối quang với các tạng xung quanh, thấy rõ hơn hình dáng, đường bờ, các thành phần bên trong của tạng muốn thăm khám cũng như liên quan của chúng với các cấu trúc lân cận. Đối với khoang dưới nhện, từ cột sống lên não, vào các não thất và bể não: tiêm thuốc cản quang (10ml) loại không ion, hàm lượng dưới 200mg/ml) vào vỏ tuỷ sống (injection intrahécale) rồi cho bệnh nhân nằm theo tư thế Trendelenbourg. Qua các lớp cắt ở các thời điểm khác nhau ta có thể biết được thuốc cản quang chuyển dịch nhanh hay chậm hoặc vị trí nơi tắc nghẽn làm cho thuốc không chuyển dịch được. Ngoài ra, trong trường hợp chấn thương, nước não tuỷ chảy ra theo đường mũi, phương pháp này có thể phát hiện được ra nơi nứt rách của xương- màng cứng (ostéo - dural). Khi dùng chất đối quang là dung dịch cản quang trong chụp cắt lớp vi tính ta cần phải chú ý:

- Dung dịch cản quang phải có độ cản quang ổn định, chất cản quang phải được hoà tan đều trong dung dịch, không có hiện tượng lắng, kết tủa.

- Dung dịch cản quang phải có áp lực thẩm thấu cân bằng với cơ thể (330 mosmol/kg) để tránh hiện tượng cô đặc hoặc hoà loãng thuốc cản quang do trao đổi dịch với cơ thể.

- Độ cản quang của dung dịch không được cao quá để tránh hình thành các nhiễu ảnh nhân tạo như trong trường hợp có kim loại trong cơ thể. Độ cản quang thích hợp của dung dịch là 150 đơn vị Hounsfield.

**2.5.2. Đưa thuốc vào lòng mạch:** hình thức chủ yếu là tiêm vào tĩnh mạch loại thuốc cản quang thải trừ qua đường thận. Dựa vào những hiểu biết về dược động học của thuốc cản quang trong cơ thể để quyết định lượng thuốc, tốc độ bơm và thời điểm chụp cắt lớp vi tính so với thời điểm bơm thuốc. Với phương pháp này người ta có thêm thông tin về mức độ ngấm thuốc cản quang của tổn thương như ngấm nhiều hay ít, hay không ngấm. Các hình thái ngấm cũng có thể khác nhau: ngấm đều, ngấm thành đám, ngấm thành vòng xung quanh tổn thương. Các hình ảnh trên thể hiện sự khác biệt về mức độ và kiểu tưới máu của vùng tổn thương.

*Ví dụ:*

- U màng não (ménigiome), u thần kinh (Neurinome) ngấm mạnh và đồng đều thuốc cản quang, u thần kinh đệm (Gliome) ngấm thuốc thành đám.

- Khối áp xe mới hình thành do tổ chức hạt bao quanh áp xe rất giàu tuần hoàn nên ngấm thuốc cản quang mạnh và hình vòng.

- U tế bào hình sao (astrocytome) bậc thấp, khối máu tụ không ngấm thuốc cản quang.

## 2.6. Các bộ phận của máy

Máy chụp cắt lớp vi tính có bốn bộ phận chính: hệ thống đo lường, hệ thống xử lý các dữ liệu, hệ thống điều khiển, hệ thống lưu trữ.

- Hệ thống đo lường bao gồm bóng phát tia X và bộ cảm biến liên kết chặt chẽ với nhau và chuyển động xoay quanh bệnh nhân. Hai bộ phận này có một vỏ bọc bảo vệ và có thể điều chỉnh được để làm sao chùm tia X chiếu chuẩn xác vào phía bệnh nhân theo mặt cắt mà người điều khiển muốn khám. Chùm tia X rất mảnh có thể thay đổi độ dày từ 1 đến 10mm.

- Hệ thống xử lý các dữ kiện. Đó là máy vi tính tính tỷ trọng quang tuyến của các Voxel. Với máy thông dụng hiện nay, việc xử lý các dữ kiện được tiến hành ngay trong thời gian đo tạo nên ảnh ở thời gian thực tại (image entemps réel).

- Hệ thống điều khiển. Gồm nhiều phím bấm để đưa vào máy các yêu cầu như: chụp hình khu vực muốn nghiên cứu, số lượng, độ dày, khoảng cách giữa các lớp cắt, đặt điểm giữa và độ mở cửa sổ, đo tỷ trọng ở các bộ phận nhỏ, đo độ dài, rộng của tổn thương, tái tạo lại hình theo trục đứng... Tất cả các yêu cầu đó đều được đáp ứng và thể hiện trên màn hình của máy thu hình. Cạnh đó là bộ phận chụp ảnh, nó chụp lại các hình hữu ích cho chẩn đoán theo yêu cầu của người điều khiển máy.

- Hệ thống lưu trữ. Các dữ kiện được ghi lại và lưu trữ trong các băng từ hoặc đĩa từ và có thể cung cấp lại cho thầy thuốc bất cứ lúc nào các hình ảnh tổn thương bệnh lý của bệnh nhân đã thăm khám.

Với các máy thông dụng hiện nay, tất cả các bộ phận trên có thể bố trí, xếp đặt trên một diện tích có kích thước  $5m \times 5m = 25m^2$ .

## 2.7. Các thể hệ máy chụp cắt lớp vi tính

### 2.7.1. *Thể hệ thứ nhất:* bộ cảm biến chỉ có một đơn vị

Bóng phát tia X và bộ cảm biến kết hợp với nhau rất chặt chẽ và tiến hành chậm chạp từng bước động tác tịnh tiến rồi động tác quay. Chùm tia X rất nhỏ chiếu qua một bộ phận của cơ thể một phần để rồi tới bộ cảm biến. Khi bóng tia X quay được 1 độ thì phải tịnh tiến để rồi phát ra tia X quét ngang một bộ phận của cơ thể. Bóng phát tia X và bộ cảm biến phải quay quanh cơ thể  $360^\circ$  và tiến hành chậm chạp như thế nên để có một quang ảnh phải mất vài phút.

2.7.2. *Thể hệ thứ hai:* máy hoạt động vẫn theo nguyên tắc quay và tịnh tiến như trên nhưng chùm quang tuyến X có độ mở rộng hơn (khoảng 10 độ) và đối diện với

độ cảm biến có nhiều đơn vị hơn (từ 5 đến 10 đơn vị). Do chùm quang tuyến X rộng hơn và độ cảm biến có nhiều đơn vị hơn nên giảm bớt được số lần tịnh tiến: thời gian để có một quang ảnh được rút ngắn hơn, mất khoảng từ 6 đến 20 giây.

**2.7.3. Thế hệ thứ ba:** máy hoạt động chỉ còn động tác quay xung quanh bệnh nhân, không còn động tác chuyển dịch tịnh tiến. Chùm quang tuyến X được mở rộng, có thể trùm toàn bộ bộ phận cơ thể cần chụp. Bộ cảm biến có từ 200 đến 400 đơn vị ghép thành một cung đối diện với bóng X quang. Bóng X quang vừa quay vừa phát tia, bộ cảm biến quay cùng chiều với bóng và ghi kết quả. Thời gian để có một quang ảnh mất từ 1 đến 4 giây.

**2.7.4. Máy chụp cắt lớp xoắn đa dây đầu thu:** một dây bóng X quang quay quanh bệnh nhân, nhưng có tới 2, 4, 6, 8,... 64 dây đầu thu nhận tín hiệu. Với các thế hệ máy này cho phép ghi hình bộ phận chụp ở các mặt phẳng khác nhau; thăm khám tim, mạch vành, mạch máu não, mạch máu vùng bụng cũng như ngoại vi .v.v...

## **2.8. Lượng nhiễm xạ đối với chụp cắt lớp vi tính**

Liều nhiễm quang tuyến X tại vùng cơ thể chụp cắt lớp vi tính tương đương với liều tại chỗ của một lần khám đại tràng hoặc chụp thận tiêm tĩnh mạch (2 – 3rad).

Liều sinh dục: do cấu trúc của máy bảo vệ tốt nên thường thấp hơn nhiều so với khám X quang quy ước nếu không chụp cắt lớp vi tính trực tiếp tại vùng có cơ quan sinh dục.

## **2.9. Chỉ định chụp cắt lớp vi tính trên lâm sàng**

Chụp cắt lớp vi tính ra đời là một cuộc cách mạng lớn đối với ngành Chẩn đoán hình ảnh. Ngày nay, máy chụp cắt lớp vi tính đã phổ biến tới các tuyến y tế tỉnh và được chỉ định rộng rãi trong chẩn đoán bệnh. Trong thăm khám các tạng vùng bụng và sau phúc mạc, chụp cắt lớp vi tính thường được chỉ định sau siêu âm. Đối với chẩn đoán bệnh lý lồng ngực, bệnh lý xương thì đây là phương pháp được chỉ định ngay sau X quang quy ước. Chẩn đoán bệnh lý thần kinh thì có sự cạnh tranh và thảo luận giữa chụp cắt lớp vi tính và chụp cộng hưởng từ: bệnh lý cấp cứu do chấn thương, bệnh lý liên quan đến xương (u xương, thoái hoá xương, chấn thương xương cột sống, chấn thương xương vùng nền sọ .v.v...) thì chụp cắt lớp được lựa chọn, các bệnh lý còn lại (u, viêm não, thoát vị đĩa đệm, tổn thương tuỷ sống .v.v...) thì thường chụp cộng hưởng từ có ưu thế hơn. Tuy nhiên, ở những nơi chưa có cộng hưởng từ thì chụp cắt lớp vi tính cũng là phương pháp hữu hiệu giúp cho chẩn đoán các bệnh lý này.

### 3. TẠO ẢNH BẰNG CỘNG HƯỞNG TỪ

Nguyên lý làm cơ sở cho sự tạo hình của máy rất phức tạp, có thể trình bày tóm tắt như sau: nguyên tử hydro có rất nhiều trong các mô ở cơ thể con người, hạt nhân nguyên tử này chỉ có một proton. Khi những proton của những nguyên tử hydro của các mô được đặt trong một từ trường có cường độ lớn và được cung cấp năng lượng dưới dạng những sóng có tần số radio (radiofréquence) thì khi ngừng cung cấp những sóng đó, hệ thống sẽ hồi trả lại năng lượng và các proton sẽ phát ra các tín hiệu. Các tín hiệu này được các bộ phận tinh vi trong máy và máy vi tính xử lý để biến thành hình ảnh.

Để có thể hiểu rõ nguyên lý hoạt động của máy một cách chi tiết hơn, có những điều ta cần phải biết như sau:

#### 3.1. Hai đám proton và hiện tượng hấp thụ cộng hưởng

Những proton của hạt nhân nguyên tử hydro lúc nào cũng quay nhanh xung quanh trục của nó gọi là quay hạt nhân (spin nucléaire) và được thể hiện bằng một mômen động (moment cinétique). Điện tích dương của proton do sự quay quanh trục của nó sẽ hình thành một kim nam châm nhỏ và tạo nên một từ trường nhỏ, được biểu thị bằng một vectơ mômen từ. Tuy nhiên, do chuyển động nhiệt (agitation thermique) của các nguyên tử nên các mômen từ cơ bản (moment magnétique) này có các chiều và hướng khác nhau và luôn luôn thay đổi, tổng hợp (ressultante) của chúng bằng không.

Khi được đặt trong một từ trường  $B_0$  có cường độ lớn từ 0,33 Tesla đến 2 Tesla (1 Tesla = 10.000 gauss) (từ trường của trái đất khoảng 0,5 gauss) thì những proton của hydro dưới tác dụng của  $B_0$  xếp hàng theo trục của  $B_0$  và có một chuyển động thứ hai nữa, ngoài chuyển động quay quanh trục của nó, gọi là chuyển động tiến động (mouvement de précession), vẽ nên một hình nón, có trục song song với trục của từ trường lớn  $B_0$ .

Khi đặt trong từ trường lớn  $B_0$ , người ta thấy có hai đám proton khác nhau: một đám gọi là đám năng lượng thấp song song (parallèle) với  $B_0$  và một đám gọi là đám năng lượng cao đối song (antoparallèle) với  $B_0$ . Đám thứ nhất hơi nhiều hơn chút ít so với đám thứ hai và tổng hợp những mômen từ cơ bản của hai đám trên là  $M_0$  cùng chiều với  $B_0$ .

Hiệu số năng lượng  $\Delta E$  giữa hai đám proton này xác định mức độ từ hoá của mô và tỷ lệ thuận với cường độ của  $B_0$  và thay đổi theo tùy từng mô:  $\Delta E = \alpha B_0$ .

Tốc độ  $\omega$  của chuyển động tiến động phụ thuộc vào cường độ của từ trường  $B_0$  và tỷ số từ quay (rapport gyromagnétique) của hạt nhân. Tỷ số từ quay lại phụ thuộc vào tỷ lệ giữa mômen động mà mômen từ của proton hydro.

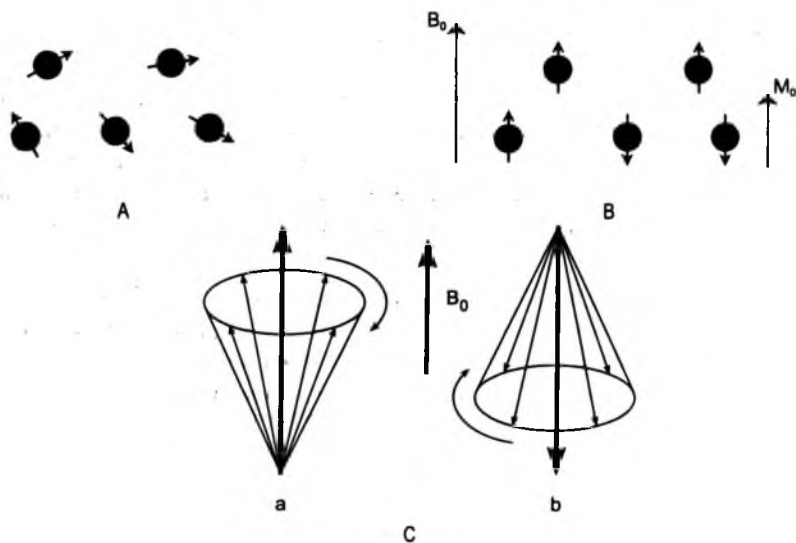
Tần số  $F$  của chuyển động tiến động là một hàm số của tốc độ góc:

$$F = \frac{1}{2\pi} \omega$$

Như vậy: 
$$F = \frac{1}{2\pi} \alpha B_0$$

$F$  được gọi là tần số Larmor, biểu thị bằng Herrtz

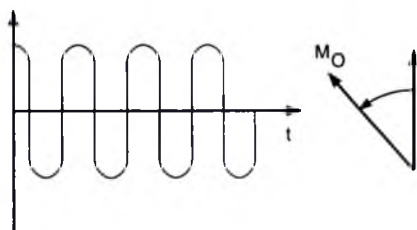
Khi những sóng tần số radio được sử dụng để tác động vào mômen tổng hợp  $M_0$ , tức là lúc cung cấp năng lượng cho hệ thống thì ta có thể làm  $M_0$  lệch ra khỏi của nó. Đó là hiện tượng hấp thụ cộng hưởng (absorption resonante).



**Hình 1.5.** A. Các Proton khi chưa có từ trường  $B_0$ ;

B. Sự xếp hàng của các Proton hydro trong từ trường  $B_0$ .  $M_0$  là tổng hợp của những mômen từ;

C. Chuyển động tiến động của các Proton năng lượng thấp (a) và năng lượng cao (b).



**Hình 1.6.** Cung cấp năng lượng bằng sóng tần số radio:  
*Mo bị lệch ra khỏi trục cũ (hấp thụ cộng hưởng từ).*

Năng lượng được đưa vào hệ thống phải đáp ứng hai điều kiện cơ bản sau đây:

– Nó phải được cung cấp bởi một từ trường  $B_1$  quay quanh  $B_0$  với một tốc độ góc tiến động  $\omega$  của proton hydro. Từ trường  $B_1$  do một máy phát ra sóng tần số radio được đặt trong một mặt phẳng thẳng góc với  $B_0$ . Tần số sóng mà máy phát ra phải bằng tần số của chuyển động tiến động Larmor. Điều kiện này rất cần thiết để duy trì hiện tượng cộng hưởng.

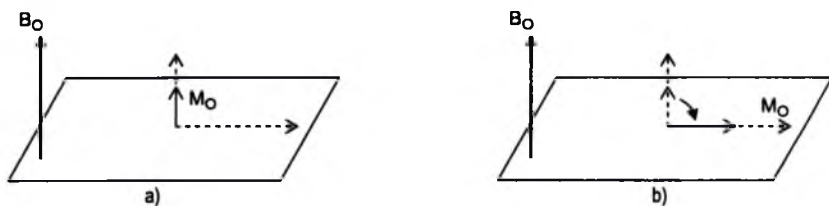
– Lượng năng lượng được cung cấp cho hệ thống phải thật chính xác vì nó quyết định độ lệch của  $M_0$ .

– Ở trạng thái nghỉ (không có kích thích của sóng tần số radio),  $M_0$  có thành phần dọc (composante longitudinale) cực đại và thành phần ngang (composante transversale) bằng không.

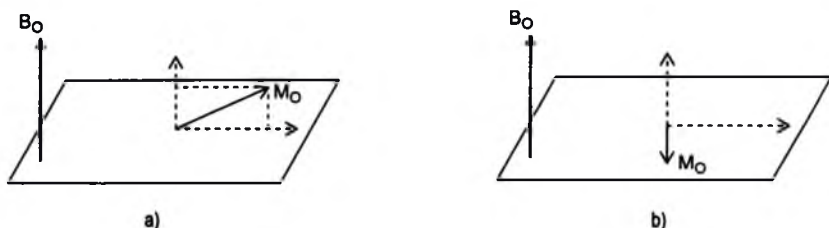
– Khi năng lượng được cung cấp bằng  $\Delta E$ , hai đám proton năng lượng thấp và cao cân bằng nhau thì thành phần dọc của  $M_0$  biến mất, thành phần ngang của  $M_0$  được hình thành và vectơ  $M_0$  lệch đi một góc 90 độ so với  $B_0$ .

– Khi năng lượng được cung cấp nhỏ hơn  $\Delta E$ , đám proton năng lượng thấp giảm đi nhưng vẫn còn trội hơn đám năng lượng cao. Vectơ  $M_0$  có vị trí trung gian, lệch một góc nhỏ hơn 90 độ.

– Khi năng lượng được cung cấp cho hệ thống bằng  $2\Delta E$ , đám proton có năng lượng cao trội hơn và thành phần dọc của  $M_0$  ở vị trí có chiều ngược chiều với  $B_0$ . Vectơ  $M_0$  lệch đi một góc 180 độ.



Hình 1.7. a) Nghi không bị kích thích; b) Năng lượng cung cấp bằng  $\Delta E$ .

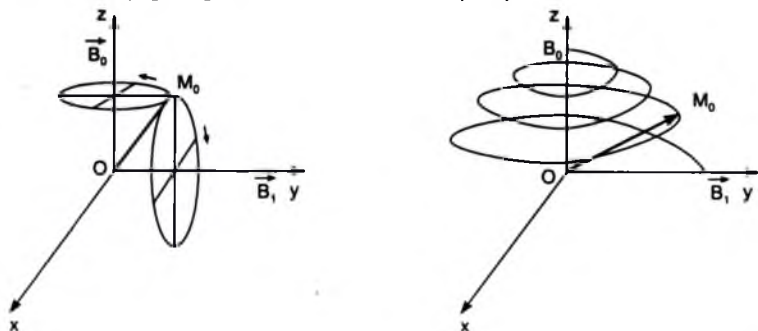


Hình 1.8. a) Năng lượng cung cấp nhỏ hơn  $\Delta E$ ; b) Năng lượng cung cấp bằng  $2\Delta E$ .

Những chuyển động lệch đi của vectơ  $M_0$  trên thực tế rất phức tạp. Là vì, dưới tác động phối hợp của những từ trường  $B_0$  và  $B_1$  mômen từ tổng hợp  $M_0$  xa dần  $B_0$  và vẽ nên một đường xoắn ốc nội tiếp trong một hình cầu.

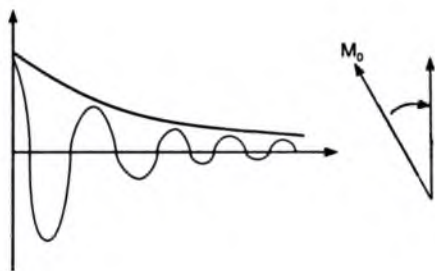
Nếu ngừng kích thích hệ thống bằng sóng tần số radio thì từ trường  $B_1$  không còn nữa. Mômen tổng hợp  $M_0$  lại quay trở lại trục cũ trong khi hệ thống hoàn trả lại năng lượng đã nhận được.

Cuộn bobine phát nhận (bobine émettrice – réceptrice) được dùng để phát ra sóng tần số radio gây ra từ trường  $B_1$  (cũng được dùng để thu nhận lại năng lượng hoàn trả dưới dạng sóng tần số radio do  $M_0$  trở lại trục cũ).



Hình 1.9. Chuyển động của đầu vectơ  $M_0$  khi chịu tác dụng của hai từ trường  $B_0$  và  $B_1$ .





**Hình 1.10.** Tín hiệu cộng hưởng từ hạt nhân phát hiện được ở những đầu cuộn bobine được gọi là tín hiệu của tiến động tự do (signal de précession libre: free induction decay-FID). Đó là một đường hình sin có tần số và biên độ tỷ lệ thuận với thành phần ngang của  $M_0$ .

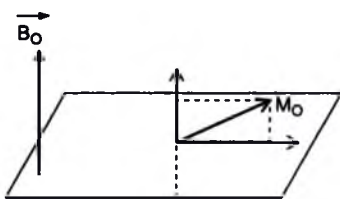
Sự hoàn trả năng lượng tương ứng với sự thư giãn (relaxation) của  $M_0$  thể hiện bằng hai cách:

– Giải phóng năng lượng vào môi trường bên ngoài (tức là các mô) đó là sự thư giãn quay mạng lưới (relaxation spin réseau).

– Trao đổi năng lượng giữa những proton ở trong cùng một hệ thống mà không truyền năng lượng ra bên ngoài: đó là sự thư giãn quay quay (relaxation spin spin).

### 3.2. Ý nghĩa của thời gian thư giãn $T_1$ , $T_2$ và mật độ của proton

Lập một trục quy chiếu theo  $B_0$  và một mặt phẳng quy chiếu thẳng góc với trục đó, lúc nào ta cũng có thể có được góc lệch của  $M_0$  và hình chiếu dọc, hình chiếu ngang của nó.



**Hình 1.11.** Lập một trục quy chiếu theo  $B_0$  và một mặt phẳng quy chiếu thẳng góc với trục đó, lúc nào ta cũng có thể có được góc lệch của  $M_0$  và hình chiếu dọc, hình chiếu ngang của nó.

Thời gian thư giãn  $T_1$ : khi có tác động của sóng tần số radio dẫn đến mômen từ  $M_0$  nằm trong mặt phẳng thẳng góc với  $B_0$ , lúc đó thành phần dọc của  $M_0$  bằng không. Khi ngừng kích thích bằng sóng tần số đó, thành phần dọc tiến dần trở lại

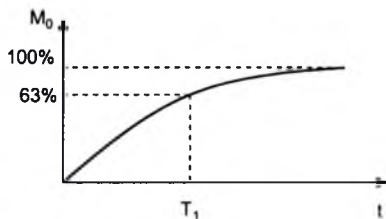
tối đa, với một tốc độ lúc đầu nhanh rồi sau chậm dần. Ta có thể vẽ được đường cong tiến dần trở lại của thành phần dọc theo thời gian.

Thời gian thư giãn  $T_1$  của một mô là thời gian mà thành phần dọc của mômen tổng hợp  $M_0$  lấy lại được 63% giá trị ban đầu. Tuy nhiên, nếu tốc độ vẫn giữ được không thay đổi từ đầu đến cuối thì thời gian  $T_1$  là thời gian mà vectơ  $M_0$  lấy lại được 100% giá trị thành phần dọc.

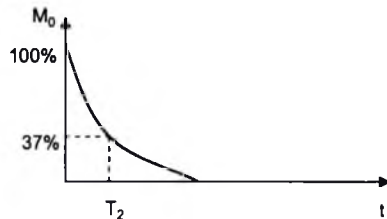
Tất cả các mô đều có giá trị  $T_1$  khác nhau và như vậy đường cong thư giãn dọc theo khác nhau. Nếu sự tiến trở lại của thành phần dọc của  $M_0$  càng nhanh bao nhiêu thì giá trị  $T_1$  của mô càng ngắn bấy nhiêu. Với các mô,  $T_1$  có giá trị từ 500 đến 2000ms.

Thời gian thư giãn  $T_1$ : có liên quan đến mạng lưới tức là các mô trong đó các proton bị kích thích.  $T_1$  cho biết khả năng của các proton bị kích thích thu hồi lại năng lượng nên còn gọi là thời gian thư giãn hay quay lưới (relaxation spin reseau) hay thư giãn dọc (relaxation longitudinale). Khi khả năng đó cao,  $T_1$  ngắn và cho tín hiệu cao (hypersignal) thể hiện bằng tín hiệu trắng (ví dụ như tổ chức mỡ). Ngược lại, khả năng đó thấp,  $T_1$  sẽ dài và cho tín hiệu thấp (hyposignal) thể hiện trên ảnh bằng hình đen (dịch, nước tiểu, dịch não tủy...). Các chất như nhu mô của lách, tụy, gan hoặc cơ có  $T_1$  trung gian sẽ cho tín hiệu có cường độ ở giữa hai loại trên (signal intermédiaire) và thể hiện trên ảnh bằng hình xám.

Thời gian thư giãn  $T_2$ : sau khi ngắt kích thích bằng sóng tần số radio, thành phần ngang của  $M_0$  giảm dần tiến tới triệt tiêu. Ta có thể vẽ được đường cong biểu diễn sự biến đổi đó, đó là đường cong dạng hàm số mũ được gọi là đường thư giãn ngang theo  $T_2$ . Trị số  $T_2$  của một mô là thời gian mà thành phần ngang của mômen tổng hợp  $M_0$  giảm tới mức 37% của trị số ban đầu. Nếu tốc độ của sự thư giãn giữ được không đổi từ đầu đến cuối thì  $T_2$  cũng là thời gian mà  $M_0$  đã mất toàn bộ thành phần ngang. Với các mô,  $T_2$  có giá trị từ 50 đến 150m.



Hình 1.12. Thời gian thư giãn  $T_1$ .



Hình 1.13. Thời gian thư giãn  $T_2$ .

T2 là hậu quả của sự tác động qua lại giữa các proton ở cạnh nhau. Mỗi proton như một nam châm nhỏ, nó gây hỗn loạn (perturber) nhiều hay ít các proton bên cạnh nên T2 còn được gọi là thời gian thư giãn ngang (relaxation transversale). Khi việc gây hỗn loạn ở một mô có hậu quả lớn thì T2 ngắn, thể hiện bằng tín hiệu thấp và cho ảnh hình đen (mờ). Ngược lại, ở mô sự hỗn loạn trên có hậu quả nhỏ thì T2 dài, thể hiện bằng tín hiệu cao và có hình trắng trên ảnh (chất dịch, các mô bệnh...). Các nhu mô của gan, tụy, lách... có T2 trung bình thể hiện bằng các tín hiệu trung gian và cho hình xám trên ảnh.

Mật độ của proton thể hiện số lượng của proton trong một đơn vị thể tích. Nó đóng một vai trò quan trọng đối với vỏ xương và không khí là nơi mật độ nguyên tử hydro rất thấp. Còn đối với các mô khác của cơ thể thì sự khác biệt về mật độ khác nhau khi ta dùng tham số này trong quá trình tạo ảnh, trừ ở não người ta có thể phân biệt được chất trắng và chất xám.

Ngoài ra, về mặt kỹ thuật ta cũng cần biết thêm hai thuật ngữ nữa trong quá trình tìm hiểu về tạo ảnh bằng cộng hưởng từ hạt nhân. Đó là:

– TR: thời gian nhắc lại (temps de répétition), thời gian giữa hai lần kích thích bằng sóng radio.

TE: thời gian hồi âm (temps d'écho), thời gian giữa kích thích và thu hồi tín hiệu.

So sánh tóm tắt T1 và T2:

T1 ngắn	T1 trung gian	T1 dài
Tín hiệu cao Ảnh trắng	Tín hiệu trung bình Ảnh xám (nhu mô)	Tín hiệu thấp Ảnh đen (dịch)
T2 ngắn	T2 trung gian	T2 dài
Tín hiệu thấp Ảnh đen (mờ)	Tín hiệu trung bình Ảnh xám (nhu mô)	Tín hiệu cao Ảnh trắng (dịch)

Ngoài hai xung cơ bản T1 và T2, ngày nay nhờ những tiến bộ kỹ thuật nhiều chuỗi xung chuyên biệt khác được áp dụng giúp cho sự tạo ảnh cộng hưởng từ có nhiều ưu thế trong chẩn đoán. Ví dụ: chuỗi xung T2\*, các chuỗi xung đảo/thu hồi (séquences avec inversion/récupration), các chuỗi xung mạch máu thời gian bay (séquences angio temps de vol) v.v... Cũng chính vì vậy mà ngoài các kỹ thuật tạo ảnh thông thường, nhiều kỹ thuật cộng hưởng từ chuyên sâu được ra đời như cộng hưởng từ mạch máu, cộng hưởng từ phổ, cộng hưởng từ chức năng.

Tóm lại, tạo ảnh bằng cộng hưởng từ là kỹ thuật tạo ảnh y học hiện đại có nhiều ưu điểm. Nó có hai đặc điểm cơ bản: đó là kỹ thuật sử dụng nhiều chiều

(multidimensionnelle) và nhiều tham số (multiparametrique): T1 và T2, mật độ proton... (không như X quang, Scanner chỉ sử dụng một tham số là sự hấp thụ của tia X). Cho tới nay hình ảnh của kỹ thuật tạo ảnh này vẫn đứng hàng đầu so với các kỹ thuật khác.

### 3.3. Chỉ định và chống chỉ định của cộng hưởng từ

Chụp cộng hưởng từ được áp dụng rất rộng rãi trong các bệnh lý của hệ thống thần kinh (sọ não, cột sống), bệnh lý khớp, bệnh lý các cơ quan trong ổ bụng và sau phúc mạc, bệnh lý tim và mạch máu.

Chống chỉ định: cho đến nay các nghiên cứu cho thấy với cường độ từ trường sử dụng trong chẩn đoán hiện nay không gây các nguy cơ sinh học cũng như biến đổi gen. Các chống chỉ định bắt buộc được thực hiện khi: bệnh nhân có máy tạo nhịp tim, máy kích thích thần kinh-giác quan (thính lực, tủy...), bơm tiêm có thành phần kim loại hay điện tử, các kẹp phẫu thuật trong não, các van tim có bi kim loại. Tuy những năm gần đây các van tim có bi kim loại và kẹp phẫu thuật có sắt từ không còn được sử dụng nữa, nhưng trên thực tế khi thực hiện chụp cộng hưởng từ cho các bệnh nhân có các thiết bị trên cũng phải thận trọng. Những bệnh nhân có dị vật kim loại trong hố mắt hoặc nằm sát các mạch máu.. cũng thuộc đối tượng chống chỉ định bắt buộc. Các chống chỉ định tương đối: các dị vật kim loại nằm gần trường thăm khám có thể gây nhiễu ảnh; bệnh nhân không hợp tác; phụ nữ mang thai có thể chụp cộng hưởng từ nhưng không được tiêm gadolinium.

## 4. SIÊU ÂM

### 4.1. Vài nét về lịch sử

- 1889: D' arsonval (Pháp) đo sự dẫn truyền của siêu âm trong mô người sống.
- 1900: P. Curie (Pháp) tìm ra hiệu ứng áp điện được áp dụng vào sự phát xạ của siêu âm.
- 1914: Longevin (Pháp) nghiên cứu sự truyền của siêu âm trong nước.
- 1929: Sokolov (Nga) đã mô tả một phương pháp dùng siêu âm để phát hiện các vết nứt trong kim loại.
- 1945: Firestone (Mỹ) dùng siêu âm để dò các vết nứt trong kim loại.

Trong chiến tranh thế giới lần thứ hai (1939 – 1945) siêu âm được áp dụng vào việc dò tàu ngầm, và được gọi là Sonar, trong Y học sau chiến tranh siêu âm được áp dụng vào điều trị sớm hơn vào chẩn đoán. Năm 1950 hội nghị ở Erlangen (CHLB Đức) đã tổng kết những kinh nghiệm điều trị bằng siêu âm.

Về mặt chẩn đoán, năm 1940 Dussik (Áo) đã thử ghi hình của sọ bằng năng lượng còn lại của một chùm siêu âm sau khi xuyên qua hộp sọ, nhưng không đạt kết quả mỹ mãn.

Năm 1950, Viện nghiên cứu của hải quân Mỹ đã thử dò sỏi mật bằng máy Sonar. Sau đó bắt đầu có các công trình về áp dụng siêu âm chẩn đoán bằng các kiểu khác nhau: siêu âm kiểu A, siêu âm kiểu B, siêu âm kiểu TM và siêu âm Doppler, siêu âm 3D và 3D thời gian thực (hay còn gọi là siêu âm 4D với 3 chiều không gian và 1 chiều theo thời gian).

## **4.2. Tính chất vật lý của siêu âm**

### **4.2.1. Nguồn phát sóng siêu âm**

Sóng siêu âm là sóng cơ học có tần số  $> 20.000\text{Hz}$ , tai người không nghe được, có định hướng, dễ hội tụ và có bước sóng ngắn.

Chùm sóng siêu âm sử dụng trong chẩn đoán được tạo ra theo phương pháp áp điện. Một số vật liệu khi chịu tác động của một dòng điện biến thiên sẽ bị biến dạng cơ học và phát ra sóng siêu âm. Ngược lại, nếu sóng siêu âm tác động lên loại vật chất này sẽ sinh ra một dòng điện biến thiên có cùng tần số với tần số của sóng siêu âm tác động lên nó. Tính chất vật lý này được gọi là hiệu ứng áp điện thuận nghịch và đây cũng là nguyên lý cấu tạo chung của đầu dò siêu âm, đầu dò vừa phát sóng siêu âm vừa thu sóng phản hồi trở về. Các vật liệu có tính chất này là thạch anh, titanat bari, titanat zirconat bari. Trong đó các hợp chất titanat có hệ số áp điện cao hơn hệ số của thạch anh 300 lần, chỉ cần một hiệu thế 100V là đủ để gây hiện tượng rung và phát ra sóng siêu âm.

Sóng siêu được phát ra theo hai cách: phát liên tục thường được dùng trong siêu âm Doppler liên tục và phát gián đoạn theo dạng hình sin với thời gian mỗi xung là 2 micro giây và mỗi giây có tới 500–1000 xung được dùng trong siêu âm kiểu A, B, TM.

Chùm sóng siêu âm dùng trong chẩn đoán thường có tần số 1MHz đến 10MHz cường độ 5 – 10 milliwatt cho mỗi  $\text{cm}^2$ .

Sự tạo hình siêu âm dựa trên các tính chất vật lý của nó đó là: tính chất phản xạ, tán xạ và truyền qua của sóng siêu âm khi tương tác với môi trường vật chất; tính chất bị hấp thụ khi truyền qua các môi trường này.

#### 4.2.2. Sự dẫn truyền siêu âm

##### a) Tốc độ truyền âm

**Trong môi trường thiên nhiên:** trong không khí tốc độ truyền là 350m/s. Như vậy, siêu âm truyền trong không khí rất kém, do đó để sóng siêu âm truyền được vào cơ thể phải có một môi trường dẫn truyền trung gian như dầu nước đặt giữa đầu dò của máy siêu âm với bề mặt da. Trong các môi trường khác siêu âm truyền tốt: parafin là 1400m/s, nước 1500m/s và thép là 5000m/s.

**Trong môi trường sinh học:** phần mềm và mỡ tốc độ truyền là 1400m/s, cơ 1600m/s và xương từ 3600 – 4000m/s v.v... Các bộ phận có nhiều khí như phổi, dạ dày, ruột siêu âm rất khó truyền qua vì vậy, việc thăm khám siêu âm các bộ phận này là rất hạn chế. Trong cơ thể tốc độ truyền âm trung bình của các tổ chức phần mềm là 1540m/s. Việc đo các khoảng cách trong siêu âm đều dựa vào thời gian đi và về của chùm sóng siêu âm.

##### b) Các định luật của truyền âm

Khi chùm sóng siêu âm truyền qua môi trường vật chất gặp môi trường thứ hai có trở kháng âm khác nhau sẽ xảy ra các hiện tượng sau:

– Một phần chùm sóng siêu âm phản xạ quay về đầu dò ngược với hướng của chùm sóng siêu âm phát ra hệ số phản xạ:

$$R = \frac{P_1V_1 - P_2V_2}{P_1V_1 + P_2V_2}$$

Trong đó:

–  $P_1$  và  $P_2$  là tỷ trọng của môi trường thứ nhất và thứ hai.

–  $V_1$  và  $V_2$  là tốc độ truyền của siêu âm trong môi trường thứ nhất và thứ hai. Hệ số phản xạ càng lớn nếu tổng trở kháng âm giữa hai môi trường càng khác nhau và chùm sóng siêu âm phản xạ về đầu dò càng nhiều.

Ví dụ: giữa mô mỡ và cơ hệ số  $R = 0,0007$ , nhưng giữa xương sọ và nhu mô não hệ số này là 0,36. Vì vậy, sóng siêu âm rất khó truyền qua xương sọ vào nhu mô não.

Một phần chùm sóng siêu âm truyền qua môi trường thứ hai cũng theo hướng của chùm sóng phát với hệ số truyền qua là:

$$T = 1 - R$$

Trong đó:  $T$  là hệ số truyền qua  $R$  là hệ số phản xạ.

Một phần chùm sóng siêu âm nữa sẽ thay đổi hướng, tạo thành sóng siêu âm khuếch tán hay gọi là hiện tượng tán xạ. Hiện tượng tán xạ xảy ra khi đường

kính các cấu trúc nhỏ hơn hoặc bằng độ dài của bước sóng chùm sóng siêu âm hoặc với bề mặt không đồng đều. Ví dụ: khi thăm dò mạch máu với đầu dò có tần số 2,5MHz bước sóng của chùm tia 600 $\mu$ m gần bằng đường kính hồng cầu thì hiện tượng tán xạ sẽ xảy ra nhiều hơn là hiện tượng phản xạ.

c) *Suy giảm năng lượng của chùm sóng siêu âm*

Khi truyền qua môi trường vật chất, một phần năng lượng của chùm sóng siêu âm sẽ bị hấp thụ và biến thành nhiệt năng. Người ta có thể tính cường độ siêu âm ở tại một độ sâu nhất định, sau khi đã xuyên qua lớp mô theo công thức:

$$I_x = I_0 \cdot 10^{-2\alpha FX}$$

Trong đó:

- $I_0$ : cường độ chùm sóng siêu âm bề mặt đầu dò
- $I_x$ : cường độ chùm sóng siêu âm ở độ sâu X
- $\alpha$ : là hệ số hấp thụ của môi trường
- F: tần số của chùm sóng siêu âm
- X: chiều dày của mô xuyên qua, tính bằng cm

Thường người ta biểu hiện điểm suy giảm bằng hai cách:

- Tính độ suy giảm bằng số đêxiben (NdB)

$$NdB = \text{Log} \frac{I}{I_0}$$

Trong đó: I là cường độ ở điểm đo và  $I_0$  là cường độ lúc ban đầu của chùm siêu âm.

- Lớp hấp thụ 50% chùm siêu âm: Edler tính độ đâm xuyên của chùm siêu âm bằng cách tính chiều dày của lớp mô đủ làm giảm đi 50% cường độ ban đầu của chùm siêu âm. Ví dụ: với chùm siêu âm có tần số 2,25MHz và 1 MHz lớp hấp thụ của một vài mô như sau: Huyết tương: 44,4cm và 100cm, máu 15,5cm và 35cm, Mô 1,6cm và 3,5cm, cơ là 2,0cm và 4,7cm.

Độ hấp thụ tỷ lệ nghịch với bình phương tần số, tần số càng cao thì độ hấp thụ càng lớn, vì vậy không thể dùng đầu dò tần số cao để thăm khám các tạng sâu. Đồng thời, trong thăm khám các tạng sâu phải sử dụng kỹ thuật khuếch đại bù theo chiều sâu (DGC- depth gain control) hay còn gọi là bù theo thời gian (TGC- time gain compensation).

Trong chẩn đoán bằng siêu âm, người ta thu chùm siêu âm phản xạ (còn gọi là âm vang) quay trở lại đầu dò và hiệu ứng áp điện thuận nghịch sẽ tạo ra những tín hiệu điện biến thiên tùy theo tần số sóng âm phản xạ. Từ tín hiệu điện này qua bộ phận xử lý sẽ chuyển thành tín hiệu quang và cuối cùng tạo nên hình ảnh siêu

âm của các cấu trúc cần thăm khám. Tùy phương pháp thu tín hiệu, người ta chẩn đoán bằng siêu âm kiểu A,B,TM, Doppler mà chúng ta sẽ lần lượt nghiên cứu.

### **4.3. Máy và kỹ thuật siêu âm**

#### **4.3.1 Siêu âm kiểu A**

Dùng một đầu dò phát siêu âm gián đoạn, kiểu thu siêu âm phản xạ. Chùm siêu âm khi xuyên qua cơ thể sẽ gặp những bộ phận có trở kháng âm (còn gọi là độ dẫn truyền) khác nhau, và sẽ cho những âm thanh phản xạ trở về tác dụng lên đầu dò siêu âm, tạo thành những tín hiệu điện, những tín hiệu này được khuếch đại và được truyền vào màn hiển sóng của máy dao động ký, biểu hiện thành những hình xung nhọn nhô lên khỏi đường đẳng điện. Người ta gọi kiểu này là kiểu A, do lấy chữ đầu của amplification. Trước đây, siêu âm kiểu A được sử dụng trong: khoa sản để đo đường kính lưỡng đỉnh của thai, đo khung chậu của sản phụ; chuyên khoa mắt đo đường kính nhãn cầu, phát hiện bong võng mạc; trong chuyên khoa thần kinh để làm âm vang não đồ. Hiện nay, siêu âm kiểu A hầu như không còn được sử dụng trên lâm sàng.

#### **4.3.2. Siêu âm kiểu TM**

Siêu âm kiểu TM bắt nguồn từ chữ time motion hay còn gọi là siêu âm chuyển động theo thời gian. Nguyên lý cũng giống như siêu âm kiểu A nhưng hình ảnh được ghi lại theo sự chuyển động của các tổ chức thăm khám theo thời gian thực. Siêu âm kiểu TM được sử dụng nhiều trong tim mạch để đánh giá sự chuyển động của các van tim, các vách tim và buồng tim.

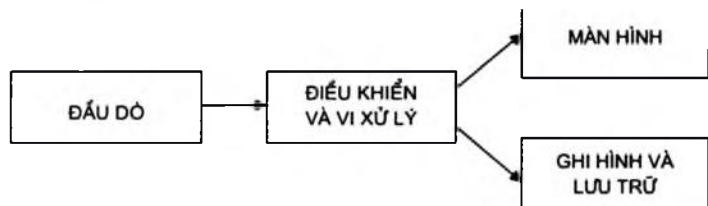
#### **4.3.3. Siêu âm kiểu B**

Siêu âm kiểu B được lấy từ chữ Bidimensionnal gọi là siêu âm hai chiều hay siêu âm cắt lớp. Nguyên lý cũng giống như siêu âm kiểu A, nhưng trong siêu âm kiểu B các đỉnh xung của sóng phản hồi được biểu thị bằng các điểm sáng. Cường độ của các điểm sáng này tỷ lệ thuận với cường độ của chùm sóng phản hồi về đầu dò. Nếu di chuyển đầu dò trên bề mặt da vùng thăm khám và lưu hình trên màn lâu hơn thì sẽ ghi xây dựng được hình ảnh bộ phận cần thăm khám nằm trên một mặt phẳng quyết. Vì vậy, siêu âm kiểu B còn được gọi là siêu âm cắt lớp (échotomographie). Hiện nay, siêu âm kiểu B thời gian thực là kiểu siêu âm được sử dụng chủ yếu trên lâm sàng.

Siêu âm Doppler sử dụng hiệu ứng Doppler được dùng để thăm khám tim, mạch máu.



Sơ đồ cơ bản của một máy siêu âm bao gồm:



Đầu dò siêu âm hiện nay được áp dụng phương pháp quét điện tử và có nhiều loại như: đầu dò phẳng, đầu dò cong lồi, đầu dò rẽ quạt. Việc lựa chọn đầu dò thích hợp cho từng bộ phận thăm khám rất quan trọng. Trong thăm khám các tạng nông (như tuyến giáp, mạch máu ngoại vi, tinh hoàn v.v...) thường sử dụng đầu dò có tần số cao (7,5 đến 10 MHz); thăm khám các tạng trong ổ bụng người lớn thường dùng đầu dò tần số từ 2,5–3,5MHz, trẻ em đầu dò tần số 5MHz; thăm khám tim thường dùng đầu dò rẽ quạt.

#### 4.4. Triệu chứng học và chỉ định siêu âm

##### 4.4.1. Triệu chứng học siêu âm

Người ta phân chia hình siêu âm thành hai loại cơ bản: hình đường bờ và hình cấu trúc.

– Hình đường bờ là hình giới hạn giữa hai môi trường có tổng trở kháng âm cách biệt nhiều (mạnh chuyển sang yếu) ví dụ: bờ của các tạng, thành mạch máu, thành của các nang dịch v.v...

– Hình cấu trúc trong đó cấu trúc âm đều đó là hình nhu mô các tạng như gan, thận, tinh hoàn v.v..., cấu trúc âm không đều của các tổn thương bệnh lý như nhu mô gan xơ, các khối u ác tính v.v...

Các dấu hiệu siêu âm cơ bản bao gồm:

+ Dấu hiệu tăng âm (hyperéchogène) hay giàu âm: dùng để mô tả một cấu trúc có cường độ âm phản hồi cao hơn nhu mô tạng đang thăm khám, biểu hiện hình sáng hơn các vùng khác trên màn hình.

+ Dấu hiệu giảm âm (hypoéchogène) hay ít âm: là những cấu trúc có cường độ phản hồi âm thấp hơn nhu mô tạng đang được thăm khám, biểu hiện hình kém sáng hơn nhu mô bình thường trên màn.

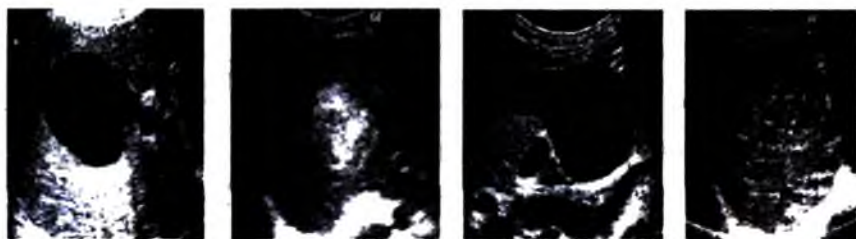
+ Dấu hiệu đồng âm (isoéchogène): là cấu trúc có cường độ phản hồi âm tương đương với cấu trúc nhu mô bình thường.

+ Dấu hiệu không âm (anéchoïque): tương ứng với một cấu trúc hay một vùng không có âm phản hồi về đầu dò và được biểu hiện đen trên màn hình. Dấu hiệu này thường đi kèm với hình ảnh tăng âm phía sau và là biểu hiện của một cấu trúc dịch như túi mật, bàng quang, các nang dịch trong các tạng (gan, thận, tụy, v.v.)

+ Dấu hiệu âm hỗn hợp: là một cấu trúc bao gồm cấu trúc dịch và đặc xen lẫn nhau.

+ Dấu hiệu âm không đều: gồm các cấu trúc có độ phản hồi âm không đồng nhất, biểu hiện trên màn hình là hình vừa giảm, tăng âm và đồng âm hỗn hợp.

+ Dấu hiệu bóng cản âm (ombre acoustique) biểu hiện của chùm sóng siêu âm bị phản hồi hầu hết về đầu dò. Dấu hiệu này thường đi kèm với một hình tăng âm trước đó (hình tăng âm kèm bóng cản) và là biểu hiện của tổn thương vôi hóa như mô hoặc sỏi.



a)

b)

c)

d)

**Hình 1.14.** Các dấu hiệu siêu âm cơ bản:

*a. Dấu hiệu không âm; b. Tăng âm; c. Dấu giảm âm; d. Dấu hiệu âm không đều.*

#### **4.4.2. Chỉ định của siêu âm**

Siêu âm là thăm khám hình ảnh được chỉ định đầu tiên và rộng rãi để thăm khám các tạng đặc trong ổ bụng, sau phúc mạc (gan, tụy, lách, hệ tiết niệu v.v.); thăm khám tim, mạch máu; các tạng nông (tuyến giáp, tinh hoàn, vú, phần mềm v.v.); thăm dò trong sản khoa; thăm khám thành ngực và khoang màng phổi. Siêu âm Doppler được sử dụng trong thăm khám tim, mạch máu các chi, mạch máu vùng đầu mặt cổ, mạch máu các tạng và đánh giá mức độ cấp máu của các tổn thương. Ngày nay, với các máy có độ phân giải cao siêu âm cũng đã được chỉ định nhiều trong bệnh lý ống tiêu hóa.

**Chương 2**  
**CHẨN ĐOÁN HÌNH ẢNH BỘ MÁY TIÊU HOÁ**  
**VÀ CẤP CỨU BỤNG**  
**CHẨN ĐOÁN X QUANG THỰC QUẢN**

**MỤC TIÊU**

- 1. Mô tả được hình ảnh bình thường của thực quản trên phim chụp có cản quang.*
- 2. Mô tả được các dấu hiệu tổn thương cơ bản và chẩn đoán được một số bệnh lý hay gặp của thực quản trên phim chụp có cản quang.*

Hiện nay, để chẩn đoán các bệnh lý thực quản đã có nhiều phương pháp hữu hiệu hơn như nội soi thực quản, siêu âm nội soi, chụp cắt lớp vi tính, cộng hưởng từ. Nhưng kỹ thuật chẩn đoán hình ảnh cổ điển là chụp thực quản có ướng thuốc cản quang vẫn có giá trị cao trong việc định vị tổn thương, việc xác định mức độ lan rộng của tổn thương tại thành thực quản.

**1. KỸ THUẬT THĂM KHÁM**

Chụp thực quản có ướng thuốc cản quang: thuốc cản quang hay sử dụng nhất là dịch treo barisulfat hoặc dịch treo barisulfat kết hợp với khí trong trường hợp chụp thực quản đối quang kép. Những trường hợp nghi ngờ có thủng thực quản hay chụp ngay sau khi mổ phải sử dụng thuốc cản quang tan trong nước.

Ngoài ra một số thăm khám hình ảnh khác có thể áp dụng để thăm khám thực quản: chụp cắt lớp vi tính, siêu âm–nội soi (écho–endoscopie)...

**2. GIẢI PHẪU X QUANG BÌNH THƯỜNG**

Thực quản bình thường gồm ba đoạn:

- Thực quản cổ, khá ngắn.
- Thực quản ngực: nằm trước cột sống với bờ rõ nét, có hai chỗ lõm ở bờ trước trái do quai động mạch chủ và phế quản góc trái đè vào.

– Thực quản bụng rất ngắn và được kết thúc bởi tâm vị nằm ở mặt sau trong của phình vị lớn dạ dày và tạo với phần này một góc nhọn gọi là góc His.

– Sau mỗi lần ngưng baryt trôi qua, lòng thực quản tự khép lại và baryt đọng lại giữa các nếp niêm mạc tạo nên 2 – 3 đường song song đều đặn.

### 3. TRIỆU CHỨNG X QUANG

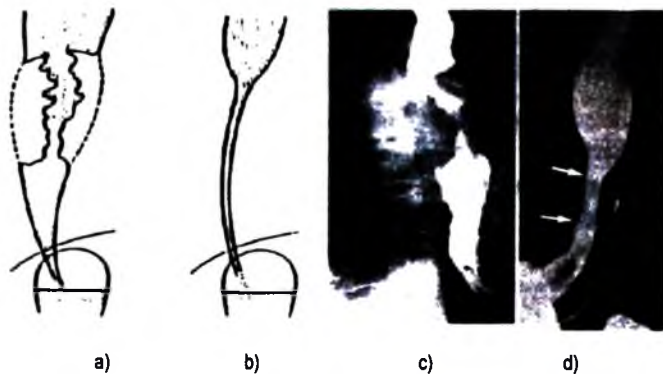
#### 3.1. Rối loạn chức năng thực quản

– Chứng rối loạn vận động do sóng thứ cấp hay sóng phản nhu động: các sóng này xuất phát từ phần thấp của thực quản ngực và truyền lên cao, hay gặp trong chứng co thắt tâm vị giai đoạn đầu. Các dấu hiệu này thấy được khi chiếu trên màn tăng sáng.

– Rối loạn vận động do sóng thứ ba: dọc theo chiều dài bờ thực quản xuất hiện những chỗ lõm nông, nếu nặng sẽ tạo nên sự co thắt nhiều tầng.


#### 3.2. Các tổn thương thực thể

– Hẹp thực quản: là biểu hiện bệnh lý hay gặp nhất. Những hình hẹp ác tính thường lệch trục, bờ không đều; vùng nối tiếp giữa phần lành và phần tổn thương dốc đứng. Trong trường hợp hẹp lành tính đoạn hẹp thẳng trục, bờ đều đặn, tiếp nối giữa phần lành và phần tổn thương chuyển đổi từ từ.



**Hình 2.15.** Hẹp thực quản.

*a, c. Hẹp không đều, lệch trục: ung thư; b, d. Hẹp đều, thẳng trục: hẹp do bỏng hoặc do viêm.*



**Hình 2.16.** Hình khuyết thực quản:

*a, c. Hình khuyết bờ không đều; b, d. Hình khuyết bờ đều.*

– Hình khuyết: hình thành do khối tăng sinh trong lòng thực quản hoặc thực quản bị đè từ ngoài vào. Hình này có thể nằm ở bờ thực quản hoặc ở bề mặt tạo nên những vùng khuyết sáng bờ nham nhở hoặc nhẵn tùy theo nguyên nhân.

– Hình ổ loét: là những hình ổ đọng thuốc lồi lên trên bờ thực quản, thường hay ở vùng 1/3 dưới thực quản do chúng trào ngược dịch vị.

– Hình cứng: một đoạn của bờ thực quản mất sóng nhu động và có thể sụ vào trong lòng biểu hiện của sự dày khu trú của thành thực quản, thường gặp trong ung thư thể thâm nhiễm.

## 4. MỘT SỐ BỆNH LÝ THỰC QUẢN HAY GẶP

### 4.1. Ung thư thực quản

Hiện nay chẩn đoán ung thư thực quản chủ yếu dựa vào nội soi kết hợp với sinh thiết. X quang thực quản được thực hiện trước khi mổ hoặc khi ống soi không thể đi qua đoạn hẹp. Trong những trường hợp này X quang thực quản có vai trò xác định vị trí, chiều dài, giới hạn trên và giới hạn dưới của tổn thương, đồng thời đánh giá tình trạng của dạ dày.

Có 3 thể ung thư thực quản, chúng thường phối hợp với nhau:

– Thể thâm nhiễm thể hiện bằng hình hẹp lệch trục, ngoằn ngoèo, khúc khuỷu. Nếu ở giai đoạn sớm có thể thấy hình cứng đục khoét.

– Thể u sùi: biểu hiện bằng những hình khuyết bờ không đều; những nụ sùi lớn có thể làm tắc lòng thực quản.

– Thể loét sùi: khi các khối u bị hoại tử tạo nên những hình ổ đọng thuốc giữa các hình khuyết. Thể ung thư này biểu hiện bằng một ổ loét bao quanh bởi một gờ sáng gọi là loét thấu kính.

– Ngoài ra, các phương pháp thăm khám khác có thể đánh giá tổn thương ung thư:

+ Siêu âm–nội soi: xác định mức độ thâm nhiễm nông, sâu của tổn thương và tìm kiếm các hạch cạnh thực quản.

+ Nội soi ống mềm: chẩn đoán xác định, đánh giá sự thâm nhiễm vào cây khí phế quản.

+ Chụp cắt lớp vi tính: làm bản tổng kết các tổn thương hình ảnh, chẩn đoán xác định, chẩn đoán vị trí, đồng thời đánh giá sự thâm nhiễm gần cũng như di căn xa của tổn thương ung thư.

#### **4.2. Các bệnh viêm thực quản**

– Viêm thực quản do chất ăn da (xút, nước Javel, acid...): lúc đầu thực quản bị viêm do bỏng, về sau bị hẹp do sẹo xơ hoá. Thực quản thường bị hẹp 1/3 dưới, hẹp thẳng trục, dài và bờ đều. Lưu thông qua chỗ hẹp liên tục.

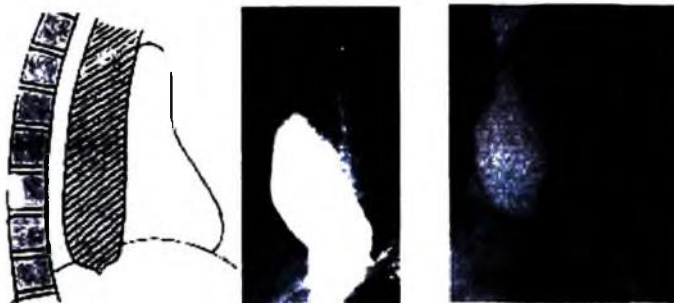
– Viêm thực quản do tia xạ: thường xuất hiện 6 tháng sau khi điều trị bằng tia xạ. Đoạn hẹp khu trú ở vùng điều trị tia, đôi khi kèm theo loét.

**4.3. Phình to thực quản hay cơ thắt tâm vị:** thực quản phình to gấp hai, ba hoặc bốn lần bình thường, dài và gấp khúc sang phải tạo nên khối mờ không đồng đều vùng trung thất phải trên phim chụp ngực. Chụp thực quản có baryte thấy thực quản bị hẹp ngay tại tâm vị, thẳng trục, phía trên thực quản giãn to đều. Các dấu hiệu này làm cho thực quản giống hình củ cải, hình mũi kiếm. Lưu thông qua tâm vị không liên tục do nó chỉ xảy ra khi trọng lượng của thức ăn và dịch vượt qua một ngưỡng nào đó để thắng được lực co thắt ở tâm vị. Sự lưu thông này giải thích cho triệu chứng không có hoặc rất ít hơi trong dạ dày.

**4.4. Túi thừa thực quản:** hình túi cản quang có cổ dính vào thành thực quản, thường nằm ở 1/3 giữa hoặc ngay trên cơ hoành. Kích thước túi thừa thay đổi to nhỏ khác nhau, có khi rất to và nằm ngay trên bờ phải thực quản sát trên cơ hoành.

**4.5. Giãn tĩnh mạch thực quản:** trong trường hợp tăng áp lực tĩnh mạch cửa, các đám rối tĩnh mạch dưới niêm mạc của thực quản phải đảm bảo chuyển máu của tĩnh mạch của về tĩnh mạch chủ do vậy, sẽ bị giãn ra tạo nên những hình

sáng tròn tập trung như chùm nho hoặc các vệt sáng dài ngoằn ngoèo, đôi khi tạo hình ảnh giả u.



a)

b)

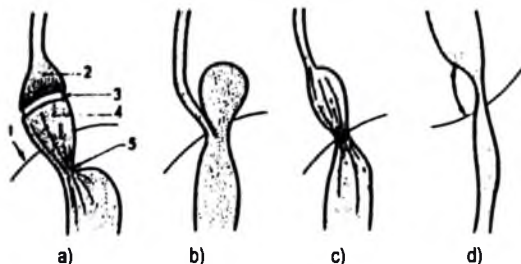
**Hình 2.17.** Co thắt tâm vị (a), ung thư tâm vị (b).



**Hình 2.18.** Túi thừa thực quản,



**Hình 2.19.** Giãn tĩnh mạch thực quản.



**Hình 2.20.** Các thể thoát vị hoành và sai lạc vị trí tâm phình vị.

a. Thoát vị trượt: 1. Cơ hoành; 2. Bọng trên hoành; 3. Tâm vị; 4. Thoát vị; 5. Cổ thoát vị; Hình cơ hoành không đi qua cổ thoát vị vì vùng 1 thấy được trên phim X quang là vòm của cơ hoành và không phải phần đi qua cổ; b. Thoát vị cạnh thực quản (rất hiếm); c. Thoát vị và thực quản ngấn; d. Sai lạc tâm-phình vị với góc his mở.

#### 4.6. Thoát vị hoành

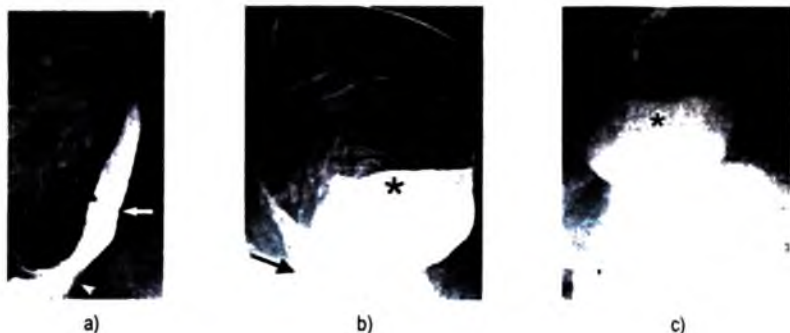
Có các loại thoát vị sau:

– Thoát vị trượt, hay gặp nhất: tâm vị trượt qua lỗ hoành kéo theo túi phình dạ dày nằm trên vòm hoành.

– Thoát vị cuộn hay thoát vị cạnh thực quản, hiếm hơn. Tâm vị nằm dưới cơ hoành chỉ có túi hơi chui qua lỗ hoành và nằm trên cơ hoành.

– Thoát vị trượt và cuộn có thể phối hợp với nhau trong trường hợp khối thoát vị lớn, hay gặp ở người già.

– Thoát vị trượt kèm theo ngấn thực quản bẩm sinh: thực quản ngấn, túi hơi nằm trên vòm hoành. Loại này thường kèm theo viêm thực quản dẫn tới hẹp và đôi khi kèm theo loét thực quản.



**Hình 2.21.** Thoát vị hoành:

a. Thoát vị trượt, b. Thoát vị cạnh thực quản; thoát vị phối hợp; c. Thoát vị phối hợp.



## **TỰ LƯỢNG GIÁ**

- 1. Hãy trình bày giải phẫu và hình ảnh thực quản bình thường trên phim chụp thực quản có thuốc cản quang?**
- 2. Hãy mô tả các dấu hiệu bất thường của thực quản trên phim chụp có thuốc cản quang?**
- 3. Hãy mô tả các dấu hiệu X quang ung thư thực quản?**
- 4. Hãy mô tả các dấu hiệu X quang của bồng thực quản?**
- 5. Hãy mô tả các dấu hiệu X quang của co thắt thực quản?**
- 6. Hãy mô tả các dấu hiệu X quang ung thư thực quản?**
- 7. Hãy mô tả các dấu hiệu X quang giãn tĩnh mạch thực quản?**
- 8. Hãy mô tả các dấu hiệu X quang ung thư thực quản?**
- 9. Hãy mô tả các thể thoát vị hoành có thể thấy trên phim chụp thực quản có cản quang?**

### Chương 3

## CHẨN ĐOÁN X QUANG DẠ DÀY VÀ TÁ TRÀNG

### MỤC TIÊU

- 1. Trình bày được chỉ định của các phương pháp chẩn đoán hình ảnh đối với bệnh lý của dạ dày và tá tràng.*
- 2. Mô tả được hình ảnh X quang bình thường của dạ dày và tá tràng.*
- 3. Mô tả được các dấu hiệu X quang của các tổn thương dạ dày và tá tràng.*
- 4. Chẩn đoán được một số bệnh hay gặp ở dạ dày và tá tràng trên phim chụp X quang.*

Hiện nay, nội soi kết hợp với sinh thiết có nhiều ưu điểm hơn, nhưng chụp lưu thông dạ dày-tá tràng vẫn giữ nguyên giá trị trong việc chẩn đoán một số tổn thương bệnh lý vùng này. Nó vẫn rất hữu ích để xác định vị trí cũng như mức độ lan rộng tại chỗ của ổ loét hoặc ung thư dạ dày, để chẩn đoán và tiên lượng các thoát vị hoành, để đánh giá tình trạng hẹp dạ dày tá tràng.

### 1. KỸ THUẬT X QUANG

**1.1. Chuẩn bị bệnh nhân:** thăm khám được tiến hành vào buổi sáng với bệnh nhân nhịn đói, không uống, không hút thuốc từ khi ngủ dậy. Bệnh nhân không được uống các chất cản quang ít nhất 3 ngày trước khi chụp.

#### 1.2. Kỹ thuật

**1.2.1. Kỹ thuật cổ điển:** dưới sự kiểm tra của chiếu X quang (tốt nhất là chiếu có tầng sáng truyền hình) bệnh nhân uống một ngụm sau đó một cốc (80-100ml) dịch treo barite. Các phim được chụp theo các tư thế khác nhau.

**1.2.2. Kỹ thuật đối quang kép:** kỹ thuật này tinh vi hơn, chỉ áp dụng được cho những bệnh nhân có hợp tác tốt và di chuyển dễ dàng trên bàn khám. Hai đối quang được sử dụng: đối quang âm tính (hơi) và đối quang dương tính (baryte).

Sau khi uống một lượng nhỏ dịch treo baryte kèm theo chế phẩm chống bọt khí, dạ dày được làm phồng lên bởi hơi được bơm qua ống thông hoặc được tạo ra bằng các chất sinh hơi. Bệnh nhân tự xoay người cho dịch treo baryte trải đều trên bề mặt dạ dày và các phim được chụp ở các thì khác nhau. Phương pháp này cho phép phát hiện được các tổn thương nhỏ khu trú ở niêm mạc, đặc biệt là các tổn thương ở mặt dạ dày.

Ngày nay, ngoài chụp dạ dày có cản quang, siêu âm, đặc biệt là siêu âm nội soi và chụp cắt lớp vi tính cũng có thể được chỉ định trong một số bệnh lý dạ dày, tá tràng, nhất là bệnh lý khối u.

## 2. GIẢI PHẪU X QUANG BÌNH THƯỜNG

### 2.1. Giải phẫu và hình thái

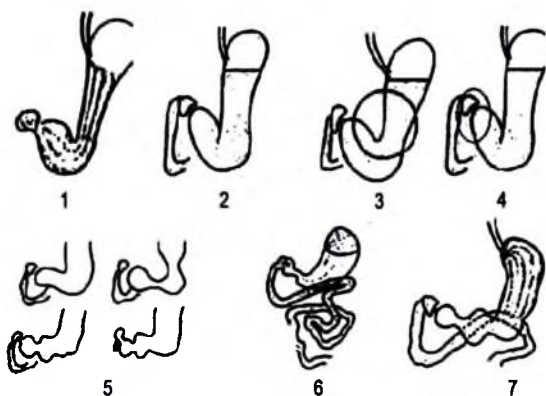
Trên các phim chụp dạ dày cũng được phân chia thành các vùng như trên giải phẫu thường và được mô tả trên hình 2.23. Tùy theo trương lực của dạ dày, theo tạng người cao thấp, béo hay gầy mà dạ dày có thể có những hình thái thay đổi như hình 2.24.

### 2.2. Niêm mạc

Mặt trong của dạ dày và tá tràng được phủ bởi niêm mạc có độ dày khác nhau tạo nên các nếp nằm song song với nhau và với đường bờ.

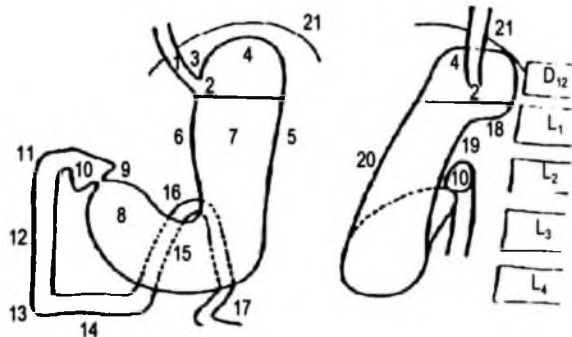
### 2.3. Liên quan của dạ dày

Dạ dày liên quan với các tạng của tầng trên ổ bụng như hình vẽ 2.26. Sự phì đại hoặc u của các cơ quan này có thể tạo nên những ấn lõm hoặc đè đẩy vào dạ dày.



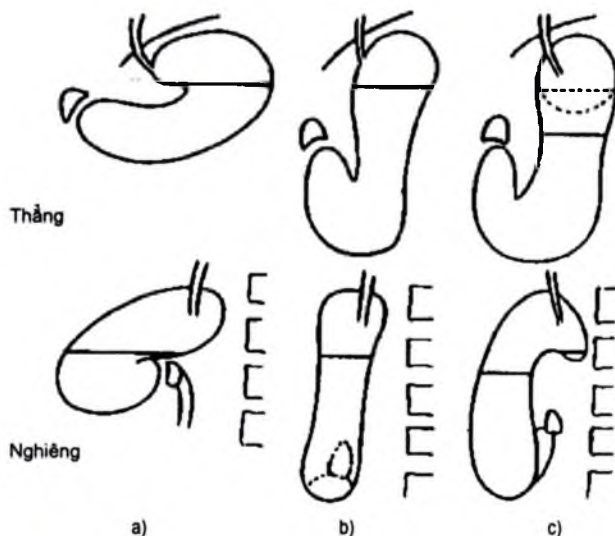
Hình 2.22. Các tư thế chụp dạ dày-tá tràng theo kỹ thuật cổ điển.

1. Phim lớp mỏng để thấy niêm mạc;
2. Phim đẩy thuốc thẳng;
3. Chụp tư thế chếch trước phải có ép để thăm khám góc bờ cong nhỏ;
4. Phim ép vào hành tá tràng;
5. Phim hàng loạt lấy hàng vị và hành tá tràng;
6. Phim nằm ngửa toàn bộ để thăm khám mặt sau;
7. Phim nằm sấp lấy toàn bộ dạ dày



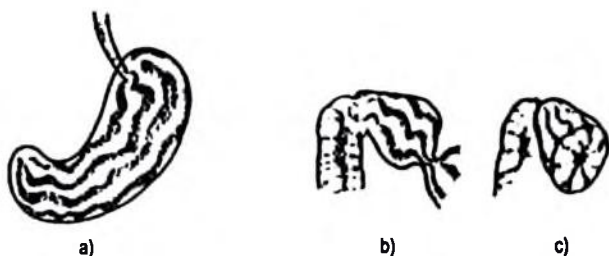
**Hình 2.23.** Giải phẫu dạ dày trên phim thẳng và phim nghiêng.

1. Thực quản bụng, 2. Tâm vị, 3. Góc His, 4. Phình vị hay túi hơi dạ dày, 5. Bờ cong lớn,
6. Bờ cong nhỏ, 7. Phần đứng hay thân dạ dày, 8. Phần ngang hay hang vị, 9. Ống môn vị,
10. Hình tá tràng, 11. Gối trên, 12. Đoạn 2 tá tràng, 13. Gối dưới, 14. Đoạn 3 tá tràng,
15. Đoạn 4 tá tràng, 16. Góc tá-hỗng tràng hay góc Treitz, 17. Quai hỗng tràng đầu tiên,
18. Sân phình vị lớn, 19. Mặt sau, 20. Mặt trước, 21. Cơ hoành.



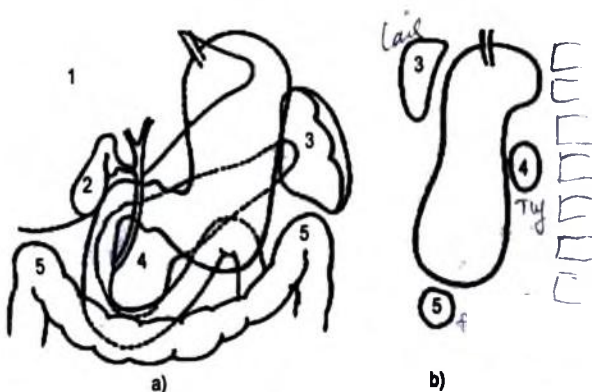
**Hình 2.24.** Các hình thái của dạ dày.

- a. Dạ dày nằm ngang; b. Dạ dày thẳng đứng; c. Dạ dày hình thác.



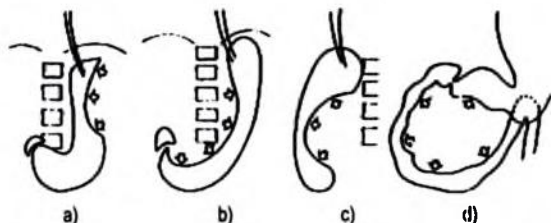
**Hình 2.25.** Niêm mạc dạ dày và hành tá tràng bình thường.

a. Niêm mạc dạ dày; b. Hành tá và tá tràng; c. Niêm mạc đáy hành tá tràng.



**Hình 2.26.** Liên quan giải phẫu của dạ dày và tá tràng.

1. Gan, 2. Túi mật, 3. Lách, 4. Tụy, 5. Góc đại tràng (phải và trái)



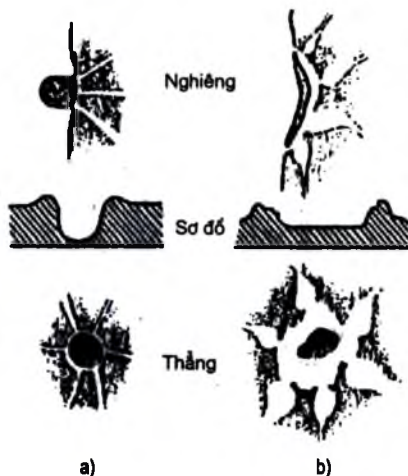
**Hình 2.27.** Đè ép từ ngoài vào dạ dày.

a. Lách to; b. Gan to; c. Thân tụy to (phim nghiêng); d. Đầu tụy to.

### 3. TRIỆU CHỨNG ĐIỆN QUANG

#### 3.1. Hình ổ loét

Là một vết cản quang được tạo nên bởi baryte chui vào trong vùng mất tổ chức của thành dạ dày và được tổn tại thường xuyên và không thay đổi hình dạng trên các phim chụp. Ổ loét dễ dàng thấy được nếu nằm ở bờ dạ dày; nếu ở mặt, nó chỉ được thấy trên các phim chụp nghiêng hoặc phim chụp niêm mạc hoặc chụp đối quang kép. Hình dạng, kích thước của ổ thay đổi tùy theo ổ loét nằm trên thành dạ dày bình thường hay thành bị thâm nhiễm và sùi.



Hình 2.28. Ổ loét dạ dày.

a. Ổ loét lành tính; b. Ổ loét ác tính (loét thấu kính).

#### 3.1.1. Hình ổ loét trên thành bình thường: thường là ổ loét lành tính.

Nhìn nghiêng, ổ loét có hình tam giác đáy tròn, bờ đều, nhô lên khỏi bờ dạ dày bình thường. Tại vùng tiếp giáp giữa ổ loét và thành bình thường có chỗ lõm nhẹ vào lòng dạ dày gọi là thành ổ loét.

Ổ loét mặt biểu hiện như một vết cản quang tròn được bao quanh bởi vòng sáng đều đặn, các nếp niêm mạc hội tụ sát thành ổ loét và không bị biến dạng.

#### 3.1.2. Hình ổ loét trên thành bị thâm nhiễm

Hay còn gọi là ổ loét trừ. Ổ loét này có hình tam giác hoặc hình phẳng nông nằm trên một đoạn bờ dạ dày sụt nhẹ vào trong lòng so với đường bờ bình thường. Nó thể hiện ổ loét nông trên vùng thành dạ dày bị thâm nhiễm hay viêm dạ dày lên..

Ổ loét trên thành bị sùi: ổ loét nằm sứt và đục khoét sâu vào lòng nhiều so với bờ cong dạ dày. Nó phân cách với lòng dạ dày và các nếp niêm mạc bởi một băng sáng rộng, không đều tạo nên gờ ổ loét, xung quanh gờ này nếp niêm mạc hội tụ dày lên và phình to, ổ loét này thường là ác tính.

### 3.2. Hình khuyết

- Hình khuyết tròn hoặc bầu dục, đường bờ đều và có thể thay đổi hình dáng thường gặp trong các loại u dạ dày lành tính.

- Hình khuyết bờ nhám nhỏ, cứng thường là biểu hiện của ung thư thể sùi.

### 3.3. Hình cứng

Biểu hiện sự đứng im của một phần hoặc toàn bộ thành dạ dày khi sóng nhu động lan tới. Nếu tổn thương lan rộng thì toàn bộ dạ dày như đông cứng lại. Nếu hình cứng ngắn, sóng nhu động dừng lại tại vùng này và đoạn cứng được nâng lên như "tấm ván trên mặt sóng". Đoạn cứng có thể cong hoặc thẳng và nếu nằm ở góc bờ cong nhỏ làm cho góc này mở rộng.

### 3.4. Thay đổi các nếp niêm mạc

Độ dày của các nếp niêm mạc có thể thay đổi tùy theo độ căng của dạ dày. Sự thành sẹo hay tiến triển xơ hoá của ổ loét gây co kéo niêm mạc. Viêm dạ dày thể phi đại các nếp niêm mạc phình to, thô ngược lại viêm teo niêm mạc thì các nếp niêm mạc bị xoá làm cho bề mặt dạ dày nhẵn, đồng đều. Nhưng những hình ảnh này không có giá trị chẩn đoán vì thường không phù hợp với kết quả nội soi sinh thiết.

## 4. MỘT SỐ BỆNH LÝ DẠ DÀY – TÁ TRÀNG HAY GẶP

**4.1. Loét dạ dày:** tất cả các vùng của dạ dày đều có thể bị loét, nhưng vị trí hay gặp nhất là bờ cong nhỏ, sau đó đến ống môn vị, sàn phình vị, các mặt của hang vị và bờ cong lớn.

**4.1.1. Loét bờ cong nhỏ:** là những ổ loét ở bờ cong nhỏ giải phẫu trừ đoạn sát tâm vị và tiền môn vị.

Dấu hiệu X quang trực tiếp là hình ổ loét, gồm:

- Loét nông: ổ loét chỉ nằm ở lớp niêm mạc nên hình lỗ rất bé như gai hoa hồng.

- Loét trong thành: ổ loét đã ăn sâu vào lớp cơ có hình đáy tròn hoặc vuông.

- Loét sấp thủng: ổ loét đào sâu tới lớp thanh mạc, có cuống như hình nấm hoặc hình dùi trống.

- Loét thủng bít: ổ loét đã bị thủng nhưng sau đó được bít lại, có khi có hình giả túi thừa gọi là ổ loét Haudeck có 3 mức cản quang baryte, dịch ứ đọng và hơi; đôi lúc có hình ngón tay đeo găng.

Đôi khi do phù nề xung quanh làm cho chân hay thành ổ loét hơi lõm vào trong lòng dạ dày, hình này nông và mềm mại.

Dấu hiệu gián tiếp gồm:

- Các nếp niêm mạc hội tụ về chân ổ loét.

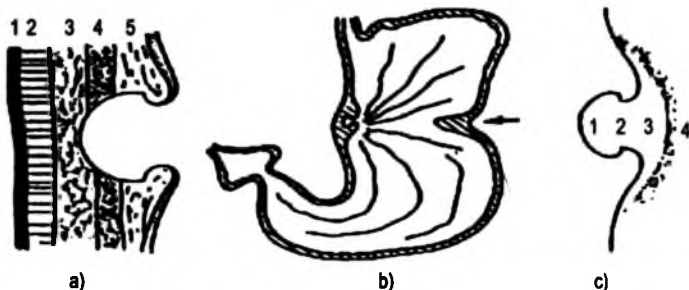
+ Bờ cong nhỏ trên và dưới ổ loét có thể bị cứng trên một đoạn ngắn hoặc bị co rút và dính lại làm cho dạ dày có hình ốc sên. Trong trường hợp này thường ổ loét bị che lấp bởi phần dạ dày dính vào nhau.

+ Bờ cong lớn phía đối diện có ngắn lõm hình chữ V, lúc đầu dấu hiệu này tồn tại không thường xuyên về sau thường xuyên do xơ hoá.

+ Hang vị có thể bị viêm, tăng trương lực.

Chẩn đoán xác định loét bờ cong nhỏ chủ yếu dựa vào dấu hiệu trực tiếp; các dấu hiệu gián tiếp quan trọng là các nếp niêm mạc hội tụ, bờ cong nhỏ bị co rút.

Chẩn đoán phân biệt đặt ra với các hình giống ổ loét: các sóng nhu động, nếp niêm mạc nằm ngang, ổ đọng thuốc nằm giữa các nếp niêm mạc, hình chổng lên của góc treitz hoặc của túi thừa tá tràng... Trên phim chụp hàng loạt hình ổ loét tồn tại thường xuyên, cố định về hình dạng, kích thước, vị trí và số lượng, còn các hình giả ổ loét thường thay đổi.



Hình 2.29. Loét dạ dày.

a. Hình ảnh đại thể: 1. Thanh mạc, 2. Lớp cơ, 3. Tổ chức đệm, 4. Lớp cơ niêm,

5. Lớp dưới niêm mạc, 6. Lớp niêm mạc; b. Sơ đồ giải phẫu: hội tụ niêm mạc và ngắn lõm bờ cong lớn;

c. Hình diện quang của ổ loét: 1. Ổ loét, 2. Cổ, 3. Viêm phù nề, 4. Baryte trong lòng dạ dày.



**4.1.2. Loét các vị trí khác của dạ dày:** dù vị trí nào khi bị loét cũng có các dấu hiệu như loét bờ cong nhỏ. Tuy nhiên, tùy theo đặc điểm hình thái từng vị trí mà có những dấu hiệu khác:

- Loét tiền môn vị: là ổ loét nằm sát môn vị, thường ổ loét nhỏ, chân lõm sâu; đồng thời vùng này thường có nhiều hình giả do sóng nhu động, do nếp niêm mạc nằm ngang... tạo nên những hình giống ổ loét. Vì vậy, chẩn đoán loét tiền môn vị nhiều khi gặp khó khăn.

- Loét môn vị: ổ loét có thể nằm ở ống môn vị hoặc lệch về phía dạ dày hoặc về phía hành tá tràng. Ngoài ổ loét, ống môn vị có thể bị lệch hướng hoặc gấp góc.

- Loét phình vị lớn thường gặp vùng dưới tâm vị và vùng sàn, ổ loét thường thấy trên phim chụp nghiêng hoặc dưới dạng vết treo thuốc.

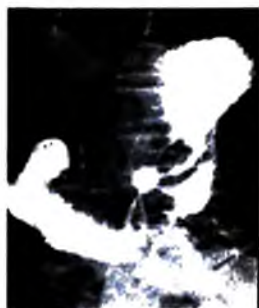- Loét mặt: loét mặt sau hay gặp hơn loét mặt trước, thường chỉ thấy trên phim chụp niêm mạc, chụp đối quang kép hoặc phim nghiêng.

- Loét bờ cong lớn: ổ loét thường lớn và nằm trên một vùng khuyết do bờ cong lớn lõm xuống.

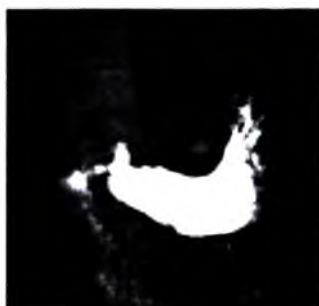

**Hình 2.30.** Các dạng ổ loét dạ dày.

- 1-9. Loét bờ cong nhỏ: 1. Loét nông; 2-5. Loét trong thành (vết treo thuốc ở ổ loét);  
6-7. Ổ loét thủng bit: 6. Hình ngón tay đeo bao tay; 7. Ổ loét Haudeck;  
8 và 9. Bờ cong nhỏ dạ dày co rút che lấp ổ loét; 10. Loét ống môn vị; 11. Loét tiền môn vị;  
2 và 13. Loét mặt sau chụp thẳng và nghiêng; 14. Loét bờ cong lớn.



a)



b)

**Hình 2.31.** Loét bờ cong nhỏ dạ dày:

a. Ổ loét với nếp niêm mạc hội tụ; b. Ổ loét thủng bờ.


## 4.2. Loét hành tá tràng

Hình ảnh thay đổi tùy theo giai đoạn tiến triển của ổ loét:

– Giai đoạn phù nề: hành tá tràng không biến dạng, ổ loét được bao quanh bởi một viền sáng do phù nề và niêm mạc hội tụ về chân ổ loét. Giai đoạn này thường thấy được trên phim với thuốc có ép.

– Giai đoạn xơ phù: hành tá tràng biến dạng do quá trình xơ hoá co kéo, có nhiều kiểu biến dạng như hình hai cánh, ba cánh, hình đồng hồ cát, hình hai túi một túi giãn to và một teo nhỏ.

– Giai đoạn xơ teo: hành tá tràng bị teo nhỏ, chỉ còn lại hình ảnh của ổ loét. Giai đoạn này thường kèm theo hẹp môn vị.

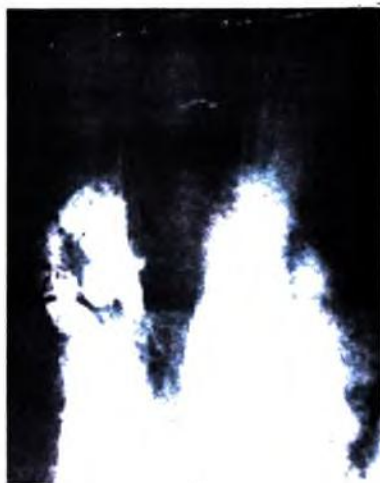

**Hình 2.32.** Loét hành tá tràng.

1. Loét non; 2, 3, 4. Loét biến dạng hành tá tràng; 5. Loét hành tá tràng teo nhỏ (xơ chai).



a)

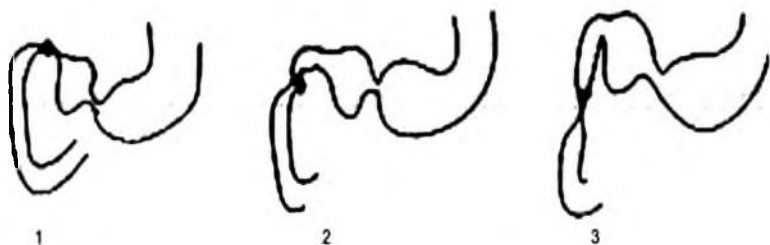


b)

**Hình 2.33.** Loét hành tá tràng chưa biến dạng (a); loét hành tá tràng biến dạng (b).

#### 4.3. Loét sau hành tá tràng

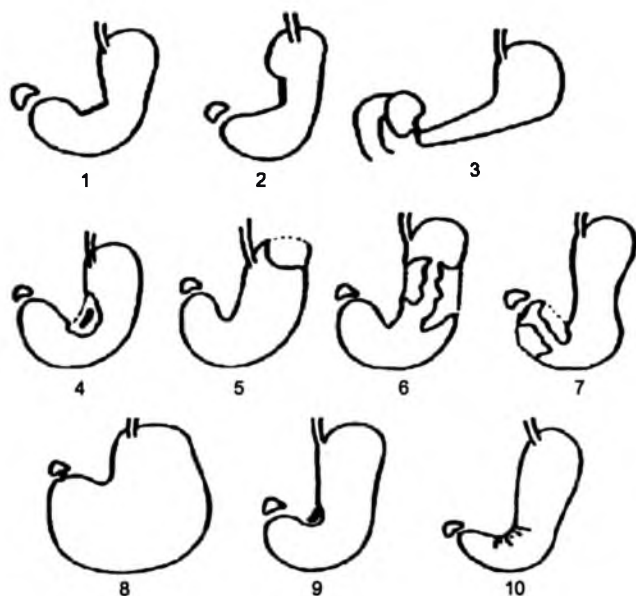
Thường thấy hình ảnh ổ loét với phần tá tràng trước và sau bị teo nhỏ (chủ yếu do phù nề) tạo nên hình ảnh “hạt ngọc xấu chỉ”.



**Hình 2.34.** Loét sau hành tá tràng.

1. Sau hành tá tràng, 2. Gối trên, 3. Loét D2.

#### 4.4. Ung thư dạ dày



**Hình 2.35.** Ung thư dạ dày.

1 và 2. Hình cứng khu trú (thể thâm nhiễm), 3. Ung thư thể chai teo, 4. Ung thư thể loét, 5. Ung thư phình vị, 6. Ung thư phần đúng, 7. Ung thư hang vị, 8. Hẹp môn vị, 9. Loét ác tính góc bờ cong nhỏ, 10. Ung thư góc bờ cong nhỏ (góc mở rộng).

**4.4.1. Ung thư giai đoạn đầu** hay còn gọi là ung thư nông, tổn thương chỉ khu trú ở lớp niêm mạc chưa ăn sâu vào lớp cơ. Hình điện quang được chia làm ba thể:

– Thể thâm nhiễm: có thể biểu hiện bằng những hình cứng sau:

+ Một đoạn cứng nằm trên bờ cong.

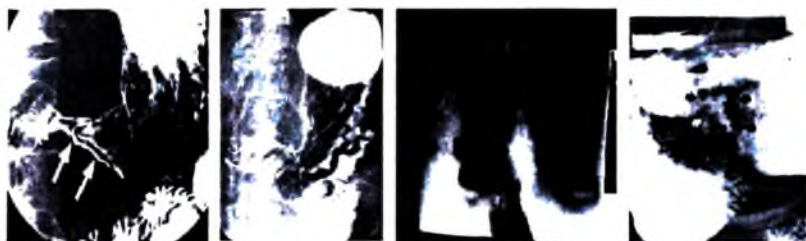
+ Hình đục khoét là biểu hiện của một vùng cứng sụt thấp vào trong lòng dạ dày.

+ Hình phễu hay hình nón tương ứng với tổn thương thâm nhiễm vòng quanh vùng tiền môn vị.

+ Hình uốn sóng hay hình mái tôn hay gập ở bờ cong lớn.

Nếu ung thư khu trú ở môn vị làm môn vị hẹp kéo dài và gập góc.

Chẩn đoán phân biệt: thể này cần phân biệt với viêm xơ hang vị, hình cứng do sẹo loét cũ.



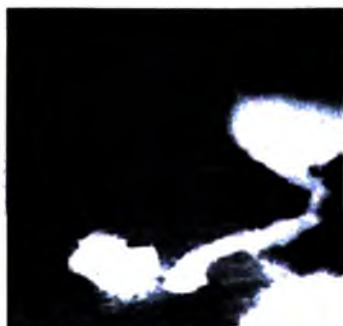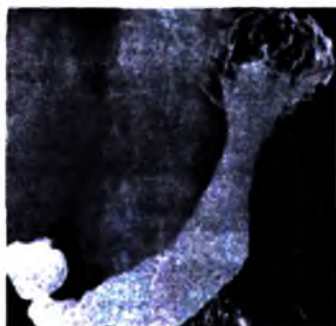
a)

b)

c)

d)

**Hình 2.36.** Ung thư dạ dày thể thâm nhiễm (a,b), thể loét (c), thể sùi (d).



**Hình 2.37.** Ung thư dạ dày thể thâm nhiễm lan tỏa (chai teo).

– Thể loét: thường ổ loét nông và rộng, có thể có các hình sau:

+ Loét hình khay hay hình đĩa: ổ loét rộng, nông, đáy có thể phẳng hoặc cong.

+ Loét thấu kính: ổ loét rộng, nông, có hình thấu kính, không lồi lên khỏi bờ cong mà nằm trong hình khuyết. Nó biểu hiện của ổ loét ở cả mặt trước và mặt sau, vắt ngang qua bờ cong nhỏ.

+ Loét có chân đục khoét: có thể là loét lành tính hoặc ác tính. Ổ loét ác tính có chân đục khoét sâu, ổ loét nằm sứt hẳn xuống, giới hạn giữa vùng lành và tổn thương là một góc đột ngột.

+ Ngoài ra một số ổ loét sau cũng có thể có khả năng ác tính: ổ loét có đáy không đều; loét nằm trong hình khuyết; loét nằm trên một đoạn cứng hoặc ngay dưới ổ loét bờ cong có một đoạn cứng lún.

– Thể sùi: biểu hiện bằng hình khuyết bờ không đều, cứng.

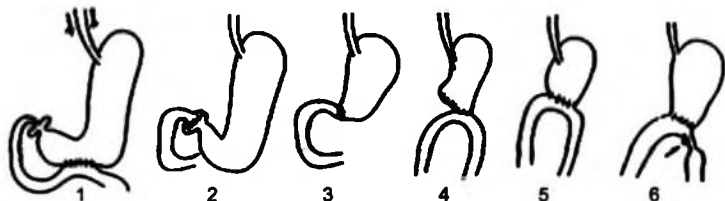
#### 4.4.2. Ung thư giai đoạn muộn

Chẩn đoán tương đối dễ, các dấu hiệu của giai đoạn sớm rõ hơn, có khi cả ba thể phối hợp với nhau.

- Ung thư phình vị lớn thường là thể u sùi tạo nên hình mờ trong túi hơi dạ dày (hình “núi mặt trăng”).
- Ung thư hang vị làm hang vị hẹp, cứng có hình lõi táo hay hình đường hầm.
- Ung thư phần đứng chia dạ dày thành hai túi, ở giữa thắt hẹp nham nhỏ.
- Thể chai teo: thường gặp ở bệnh nhân trẻ. Toàn bộ dạ dày xơ cứng lan toả, teo nhỏ. Thể này tiến triển rất nhanh.

#### 4.5. Dạ dày đã mổ

##### 4.5.1. Các loại phẫu thuật



**Hình 2.38.** Dạ dày đã mổ.

1. Nối vị tràng, 2. Tạo hình môn vị, 3. Cắt 2/3 dạ dày và nối Péan,

4. Nối Finsterer, 5. Nối poly, 6. Loét quai đi.

- Phẫu thuật bảo tồn có mục đích làm giảm acid dạ dày bằng cách cắt dây thần kinh X kết hợp với nối dạ dày ruột hoặc tạo hình môn vị.

- Cắt 2/3 dạ dày nối dạ dày-tá tràng (kiểu Péan), nối dạ dày-hỗng tràng (kiểu Poly hoặc Finsterer).

##### 4.5.2. Biến chứng

- Ngay sau mổ: rò miệng nối, phát hiện bằng chụp dạ dày tá tràng với thuốc cản quang tan trong nước.

- Muộn: viêm miệng nối; loét miệng nối hoặc loét quai đi, hội chứng quai tới.

## **TỰ LƯỢNG GIÁ**

- 1. Hãy nêu các phương pháp chẩn đoán hình ảnh có thể áp dụng để thăm khám dạ dày-tá tràng?**
- 2. Hãy trình bày giải phẫu X quang của dạ dày và tá tràng trên phim chụp lưu thông dạ dày, tá tràng có thuốc cản quang?**
- 3. Hãy trình bày những thay đổi hình thái giải phẫu của dạ dày và tá tràng do bị đè ép từ ngoài vào và giải thích nguyên nhân?**
- 4. Hãy mô tả các triệu chứng X quang của các tổn thương dạ dày và ý nghĩa của các triệu chứng này?**
- 5. Hãy nêu các dấu hiệu X quang của loét dạ dày?**
- 6. Hãy nêu các dấu hiệu X quang của ung thư dạ dày thể loét?**
- 7. Hãy nêu các dấu hiệu X quang của ung thư dạ dày thể thâm nhiễm?**
- 8. Hãy nêu các dấu hiệu X quang của ung thư dạ dày giai đoạn muộn?**
- 9. Hãy nêu các dấu hiệu X quang của loét hành tá và loét tá tràng?**

## CHẨN ĐOÁN X QUANG RUỘT NON

### MỤC TIÊU

- 1. Mô tả được kỹ thuật chụp lưu thông ruột non.*
- 2. Trình bày được hình ảnh bình thường và các tổn thương ruột non hay gặp trên phim chụp lưu thông ruột non.*

### 1. KỸ THUẬT THĂM KHÁM

#### 1.1. Chụp lưu thông ruột non cản quang

– Phương pháp uống: bệnh nhân nhịn ăn sáng, uống một lượng barít đặc (gói 120g+ 180ml nước). Theo dõi sự lưu thông của thuốc, 30 phút chụp một phim kết hợp với ép có mức độ, cho tới khi thuốc tới manh tràng, thường sau 8 giờ.

– Phương pháp thụt ruột non bằng cách đặt ống thông vào tá tràng để bơm một lượng lớn chất cản quang. Đồng thời có thể kết hợp bơm hơi để chụp đối quang kép. Đây là phương pháp tốt nhất để chụp lưu thông ruột non.

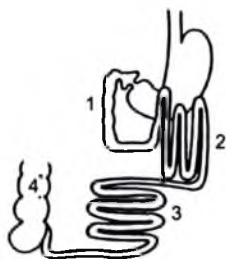
– Ngoài ra có thể sử dụng phương pháp uống kết hợp với lưu thông gia tốc hoặc uống thành liều nhỏ để tránh sự chướng các quai ruột và rút ngắn thời gian thăm khám hơn.

Chụp lưu thông ruột non là một trong những phương pháp tốt để chẩn đoán các bệnh lý hồng–hối tràng lan toả cũng như khu trú.

#### 1.2. Siêu âm và chụp cắt lớp vi tính

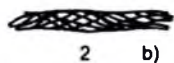

Để đánh giá thành ruột non và các cấu trúc mạc treo tương ứng. Hiện nay, với chụp cắt lớp đa dãy đầu dò và cộng hưởng từ có thể khảo sát ruột non tốt hơn.





**Hình 2.39.** Định khu của ruột non trong ổ bụng.

1. Tá tràng; 2. Hỗng tràng,  
3. Hồi tràng; 4. Đại tràng lên.



**Hình 2.40.** Hình niêm mạc ruột non.

- a. Hỗng tràng; b. Hồi tràng.  
1. Càng; 2. Xẹp.

## 2. GIẢI PHẪU X QUANG BÌNH THƯỜNG

### 2.1. Định khu

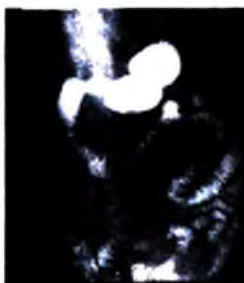Các quai hỗng tràng cuộn lại dưới mạng sườn trái, dưới bờ cong lớn dạ dày; các quai hồi tràng sắp xếp ở vùng hạ vị và hố chậu phải.

### 2.2. Hình thái

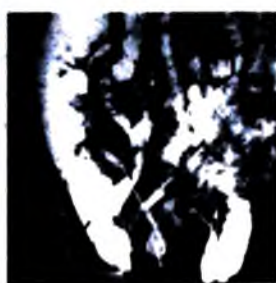
Hỗng tràng có khẩu kính từ 2–3cm, các nếp gấp nằm sát nhau và rất mảnh giống hình lá dương xỉ. Hồi tràng hẹp hơn chỉ từ 1–2cm và có ít nếp gấp hơn. Bình thường ruột non dễ di động và dễ dàn trải ra khi ép.



a)



b)



c)

**Hình 2.41.** Một số bệnh lý ruột non:

- a. Lao ruột non, b. Hẹp do u bạch huyết; c. Hẹp do bệnh Crohn.

### 3. TRIỆU CHỨNG ĐIỆN QUANG VÀ MỘT SỐ BỆNH LÝ HAY GẶP

**3.1. Các dây chằng và dính phúc mạc:** một hoặc nhiều quai ruột dính kết lại và hội tụ về một điểm, một số quai giãn và một số quai hẹp lại.

**3.2 Các khối u trong lòng ruột non:** biểu hiện bằng các hình khuyết và thường dẫn đến lồng ruột.

**3.3. Các ổ loét và các khối u thâm nhiễm** thường dẫn đến hình ảnh hẹp. Những đoạn hẹp ngắn, lệch trục nằm ở hồng tràng thường là biểu hiện của u tuyến ruột non.

Những ổ loét rộng giả túi thừa, kèm theo hoặc không những tổn thương thâm nhiễm dạng polype, trải rộng từ hồi tràng thường gặp trong ung thư bạch huyết (lymphosarcome).

**3.4. Bệnh Cronh hay viêm đoạn cuối hồi tràng:** hay gặp ở đoạn cuối hồi tràng, nhưng có thể thấy ở bất kỳ đoạn nào của ruột non, có khi lan sang cả đại tràng. Trên phim dây thuốc thấy đoạn tiểu tràng tổn thương hẹp bờ cứng không nhu động, các quai phía trên giãn. Đến thời kỳ toàn phát đoạn hẹp có thể bằng cái bút chì. Bệnh tiến triển thành từng đợt liên tiếp, các quai ruột dính vào nhau không tách ra được. áp xe, rò là những biến chứng hay gặp của bệnh này.

**3.5. Lao ruột non:** trước khi có loét, hình ruột non cũng giống như trong các bệnh viêm ruột non khác: niêm mạc phù nề, các nếp ngang dày lên, các quai ruột mất thúc tính. Khi có loét thì bờ ruột trở nên nhám nhỏ, có những quai hẹp xen lẫn với những quai giãn. Ở giai đoạn nặng hơn các quai ruột dính vào nhau mà ép, nắn, hoặc thay đổi tư thế bệnh nhân cũng không tách được.

### TỰ LƯỢNG GIÁ

1. Nêu các phương pháp chẩn đoán hình ảnh có thể áp dụng trong bệnh lý ruột non?
2. Nêu các dấu hiệu phân biệt hồi tràng và hồng tràng trên phim chụp lưu thông ruột non?
3. Mô tả các dấu hiệu bất thường của ruột non trên phim chụp lưu thông ruột non?

## CHẨN ĐOÁN X QUANG ĐẠI TRÀNG

### MỤC TIÊU

1. Mô tả được kỹ thuật chụp khung đại tràng có cản quang.
2. Trình bày được hình ảnh bình thường và dấu hiệu tổn thương cơ bản của đại tràng trên phim chụp có cản quang.

### 1. KỸ THUẬT THĂM KHÁM

Hiện nay để thăm khám đại tràng có nhiều phương pháp:

- Chụp khung đại tràng cản quang.
- Nội soi: có thể làm giảm chỉ định chụp khung đại tràng.
- Siêu âm: có thể thấy được thành đại tràng dày do viêm, giúp chẩn đoán viêm ruột thừa, tìm kiếm di căn của các ung thư. Đặc biệt siêu âm nội soi có thể giúp cho việc phân loại giai đoạn ung thư trực tràng.
- Chụp cắt lớp vi tính: có thể đánh giá tổn thương tại chỗ cũng như di căn xa của ung thư, đánh giá tình trạng thành đại tràng (dày lên, rò, áp xe) trong các bệnh lý viêm nhiễm...
- Hình ảnh cộng hưởng từ: là phương pháp tốt nhất để phát hiện và đánh giá ung thư trực tràng và đại tràng Sigma tái phát.

#### 1.1. Kỹ thuật chụp khung đại tràng cản quang

##### 1.1.1. Chuẩn bị bệnh nhân

Rất cần thiết, có vai trò quyết định chất lượng thăm khám, bao gồm:

- Chế độ ăn không gây tổn động trong 2 ngày: không ăn các loại rau, khoai tây, hoa quả, các thức ăn sũa, các nước sinh hơi; có thể uống cà phê, chè, nước hoa quả, bữa ăn chính có thể dùng nước rau, thịt nạc, trứng...
- Dùng thuốc nhuận tràng trong hai ngày, ví dụ magiêsulphat (7,5g), peristaltin (2viên/ngày)...
- Thụt rửa đại tràng với 1,5–2lít nước đưa vào từ từ và giữ trong vòng 10 phút.

### **1.1.2. Kỹ thuật thông thường hay kỹ thuật chụp khung đại tràng đầy thuốc**

Theo dõi qua tăng sáng truyền hình (hoặc màn chiếu) để chụp các phim đầy thuốc lấy rõ từng đoạn của khung đại tràng không chồng lên nhau và phim cuối cùng sau khi bệnh nhân đi ngoài.

### **1.1.3. Kỹ thuật chụp đại tràng đối quang kép**

Phương pháp này đòi hỏi phải chuẩn bị bệnh nhân chu đáo và bệnh nhân phải có sự hợp tác tốt. Thụt vào khung đại tràng một lượng baryte đặc đủ để phủ niêm mạc đại tràng sau đó bơm hơi vào để làm cho lòng đại tràng mở ra. Các phim được chụp ở các tư thế khác nhau làm sao để bộc lộ được toàn bộ khung đại tràng. Kỹ thuật này có ưu điểm là tìm tổn thương sớm, polype...

### **1.1.4. Chụp đại tràng với thuốc cản quang tan trong nước**

Sử dụng cho các trường hợp nghi ngờ hoặc có nguy cơ thủng đại tràng.

## **1.2. Siêu âm và chụp cắt lớp vi tính**

Cho phép đánh giá tình trạng thành đại tràng, u đại tràng, lồng ruột v.v... và phát hiện các tổn thương phối hợp của các tạng trong ổ bụng, cũng như sau phúc mạc. Phương pháp chụp cắt lớp vi tính đa dãy đầu dò là một phương pháp tốt để phát hiện các tổn thương của đại tràng.

## **2. GIẢI PHẪU X QUANG BÌNH THƯỜNG**

### **2.1. Hình ảnh đại tràng đầy thuốc**

#### **2.1.1. Định khu**

Trực tràng nằm ở tư thế thẳng đứng trong tiểu khung và lượn theo chiều cong xương còng; tiếp đến là đại tràng Sigma với khẩu kính hẹp hơn tạo nên một đường vòng có độ dài rất thay đổi. Đại tràng xuống được cố định ở mạng sườn trái; đại tràng ngang là một quai cong ít nhiều võng xuống đi từ góc đại tràng trái (đại tràng góc lách) tới góc đại tràng phải (đại tràng góc gan); cuối cùng là đại tràng lên nằm trong rãnh thành–đại tràng phải và tận cùng bằng manh tràng ở hố chậu phải.

#### **2.1.2. Các rãnh ngang đại tràng**

Mặt trong đại tràng có nhiều ngón tròn nông sâu khác nhau, các ngón này chia đại tràng thành nhiều đoạn hoặc nhiều rãnh ngang. Trên phim các rãnh này biểu hiện bằng các hình lõm nổi tiếp nhau cách nhau khoảng 1cm, sâu 0,5cm.

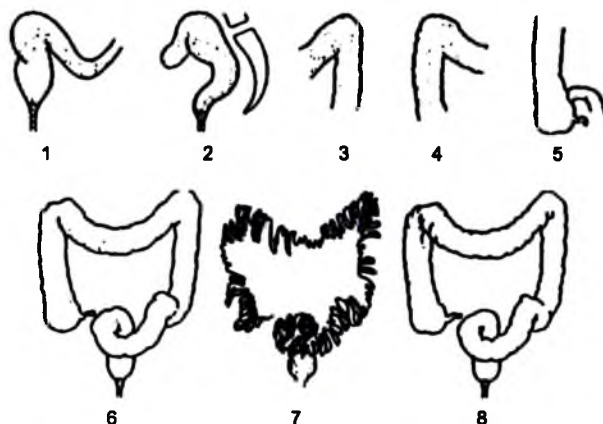
Đại tràng lên và đại tràng ngang có nhiều rãnh hơn càng tới đại tràng Sigma các rãnh ngang càng giảm xuống.

## 2.2. Hình đại tràng sau khi tháo thuốc hoặc sau khi đi ngoài

Lòng xẹp xuống, một lớp mỏng baryte được giữ lại giữa các nếp niêm mạc tạo nên một hình mạng lưới gồm các đường cản quang mảnh mai đan vào nhau.

## 2.3. Hình đại tràng đối quang kép

Bờ biểu hiện bằng một đường cản quang liên tục, các mặt không cản quang và đồng nhất. Tất cả những bất thường của bề mặt niêm mạc lồi lên hay lõm xuống đều được biểu hiện dưới dạng vết hay đường viền cản quang.



Hình 2.42. Các tư thế chụp khung đại tràng có baryte.

1. Trực tràng - Sigma (OAD),
2. Trực tràng nghiêng,
3. Góc trái,
4. Góc phải,
5. Manh tràng,
6. Toàn bộ đầy thuốc,
7. Tháo thuốc,
8. Bơm hơi.

## 3. TRIỆU CHỨNG HỌC X QUANG

### 3.1. Các dấu hiệu cơ năng

#### 3.1.1. Các ngăn ngang của đại tràng

Có thể giảm về số lượng hay độ sâu dẫn đến hình ảnh đại tràng hình ống trên một đoạn hoặc nhiều đoạn. Hình ảnh này tồn tại thường xuyên phản ánh tình trạng viêm nhiễm của đại tràng. Ngược lại các rãnh ngang sâu và mau như "hình chông đĩa" hay gập trong những trường hợp rối loạn co thắt.

### 3.1.2. Trương lực đại tràng

Tăng trương lực làm cho đại tràng hẹp và ngắn lại, ngược lại, đại tràng rộng và dài khi giảm trương lực.

### 3.1.3. Năng lực vận động của đại tràng

Bình thường đại tràng chịu được 1–1,5 lít nước thụt vào mà không có phản ứng co lại. Khi đại tràng dễ bị kích thích hoặc tăng vận động thường có xu hướng chống lại sự thụt và bài xuất dịch thụt sớm bằng cách co thắt từng đoạn.

## 3.2. Các dấu hiệu thực thể

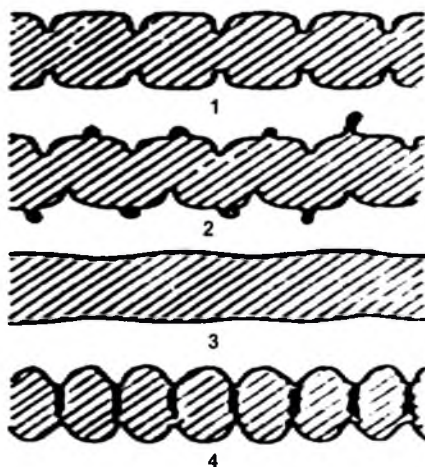
### 3.2.1. Những bất thường về kích thước

Đại tràng dài có thể do thể tạng, ngược lại đại tràng ngắn thường do mắc phải như viêm mạn...

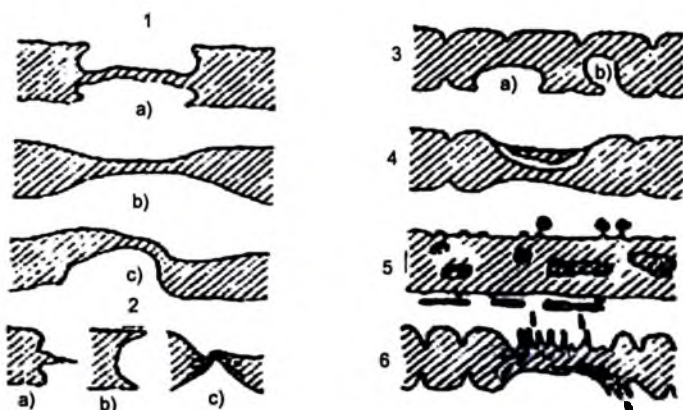
### 3.2.2. Những bất thường ở bờ và mặt

– Bờ đại tràng mờ không sắc nét biểu hiện của tình trạng viêm niêm mạc và trên bề mặt đại tràng bị phủ một lớp chất nhầy, mũ hoặc chảy máu.

– Đường bờ xù hình gai, hình ổ hoặc áp xe hình “cúc áo” là biểu hiện của loét niêm mạc nông hoặc sâu.



**Hình 2.43.** 1. Các ngăn ngang đại tràng bình thường, 2. Túi thừa, 3. Mất ngăn ngang, 4. Co thắt (hình chống đĩa).



**Hình 2.44.** Các tổn thương thành đại tràng.

1. Hẹp: a. U ác tính; b. Viêm; c. Đè ép; 2. Cắt đứt: a. U ác tính, b. Lông ruột, c. Xoắn theo trục;  
3. Khuyết lành tính: a. Không có u; b. Có u; 4. Loét thấu kính (ác tính); 5. Áp xe hình cốc áo và rò dưới niêm mạc; 6. Đại tràng co rút tại vùng tiếp xúc với ổ viêm.

– Hình khuyết ở bờ hoặc ở mặt biểu hiện của sự tăng sinh do viêm hay do u trong lòng đại tràng. Chúng là những hình khuyết sáng có hình dạng thay đổi, chỗ bám có cứng hoặc không. Hình đều (u tuyến, u mỡ) hoặc không đều (u nhung mao, u sùi) hoặc đáy hình khuyết có thể có các hình ổ loét dạng thấu kính (ung thư loét hoá).

– Hình hẹp đại tràng: có nhiều thể.

+ Đoạn hẹp lệch trục, giới hạn giữa vùng lành và vùng hẹp sứt xuống đột ngột biểu hiện của hình hẹp ác tính.

+ Đoạn hẹp thẳng trục, có sự chuyển đổi từ từ giữa vùng hẹp và vùng lành thường biểu hiện của hẹp do viêm nhiễm.

+ Đoạn hẹp với các nếp niêm mạc bình thường, không có loét biểu hiện của hẹp do đè ép từ ngoài vào đại tràng.

## 4. MỘT SỐ HÌNH ẢNH BẤT THƯỜNG VÀ BỆNH LÝ CỦA ĐẠI TRÀNG

### 4.1. Quai ruột nguyên thủy quay đở vòng hay bệnh mạc treo chung

Về phôi thai học, vào tuần thứ 5 quai ruột nguyên thủy hình chữ U nằm ngoài ổ bụng theo mặt phẳng trước sau trong ổ rốn, đến tuần thứ 9 thì quay 90 độ ngược chiều kim đồng hồ đưa mầm manh tràng và đại tràng lên về phía trái, mầm

tiểu tràng qua phía phải, trước tuần thứ 12 thì quai ruột quay thêm 180 độ đưa mầm manh tràng và đại tràng lên qua phải và mầm tiểu tràng qua phía trái. Nếu trong quá trình quay quai ruột dừng lại ở giai đoạn 1 thì trên phim sẽ thấy toàn bộ tiểu tràng nằm bên phải ổ bụng, đại tràng lên và ngang xếp thành quai đôi ở hạ sườn trái; đây là chứng mạc treo chung. Nếu quai ruột quay ở giai đoạn 2 thì manh tràng nằm dưới gan và dính với thành bên ổ bụng bởi dây chằng Ladd. Dây chằng này dè lên tá tràng gây nên hội chứng tắc tá tràng dưới bóng vater ở trẻ sơ sinh; lúc này chụp bụng không chuẩn bị sẽ thấy hai hình mức nước—hơi lệch nhau: một hình của dạ dày, hình còn lại của tá tràng. Nếu chụp khung đại tràng cản quang sẽ thấy vị trí manh tràng nằm dưới gan.

## **4.2. Phình to đại tràng**

### **4.2.1. Phình to đại tràng bẩm sinh**

Hay còn gọi là bệnh Hirschprung. Nguyên nhân là do không có hoặc thoái hoá đám rối thần kinh Auerbach ở một đoạn đại tràng, thường là chỗ tiếp giáp giữa trực tràng và quai Sigma làm cho đoạn này hẹp lại và đại tràng phía trên giãn rất to, thành dày, bắt đầu giãn từ quai Sigma sau đó lan lên trên. Chẩn đoán điện quang rất quan trọng để xác định đoạn đại tràng giãn dài hay ngắn, đồng thời đánh giá được kích thước, vị trí đoạn hẹp, thường phải chụp tư thế chếch hay nghiêng.

Khi thăm khám nên thực baryte loãng và phải chuẩn bị bệnh nhân tốt.

### **4.2.2. Phình to đại tràng thứ phát**

Thường gặp ở người lớn và thiếu niên, nguyên nhân chưa rõ. Đại tràng Sigma giãn rất to, thực tháo sạch thì đại tràng co lại bình thường, nhưng sau vài ngày lại phình to như trước.

### **4.2.3. Các khối u lành tính của đại tràng**

Bao gồm u tuyến, u mô, u thần kinh (schwannome), u xơ. Chúng biểu hiện bằng các hình khuyết sáng, tròn hoặc bầu dục, bờ rõ nét và đều. Đáng chú ý trong loại này là u tuyến (polype) đơn độc hoặc nhiều là loại u hay gặp và có khả năng ác tính hoá rất lớn. Polype thường khu trú ở vùng trực tràng—Sigma, có thể đơn độc hoặc nhiều hợp thành từng đám hoặc rải rác. Một số bệnh đa polype mang tính chất gia đình. Chẩn đoán polype dựa vào kỹ thuật đối quang kép. Với các hình khuyết sáng có viền baryte xung quanh hoặc soi đại tràng.

### **4.2.4. Ung thư đại tràng**

Thường là ung thư biểu mô tuyến hay gặp ở trực tràng và đại tràng Sigma (70–75%), có thể có các thể sau:



– Thể u sùi vào lòng đại tràng biểu hiện bằng các hình khuyết, bờ không đều, rõ nét, đáy rộng và cứng.

– Thể thâm nhiễm, tổ chức ung thư thâm nhiễm vòng quanh thành đại tràng tạo nên các đoạn hẹp nham nhỏ, lệch trục, đột ngột.

– Thể loét là hình ảnh sớm nhất của ung thư tuyến biểu hiện là hình loét thấu kính trên thành đại tràng.

#### **4.2.5. Viêm đại tràng**

Đại tràng có thể phản ứng giống nhau đối với các tác nhân viêm, trên phim điện quang có thể thấy ba loại hình ảnh sau:

– Đại tràng hình ống với các rãnh ngang biến mất, đường bờ bị mờ không sắc nét và bề mặt có thể có các nếp dọc.

– Viêm đại tràng thể loét: rải rác trên bờ đại tràng có những hình gai hoặc bờ không đều, bề mặt không đồng nhất chỗ đậm chỗ nhạt.

– Viêm đại tràng giả polype: trên bề mặt đại tràng có những hình khuyết dài như hình giun hoặc hình ngón tay, kích thước khác nhau. Chúng biểu hiện một giai đoạn viêm sẹo hoá.

Trong cả ba trường hợp chiều dài và khẩu kính đại tràng có thể thay đổi.

– Lý amíp chẩn đoán dựa vào lâm sàng và xét nghiệm là chính. Nhưng điện quang cũng cần thiết để xác định sự lan rộng của tổn thương và di chứng của nó. Trên phim sẽ thấy hình đường bờ không rõ, các ngăn ngang sâu và không đều, đại tràng bị cắt ra thành từng đoạn chỗ hẹp chỗ phình to và ngấm thuốc không đều.

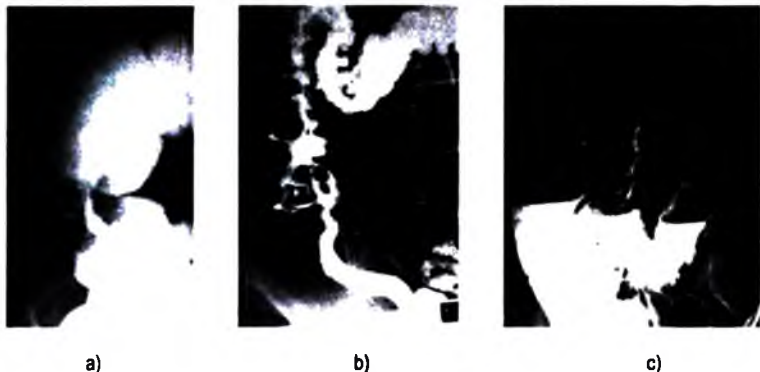
– Lao đại tràng: thứ phát sau lao phổi, thường khu trú ở hồi manh tràng. Có hai thể:

+ Thể loét: bờ đại tràng tua ra hình răng cưa như viêm đại tràng và có những hình ổ loét vuông góc với trục của đại tràng.

+ Thể u: bờ manh tràng dày lên tạo nên những hình khuyết như trong ung thư. Nhưng phần nhiều thì đại tràng tăng nhu động và co thắt làm cho manh tràng ngấm thuốc kém hoặc không ngấm thuốc; đó là dấu hiệu sterlin cổ điển. Đến giai đoạn cuối hồi tràng và đại tràng hẹp lại thành ống cứng, đôi khi khó chẩn đoán phân biệt với ung thư.

#### **4.2.6. Túi thừa đại tràng**

Châu Âu hay gặp, Việt Nam ít gặp hơn, hay gặp ở người già và thường khu trú ở vùng đại tràng Sigma. Các túi thừa thường bị biến chứng viêm, áp xe, chảy máu...



**Hình 2.45.** Một số bệnh lý đại tràng:  
*a. Ung thư đại tràng; b. Lao manh tràng; c. Viêm loét đại tràng.*

## **TỰ LƯỢNG GIÁ**

- 1. Hãy nêu các phương pháp chẩn đoán hình ảnh có thể áp dụng trong bệnh lý đại tràng?**
- 2. Hãy mô tả giải phẫu khung đại tràng trên phim chụp khung đại tràng có thuốc cản quang?**
- 3. Hãy mô tả các dấu hiệu bất thường của đại tràng trên phim chụp khung đại tràng có thuốc cản quang?**
- 4. Hãy mô tả các dấu hiệu X quang của u đại tràng trên phim chụp khung đại tràng có thuốc cản quang?**
- 5. Hãy mô tả các dấu hiệu X quang của viêm đại tràng trên phim chụp khung đại tràng có thuốc cản quang?**

## CHẨN ĐOÁN HÌNH ẢNH GAN

### MỤC TIÊU

- 1. Trình bày được các chỉ định của các phương pháp thăm khám hình ảnh gan.*
- 2. Mô tả được dấu hiệu hình ảnh của một số bệnh lý hay gặp của gan.*

### 1. CÁC KỸ THUẬT THĂM KHÁM HÌNH ẢNH GAN

#### 1.1. Siêu âm

Đóng vai trò rất quan trọng trong các thăm khám hình ảnh gan. Nó là khám xét hình ảnh được chỉ định đầu tiên đối với bệnh lý gan, đặc biệt là các tổn thương khu trú và thực hiện khi bệnh nhân nhện đối. Thăm khám gan, đường mật, tụy, lách được tiến hành đồng thời.

Siêu âm Doppler thường đi kèm với siêu âm cắt lớp để đánh giá hình thái và tình trạng mạch máu (chiều dòng chảy, tốc độ, lưu lượng) của hệ thống tĩnh mạch cửa, tĩnh mạch gan và động mạch gan.

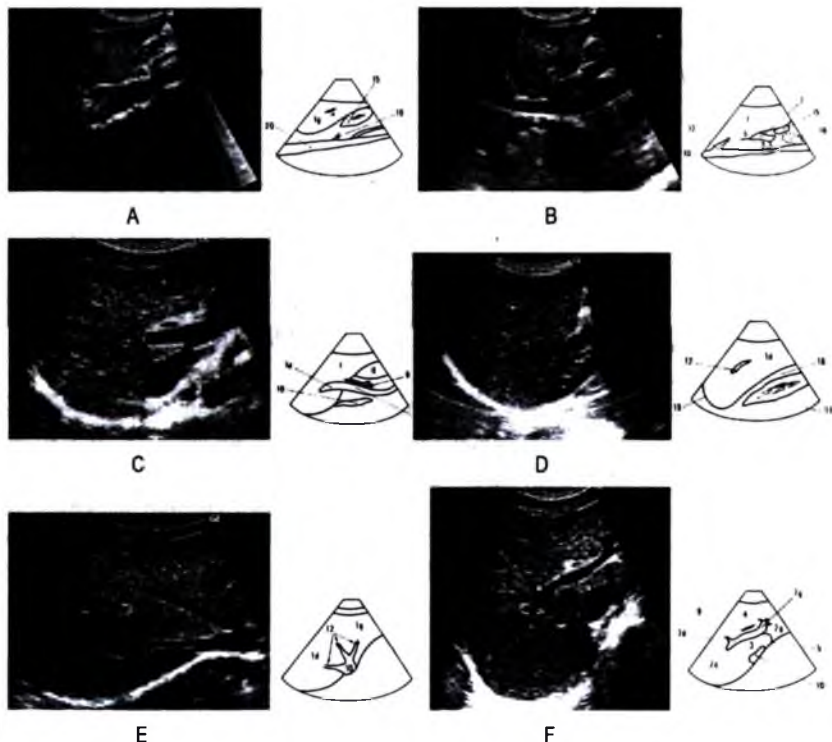
Triệu chứng học siêu âm dựa vào sự thay đổi về hình thái, thay đổi cấu trúc âm (đều hay không đều, tăng âm hay giảm âm, không âm, hoặc âm hỗn hợp) của gan và thay đổi vị trí, kèm theo hay không huyết khối trong lòng các mạch máu. Cấu trúc âm trong bệnh lý gan có thể chia thành:

– Cấu trúc rỗng âm: hay còn gọi là không âm, biểu hiện trên màn là một vùng đen, thường có giới hạn rõ và có tăng âm phía sau. Cấu trúc rỗng âm hoàn toàn thường gặp trong tổn thương nang gan. Các cấu trúc rỗng âm không hoàn toàn, có phản hồi âm nhiều hay ít tùy theo bản chất của tổn thương có thể gặp trong nang gan có biến chứng (nhiễm trùng, chảy máu...), áp xe gan, khối máu tụ, u gan hoại tử, một số tổn thương u dạng nang...

– Cấu trúc giảm âm: là cấu trúc có cường độ phản hồi âm thấp hơn nhu mô gan có thể gặp ở hai dạng tổn thương khác nhau. Dạng thứ nhất là biểu hiện của một khối u đặc ít âm thường gặp trong u bạch huyết, một số tỷ lệ của u gan

nguyên phát cũng như thứ phát. Dạng thứ hai là biểu hiện của một vùng tổn thương dạng dịch rất đặc như áp xe, u lao bã đậu hoá. Dạng này thường kèm theo dấu hiệu tăng âm phía sau khối.

– Cấu trúc tăng âm: là cấu trúc có cường độ phản hồi âm cao hơn nhu mô gan, biểu hiện sáng hơn nhu mô gan lân cận, là cấu trúc đặc. Cấu trúc tăng âm thường gặp trong u máu, u mỡ, một số tỷ lệ u gan ác tính nguyên phát hoặc di căn, vôi hoá nhu mô gan.v.v.. Gan tăng âm lan toả được so sánh với mức độ phản hồi âm của nhu mô thận và thường biểu hiện của bệnh lý gan lan toả như nhiễm mỡ, xơ gan.



**Hình 2.46.** Một số lát cắt ngang trên siêu âm để phân chia giải phẫu gan.

Các lát cắt đứng dọc (A–D): A. Cắt dọc qua gan trái và động mạch chủ, B. Cắt dọc qua tĩnh mạch chủ dưới; C. Cắt dọc qua rốn gan; D. Cắt dọc gan và thận phải.

Các lát cắt ngang (E–F): E. Cắt ngang qua ngược qua hợp lưu tĩnh mạch gan; F. Cắt ngang qua chỗ chia tĩnh mạch cửa.

– Cấu trúc đồng âm: là cấu trúc có cùng mức độ phản hồi âm với nhu mô gan. Các tổn thương có cấu trúc đồng âm thường dễ bỏ sót trên siêu âm. Chẩn đoán các tổn thương này thường phải dựa vào dấu hiệu hiệu ứng khối như đè đẩy các mạch máu, đè đẩy đường mật, thay đổi của bờ gan .v.v...

– Cấu trúc hỗn hợp: là cấu trúc gồm cấu trúc dịch và cấu trúc đặc xen lẫn nhau, hay gặp trong áp xe gan, u gan hoại tử, tụ máu trong nhu mô gan.

– Cấu trúc không đều thường chỉ những tổn thương đặc có cấu trúc tăng âm và giảm âm xen kẽ nhau như trong u máu có kích thước lớn, u gan ác tính .v.v...

Ngoài ra, siêu âm còn cho phép hướng dẫn chọc dò sinh thiết hoặc điều trị trong một số bệnh lý gan.

Tuy nhiên, siêu âm bị hạn chế khi bệnh nhân béo, hơi trong các quai ruột, sọc thành bụng, đồng thời đây là một phương pháp phụ thuộc nhiều vào người thăm khám.

## 1.2. Chụp cắt lớp vi tính

Độ chính xác chẩn đoán của phương pháp này gần tương đương với siêu âm. Tuy nhiên, chụp cắt lớp vi tính có ưu thế rất lớn trong việc chẩn đoán các tổn thương khu trú nhỏ cũng như đánh giá mức độ lan rộng của tổn thương, nhất là trong ung thư gan. Phương pháp này được chỉ định tiếp sau siêu âm. Chụp cắt lớp mạch máu (angio-scan) gan cho phép nghiên cứu huyết động học của các khối u, hình ảnh tĩnh mạch cửa, tĩnh mạch gan và động mạch gan. Sự tiến bộ của kỹ thuật chụp cắt lớp vi tính xoắn ốc cho phép cắt lớp toàn bộ gan trong một lần nín thở có thể tránh được các hình giả do thở và tránh bỏ sót các tổn thương nhỏ. Hai lần cắt xoắn ốc có thể thực hiện ở hai lần nín thở trong hai phút: lần một ở thì động mạch (15–20giây) và lần hai ở thì tĩnh mạch cửa (40–60giây). Hiện nay, chụp cắt lớp vi tính đa dãy đầu dò thì khả năng phát hiện tổn thương gan của phương pháp này tăng lên rất nhiều.

Triệu chứng học của cắt lớp vi tính dựa vào nghiên cứu thay đổi tỷ trọng (giảm, đồng hoặc tăng tỷ trọng) của gan cũng như của các vùng bệnh lý trước và sau khi tiêm thuốc cản quang, đồng thời dựa vào mức độ, cách bắt thuốc cản quang của tổn thương để định hướng tổn thương.

## 1.3. Hình ảnh cộng hưởng từ (IRM)

Cho phép nghiên cứu giải phẫu và cấu trúc gan vì có thể cắt lớp theo 3 chiều không gian và cho phép phân loại tổ chức tốt.

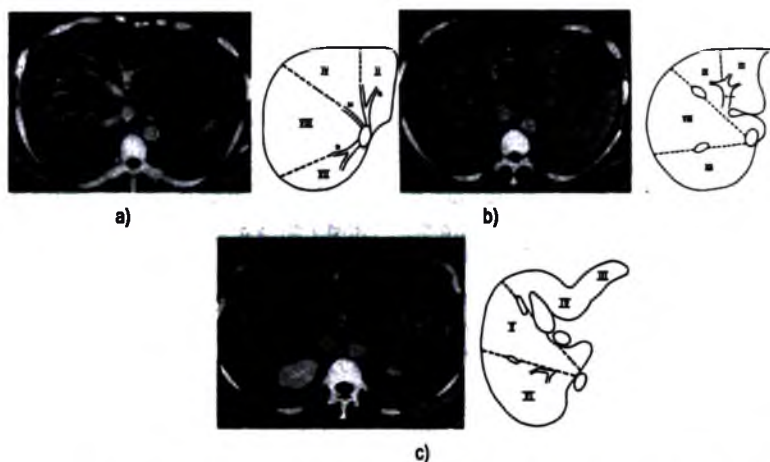
Triệu chứng học phụ thuộc vào cường độ tín hiệu (tăng, giảm cường độ).

## 1.4. Chụp mạch máu

Hiện nay, siêu âm Doppler, chụp cắt lớp vi tính và hình ảnh cộng hưởng từ đã làm giảm nhiều các chỉ định chụp mạch máu để chẩn đoán, ngược lại nó được sử dụng nhiều với mục đích can thiệp. Chụp động mạch có thể được chỉ định trong các trường hợp trước khi mổ các u gan, ghép gan, cũng như một số thủ thuật điện quang can thiệp.

## 1.5. Chụp gan mật không chuẩn bị

Với mục đích phát hiện những căn quang bất thường vùng này như hơi trong đường mật, sỏi mật cản quang (chủ yếu là sỏi túi mật) vôi hoá trong nhu mô gan, trong khối u...



## 2. MỘT SỐ BỆNH LÝ HAY GẶP CỦA GAN

### 2.1. Các khối u lành tính

Thường được phát hiện tình cờ.

**2.1.1. U máu** là khối u lành tính hay gặp nhất ở gan, có thể đơn độc hay nhiều ổ, phần lớn thường nhỏ (80% có đường kính dưới 4cm), không có triệu chứng và thường phát hiện tình cờ. Một vài trường hợp u máu lớn có thể có triệu chứng. Về

mất vi thể, tổn thương là những ổ máu được bao bọc bởi những tế bào nội mô, tùy theo kích thước các ổ máu có thể chia ra u mao mạch và u máu dạng hang.

**Siêu âm:** hình ảnh u máu rất thay đổi, thể hay gặp nhất là tăng âm, thể ít âm thường hiếm, thể hỗn hợp hay gặp ở những u máu lớn có đường kính trên 4cm. Giới hạn khối nét không có sự chuyển tiếp giữa vùng tổn thương và vùng nhu mô lành, đường viền tròn, đôi khi chia thùy, đôi khi có tăng âm phía sau khối. Chúng thường nằm ở vùng ngoại vi sát vòm hoành hoặc tiếp cận với một tĩnh mạch gan.

**Chụp cắt lớp vi tính:** trước khi tiêm thuốc cản quang, tổn thương là một vùng giảm tỷ trọng. Trong trường hợp các u máu lớn đôi khi vùng trung tâm có tỷ trọng khác nhau tương ứng với tổn thương xơ, chảy máu hoặc vôi hoá. Sau khi tiêm thuốc cản quang, tổn thương bắt thuốc thành nốt ở ngoại vi sau đó lấp đầy dần vào trung tâm, trên các lớp cắt muộn thuốc cản quang lấp đầy khối u một cách đồng đều.

**Hình ảnh cộng hưởng từ:** là phương pháp tốt nhất để chẩn đoán xác định u máu. Các u máu thường rất giảm tín hiệu ở T1, nhưng lại rất tăng tín hiệu ở T2. Phần lớn các u máu tăng tín hiệu ở T2 hơn các khối di căn.

**2.1.2. Phi đại thể nốt khu trú:** là khối u tế bào gan lành tính hay gặp.

**Siêu âm:** khối biểu hiện bằng một khối tròn hoặc bầu dục, không có vỏ, cấu trúc âm đều, đậm độ gần với đậm độ nhu mô gan, nhiều khi khó phân biệt được giới hạn của nó với nhu mô lành và chỉ thấy được bằng hội chứng khối u. Đôi khi có những đường âm mảnh hội tụ về trung tâm tương ứng với những dải xơ. Siêu âm Doppler có thể thấy tín hiệu động mạch ở vùng trung tâm khối u.

**Chụp cắt lớp vi tính:** trước khi tiêm cản quang, khối u đồng tỷ trọng với nhu mô gan và đồng nhất. Sau khi tiêm thuốc cản quang, ở thì động mạch khối bắt thuốc mạnh, đồng nhất và trở lại đồng tỷ trọng với nhu mô gan ở thì tĩnh mạch của. Có thể thấy hình ảnh hình sao ở trung tâm, hình này giảm tỷ trọng khi chưa tiêm thuốc cản quang và bắt thuốc muộn sau khi tiêm. Sự xuất hiện các mạch máu ở trung tâm khối ở thì động mạch là một yếu tố quan trọng để chẩn đoán.

**Hình ảnh cộng hưởng từ:** phi đại thể nốt khu trú biểu hiện bằng hình khối không có vỏ, không có đường viền ngoại vi, đồng tín hiệu ở T1, đồng tín hiệu hoặc tăng tín hiệu nhẹ ở T2. Sau khi tiêm Gadolinium, khối bắt thuốc sớm, mạnh và đồng nhất.

**2.1.3. U tuyến gan:** là loại u tế bào gan, hiếm gặp, thường gặp ở phụ nữ trẻ dùng thuốc tránh thai đường uống.

**Siêu âm:** hình ảnh siêu âm rất thay đổi. U tuyến thường là tổn thương đơn độc, tròn giới hạn rõ, có vỏ bọc, bờ nhẵn với một vùng chuyển tiếp rõ nét giữa tổn

thương và nhu mô kế cận. U tuyến nhỏ, dưới 3 cm, thường có cấu trúc âm đồng nhất, hơi giảm âm so với nhu mô gan. Các khối u lớn, trên 3 cm đường kính, cấu trúc âm đôi khi không đều do có những vùng chảy máu hoặc hoại tử.

**Chụp cắt lớp vi tính:** trước khi tiêm thuốc cản quang, tổn thương thường giảm tỷ trọng, nhưng có thể có những vùng tăng tỷ trọng do chảy máu trong u. Sau khi tiêm, u tuyến bắt thuốc rất thay đổi, nhưng kém hơn u phì đại thể nốt và có thể bắt thuốc không đồng đều.

**Hình ảnh cộng hưởng từ:** u tuyến có giới hạn rõ nét. Khoảng 1/3 các trường hợp có vòng ngoại vi tương ứng với bao giả quanh u. Ở T1 nó có tín hiệu thay đổi, thường tăng tín hiệu. Sự bắt thuốc cản quang sớm và muộn của u tuyến kém hơn và không đồng đều so với u phì đại thể nốt khu trú.

Chẩn đoán phân biệt u tuyến với ung thư tế bào gan bằng hình ảnh thường rất khó khăn.

#### **2.1.4. Nang gan**

Nang gan hay còn gọi là nang mật đơn thuần là tổn thương lành tính hay gặp, có thể đơn độc, nhưng cũng có thể nhiều trong bệnh gan đa nang kèm theo thận đa nang. Kích thước nang rất thay đổi và có thể tăng lên theo tuổi nhưng chậm. Phần lớn nang gan không gây nên triệu chứng lâm sàng, nó chỉ có triệu chứng khi kích thước lớn hoặc biến chứng như vỡ, chảy máu, nhiễm trùng.

**Siêu âm:** biểu hiện bằng khối tròn hay nhiều thùy với lòng rỗng âm, thành mỏng, đều và luôn có dấu hiệu tăng âm phía sau. Đối với nang gan điển hình chỉ một mình siêu âm đã có thể khẳng định chẩn đoán. Nhưng trong một số trường hợp không điển hình cần phối hợp thêm chụp cắt lớp vi tính và đôi khi cần cả cộng hưởng từ.

Cần chẩn đoán phân biệt nang gan đơn thuần với các tổn thương dạng nang khác ở gan: nang ký sinh trùng (như sán lá gan lớn), u gan nguyên phát dạng nang (u tuyến dạng nang, ung thư tuyến dạng nang...) và các di căn dạng nang. Chẩn đoán phân biệt dựa vào: thành không đều có thể có các nụ sùi, vôi hoá, có vách ngăn, chất chứa trong nang không đồng nhất và bắt thuốc cản quang.

Chẩn đoán hình ảnh nang gan thường chỉ dừng ở siêu âm là đủ. Tuy nhiên, chụp cắt lớp vi tính và cộng hưởng từ có thể được chỉ định đôi với những trường hợp nang gan không điển hình trên hình ảnh siêu âm.

**2.1.5. U mỡ:** rất hiếm. Trên siêu âm u mỡ thường tăng âm, bờ rõ nét, không tăng âm phía sau. Chụp cắt lớp vi tính khẳng định chẩn đoán với bản chất tỷ trọng mỡ của khối u (-30UH).



## 2.2. Các khối u ác tính ở gan

### 2.2.1. Ung thư tế bào gan

Là loại u ác tính nguyên phát hay gặp nhất ở bệnh nhân xơ gan và có tiền sử viêm gan virus, nam giới nhiều hơn nữ giới.

**Siêu âm:** có 3 thể là thể khối đơn độc, thể nhiều khối, thể thâm nhiễm lan toả.

– **Thể khối:** ở giai đoạn sớm, biểu hiện bằng một nốt nhỏ, thường tròn, ít âm. Giai đoạn này việc chẩn đoán kết hợp với định lượng alphafoetoproteine và chọc sinh thiết dưới hướng dẫn của siêu âm. Các khối lớn thường tăng âm và âm không đều, thường có hoại tử trung tâm. Bao quanh khối có viền giảm âm. Trên siêu âm Doppler khối giàu mạch máu ở ngoại vi và cả trung tâm.

– **Thể thâm nhiễm lan toả** thường khó chẩn đoán, nó biểu hiện bằng những bẹ giảm âm và âm không đều.

Ngoài ra, chẩn đoán còn dựa vào các dấu hiệu gián tiếp như: gan to, hình dáng gan thay đổi, huyết khối ở các tĩnh mạch gan và tĩnh mạch cửa, hạch rốn gan .v.v..., có khi kèm theo giãn đường mật trong gan.

**Chụp cắt lớp vi tính:** trước khi tiêm thuốc cản quang, khối u biểu hiện bằng một vùng giảm tỷ trọng, nhưng cũng có khoảng 12% đồng tỷ trọng và khoảng 2 – 25% các trường hợp có vôi hoá trung tâm. Sau khi tiêm cản quang, khối u bắt thuốc cản quang mạnh, sớm và đào thải nhanh và không đều. Vùng trung tâm khối đôi khi không đều do chảy máu hoặc hoại tử.

Chụp cắt lớp vi tính có vai trò quan trọng để phát hiện các khối u nhỏ và đánh giá mức độ lan rộng của khối u, nhất là phát hiện các hạch bệnh lý.

**Hình ảnh cộng hưởng từ:** có độ nhạy cao để phát hiện các tổn thương nhỏ. Khối u tế bào gan giảm tín hiệu ở T1 và tăng tín hiệu ở T2. Một số khối ung thư phát triển trên nền gan xơ thường tròn tăng tín hiệu ở T1, và được viền quanh bởi hình vỏ xơ già giảm tín hiệu cả T1 và T2.

Ngoài ung thư tế bào gan, trong số các khối u ác tính nguyên phát ở gan còn phải kể đến: ung thư tế bào xơ dẹt, hay gặp ở người trẻ; ung thư đường mật ngoại vi, thường là thể hỗn hợp bao gồm tế bào gan và tế bào biểu mô đường mật (hépatocholangiocarcinome); u bạch mạch ở gan, u máu ác tính.

### 2.2.2. Di căn gan

Việc phát hiện di căn gan của một khối u nguyên phát có ý nghĩa quan trọng để tiên lượng bệnh nhân.

**Siêu âm:** là phương pháp có độ nhạy cao đối với các khối u trên 2cm. Mặc dù không thực sự đặc hiệu, nhưng siêu âm cũng cho phép hướng tới chẩn đoán nguồn gốc của di căn.

– Thể tăng âm, nghèo mạch máu trên Doppler, không kèm dấu hiệu tăng âm phía sau và không phì đại động mạch chủ gan thường gợi ý một di căn của ống tiêu hoá nhất là đại tràng. Hình ảnh điển hình khi khối được bao quanh bởi vòng giảm âm tạo nên hình bia.

– Thể tăng âm, tăng mạch máu (giả u máu), với sự tăng âm phía sau và giãn động mạch chủ gan thường là di căn của khối u nội tiết (gastrinome, insulinome...).

– Thể giảm âm, đồng nhất thường là di căn của ung thư vú, ung thư tiền liệt tuyến...

Trong di căn kích thước gan thường không to, huyết khối tĩnh mạch hiếm.

**Chụp cắt lớp vi tính:** hình ảnh thay đổi phụ thuộc vào kích thước, sự phân bố mạch máu và mức độ hoại tử.

Các khối nghèo mạch máu thường là di căn của đại trực tràng. Trước khi tiêm thuốc cản quang khối giảm tỷ trọng và có thể có vôi hoá trung tâm. Sau khi tiêm thuốc cản quang, khối tăng tỷ trọng nhẹ ở ngoại vi sau đó tăng dần vào trung tâm một cách không đều và không hoàn toàn.

Các khối di căn giàu mạch của những ung thư nội tiết bắt thuốc mạnh và rất sớm ngay sau khi tiêm thuốc cản quang.

#### **Hình ảnh cộng hưởng từ**

– Di căn đại- trực tràng: hình ảnh của chúng không đặc hiệu, thường giảm tín hiệu ở T1 và tăng tín hiệu T2, đồng thời kèm theo một vùng tăng tín hiệu quanh tổn thương. Sau khi tiêm Gadolinium tổn thương bắt thuốc sớm và tạm thời.

– Di căn của các khối u nội tiết giảm tín hiệu rõ rệt ở T1 và tăng tín hiệu mạnh ở T2. Sau khi tiêm thuốc cản quang tổn thương bắt thuốc sớm và thành vòng.

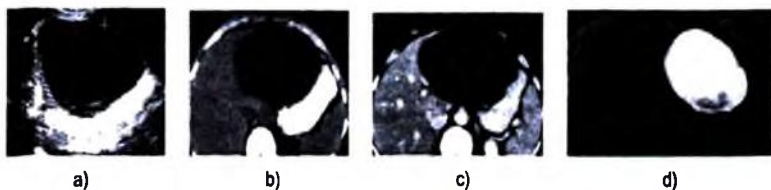
**2.3. Áp xe gan:** có hai loại áp xe a míp và áp xe mũ (áp xe do vi trùng).

#### **2.3.1. Áp xe gan a míp**

Siêu âm có vai trò quan trọng để chẩn đoán xác định, vị trí và hướng dẫn chọc hút điều trị nếu cần. Giai đoạn chưa hoá mủ, tổn thương là một vùng giảm âm ranh giới chưa rõ và có thể có tăng âm nhẹ phía sau. Giai đoạn đã hoá mủ, áp xe là một ổ tròn, đôi khi có vài hoặc nhiều ổ, có cấu trúc âm của dịch đặc hoặc lỏng, giới hạn rõ nhưng không có hình ảnh vỏ rõ nét. Chẩn đoán dựa vào hình ảnh siêu âm

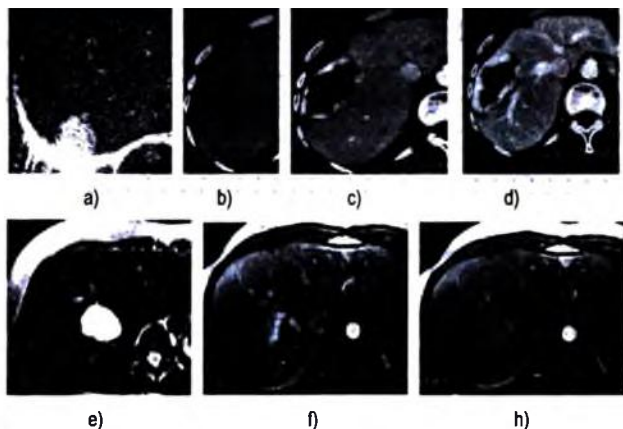
kết hợp với lâm sàng, các phương pháp như chụp cắt lớp vi tính, cộng hưởng từ thường không cần thiết.

**2.3.2. Áp xe gan do vi trùng** (hay áp xe gan đường mật). Hình ảnh siêu âm thay đổi tùy theo giai đoạn tiến triển của bệnh. Giai đoạn sớm, phù nề và viêm nhiễm tạo nên những đám giới hạn không rõ nét, âm không đều, tròn hoặc bầu dục, thường hay ở thùy phải hơn thùy trái. Giai đoạn muộn, các ổ viêm nhiễm khu trú thành ổ áp xe. Biểu hiện bằng tổn thương nhiều ổ, kích thước thay đổi to nhỏ khác nhau, có cấu trúc dịch và khi có hơi do vi trùng sinh khí. Các tổn thương này thường đi kèm với các tổn thương khác ở gan như sỏi đường mật, sỏi túi mật, hoặc giun đường mật. Nhưng đôi khi có nguyên nhân từ đường máu.



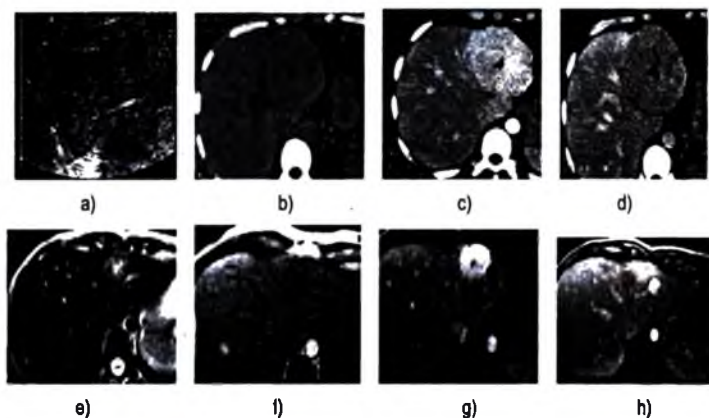
**Hình 2.48.** Nang gan:

a. Hình siêu âm; b, c. Cắt lớp vi tính trước và sau tiêm cản quang; d. Hình cộng hưởng từ T2.



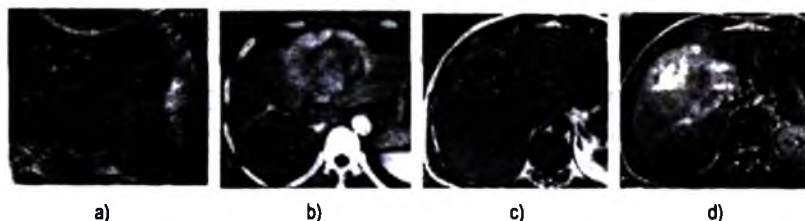
**Hình 2.49.** Hình ảnh u máu gan.

a. Hình ảnh siêu âm; b, c, d. Hình ảnh chụp cắt lớp vi tính: không tiêm thuốc cản quang (b), tiêm cản quang thì sớm (c), thì muộn hơn (d); e, f, h. Hình ảnh cộng hưởng từ: tín hiệu T2 (e), tín hiệu T1 sau tiêm thuốc đối quang từ (f, h).




**Hình 2.50.** Hình ảnh tăng sản thể nốt khu trú.

a. Hình ảnh siêu âm; b, c, d. Hình ảnh chụp cắt lớp vi tính: không tiêm cản quang (b), sau tiêm cản quang thì sớm (c) và thì muộn (d); e, f, g, h. Hình ảnh cộng hưởng từ: tín hiệu T2 (e), tín hiệu T1 không tiêm thuốc (f), tiêm thuốc thì sớm (g) và thì muộn (h).



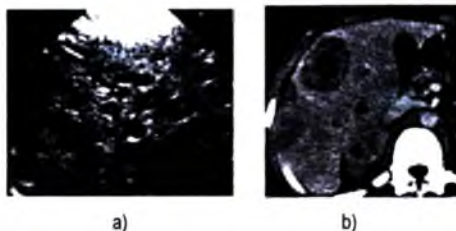
**Hình 2.51.** Hình ảnh u tuyến tế bào gan.

a. Hình ảnh siêu âm; b. Hình ảnh cắt lớp vi tính sau tiêm cản quang;  
c, d. Hình ảnh cộng hưởng từ T1 trước tiêm thuốc đối quang từ (c) và sau khi tiêm (d).

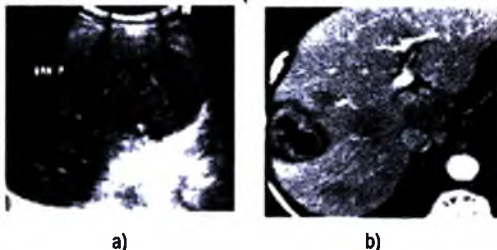


**Hình 2.52.** Hình ảnh ung thư tế bào gan.

a. Siêu âm; b. Cắt lớp vi tính sau khi tiêm cản quang;  
c, d. Cộng hưởng từ T2 (c) và T1 sau tiêm thuốc đối quang từ (d).



Hình 2.53. Di căn gan trên siêu âm (a) và cắt lớp vi tính (b).



Hình 2.54. Hình ảnh siêu âm (a) và chụp cắt lớp vi tính (b) áp xe gan amip.

## 2.4. Các tổn thương lan toả của gan

### 2.4.1. Xơ gan

Siêu âm và chụp cắt lớp vi tính để chẩn đoán xơ gan dựa trên những thay đổi về hình thái của gan.

Giai đoạn sớm: gan có thể to toàn bộ, tăng âm toàn bộ nhu mô gan nhưng vùng sâu giảm âm hơn vùng nông và sự bão hoà âm vùng sâu chậm và không hoàn toàn, các mạch máu vùng ngoại vi của gan khó nhìn thấy hơn.

Giai đoạn muộn: cấu trúc âm của gan thay đổi nhiều:

– Bờ gan mập mô, dấu hiệu này dễ thấy hơn ở thể xơ gan nốt lớn, nhất là khi đã có dịch ổ trường và nên dùng đầu dò với tần số cao (5 MHz) khi tìm dấu hiệu này.

– Phi đại phân thùy I: theo Seitz tỷ lệ phân thùy I/ gan trái trên lớp cắt dọc qua tĩnh mạch chủ dưới  $< 0,35$ . Theo Harbin tỷ lệ phân thùy I/ thùy phải đo theo lát cắt ngang (tốt nhất là đo trên phim chụp cắt lớp vi tính)  $\leq 0,65$ , nếu tỷ lệ này trên 0,65 thì khả năng có xơ gan là 94–96% (tỷ lệ này biểu hiện của sự phì đại phân thùy I và teo nhỏ thùy phải) nếu tỷ lệ này  $< 0,60$  thì ít có khả năng xơ gan.

– Teo nhỏ thùy gan phải. Phi đại thùy trái tỷ lệ kích thước ngang thùy trái/ thùy phải  $\leq 1,30$ , nếu tỷ lệ này  $>1,30$  thì có khả năng xơ gan với độ nhạy 74% và độ đặc hiệu 100%.

– Hình ảnh tăng áp lực tĩnh mạch cửa

– Thay đổi ở túi mật: thành túi mật dày, trong trường hợp này có nhiều nguyên nhân (giảm protease máu, giãn tĩnh mạch thành túi mật do tăng áp lực tĩnh mạch cửa).

– Siêu âm Doppler: cho thấy những thay đổi mạch máu trong gan theo hướng nghèo nàn và mảnh hơn. Đồng thời siêu âm Doppler cho phép đánh giá có tăng áp lực tĩnh mạch cửa hay không.

#### **2.4.2. Gan nhiễm mỡ**

##### **a) Gan nhiễm mỡ lan toả đồng nhất**

**Siêu âm:** về mặt hình ảnh siêu âm là chỉ định đầu tiên. Trên siêu âm có thể thấy:

Nhu mô gan tăng âm và bão hoà âm vùng sâu nhanh làm cho gan sáng hơn bình thường. Đôi khi cần so sánh đậm độ gan– thận, trong trường hợp gan nhiễm mỡ sự chênh lệch đậm độ gan–thận tăng. Sự tăng đậm độ nhu mô gan làm cho khó nhìn thấy các mạch máu trong gan (gan mịn hơn), đồng thời cũng làm cho một số tổn thương tăng âm hơn nhu mô gan bình thường trở thành giảm âm hơn trong gan nhiễm mỡ.

Gan nhiễm mỡ thường lan toả toàn bộ gan, nhưng cũng có trường hợp chỉ nhiễm mỡ khu trú ở một thùy hoặc một phân thùy. Trong trường hợp này thùy bị nhiễm mỡ tăng đậm độ một cách đồng nhất và chiếm một thùy hay phân thùy, nhưng cấu trúc của mạch máu không thay đổi.

##### **b) Gan nhiễm mỡ lan toả không đồng nhất**

– Gan nhiễm mỡ thành bè tăng âm lan toả trong nhu mô gan lành ít âm hơn (dạng bản đồ địa chất). Hai tiêu chuẩn để chẩn đoán phân biệt với các tổn thương khác:

+ Không có sự đè đẩy các cấu trúc mạch máu và bờ gan ở cả hai vùng tăng âm và giảm âm.

+ Các cấu trúc mạch máu đi vào các vùng tăng hoặc giảm âm không thay đổi về đường đi cũng như khẩu kính.

– Những đảo tổ chức gan bình thường trên nền gan nhiễm mỡ lan toả tạo nên hình ảnh gan không đồng nhất. Những đảo tổ chức gan lành sẽ ít âm hơn trên nền gan tăng âm do nhiễm mỡ trên siêu âm, nhưng trên chụp cắt lớp vi tính lại tăng tỷ

trọng và bắt thuốc cản quang mạnh hơn. Chẩn đoán phân biệt cũng dựa vào hai tiêu chuẩn nêu trên.

– Chụp cắt lớp vi tính: vùng gan nhiễm mỡ giảm tỷ trọng hơn so với vùng gan bình thường.

#### **2.4.3. Một số bệnh lý gan lan toả khác**

**Nhiễm sắt gan:** tế bào gan nhiễm sắt do tăng hấp thụ sắt của ruột non và tăng nhận sắt của tế bào gan. Đây là một bệnh lý di truyền. Chẩn đoán chủ yếu dựa vào xét nghiệm máu. Chụp cắt lớp vi tính thấy nhu mô gan tăng tỷ trọng tự nhiên (trên 75UH).

**Thoái hoá dạng tinh bột gan:** có thể gặp trong bệnh u tuỷ, viêm đa khớp dạng thấp, ung thư thận v.v... Gan to toàn bộ, giảm tỷ trọng lan toả trên chụp cắt lớp vi tính.

**Tích glycogen ở gan:** gặp ở người trẻ do thiếu hụt glucose 6 phosphatase), gan to, tăng tỷ trọng lan toả trên cắt lớp vi tính.

#### **2.5. Tăng áp lực tĩnh mạch cửa**

Tăng áp lực tĩnh mạch cửa (TATMC) được xác định khi áp lực tĩnh mạch cửa trên 15mmHg và chênh áp cửa chủ trên 5 mmHg. Có 3 vị trí tắc làm TATMC. Sau gan (tĩnh mạch gan, tĩnh mạch chủ dưới), trong gan và trước gan (tĩnh mạch cửa). Tăng áp lực tĩnh mạch cửa gây nên giãn tĩnh mạch (TM) ở vùng thượng lưu vùng tắc và/hoặc phát triển các hệ thống tuần hoàn bàng hệ hệ thống tĩnh mạch chủ hoặc hệ thống tĩnh mạch cửa vùng hạ lưu chỗ tắc.

Biến chứng TATMC: dịch cổ trướng, chảy máu tiêu hoá, hôn mê gan.

Chẩn đoán hình ảnh chủ yếu dựa vào siêu âm và có thể chụp cắt lớp vi tính để tìm kiếm các dấu hiệu sau:

**Tăng khẩu kính tĩnh mạch cửa:** tĩnh mạch cửa giãn với ĐK > 13mm. Khẩu kính này ít thay đổi khi hít vào sâu và đồng thời cũng ít thay đổi trước và sau bữa ăn (bình thường sau bữa ăn khẩu kính tĩnh mạch cửa cũng như các mạch tạng tăng lên nhưng trong TATMC thì có thể không tăng hoặc tăng ít).

#### **Các đường đối dòng cửa-chủ**

• **Tái lập tĩnh mạch cạnh rốn:** tĩnh mạch cạnh rốn bắt nguồn từ nhánh trái tĩnh mạch cửa đi trong rãnh dây chằng liềm khi đi ra khỏi gan về phía rốn. Tĩnh mạch này chỉ hoạt động thời kỳ thai nhi sau đó teo đi nhưng trong trường hợp TATMC thì được tái lập (khoảng 32–46%). Khi có sự tái lập TM cạnh rốn thường kèm theo tăng khẩu kính của nhánh trái tĩnh mạch cửa, và dòng chảy của TM cửa

có ưu thế trái. Đồng thời đây là một dấu hiệu gián tiếp biểu hiện nhánh trái TM của thông.

**Đối dòng sang tĩnh mạch vành vị:** về mặt giải phẫu, tĩnh mạch vành vị được bắt nguồn từ tâm-phình vị và các tĩnh mạch quanh thực quản. Đường đi của chúng nằm dọc theo bờ cong nhỏ dạ dày và bờ sau gan trái và đổ vào hợp lưu tĩnh mạch lách-mạc treo tràng trên; trên lát cắt dọc chúng nằm theo trục của tĩnh mạch mạc treo tràng trên nhưng hơi lệch sang trái. Trong trường hợp TALTMC dòng chảy đảo chiều từ hệ thống tĩnh mạch cửa về đám rối tĩnh mạch quanh thực quản, cũng như các tĩnh mạch tâm-phình vị để đổ vào tĩnh mạch Azygos để về tĩnh mạch chủ trên. Chính sự đối chiều dòng chảy này làm cho các tĩnh mạch quanh thực quản và các tĩnh mạch tâm-phình vị giãn, ngoằn ngoèo (>5mm). Gặp trong 45–68% các trường hợp.

**Đối dòng qua các tĩnh mạch lách thận:** sự đối dòng theo hai hướng trực tiếp và gián tiếp: trực tiếp từ tĩnh mạch lách xuyên qua bao lách sang tĩnh mạch thận hoặc gián tiếp từ rốn lách qua tĩnh mạch cột trụ hoành, tĩnh mạch cơ hoành, tĩnh mạch thượng thận để đổ vào tĩnh mạch thận trái. Trong trường hợp này TM thận trái giãn. Sự đối dòng này gặp trong khoảng 48% các trường hợp TALTMC.

**Các đường đối dòng khác:** hiếm gặp.

- Tĩnh mạch mạc treo tràng dưới nối với tĩnh mạch chủ dưới qua hệ thống tĩnh mạch trục tràng. Hệ thống vòng nối này thường không phát hiện được trên siêu âm.
- Các vòng nối qua phúc mạc nối hệ thống cửa và tĩnh mạch chủ dưới.
- Vòng nối xuyên qua gan, qua bao gan để nối với các tĩnh mạch phúc mạc.
- Các tĩnh mạch cửa phụ của các dây chằng treo gan có thể phát triển, chúng là những vòng nối liên gan và cơ hoành.

**Giãn tĩnh mạch túi mật:** trong một số trường hợp TALTMC, tĩnh mạch túi mật giãn (đường kính >5mm) một cách thụ động cùng các tĩnh mạch cửa phụ hoặc qua sự đối chiều trong hệ thống cửa. Các tĩnh mạch túi mật đổ vào tĩnh mạch cửa qua các tĩnh mạch xuyên qua bao Glisson.

**Các dấu hiệu khác:** lách to chiếm khoảng 62%, dịch ổ trướng. Động mạch hóa gan.

**Siêu âm Doppler xung và màu**

Siêu âm Doppler xung và màu có vai trò đánh giá lưu lượng dòng chảy cũng như chiều dòng chảy và giúp tìm kiếm tuần hoàn bàng hệ dễ dàng hơn. Khi áp lực tĩnh mạch cửa tăng nhiều có thể thấy đảo chiều hoàn toàn dòng chảy. Sự đảo chiều này có thể thấy ở toàn bộ hệ thống cửa hoặc ở một nhánh trong gan.



Siêu âm Doppler có thể cho phép định lượng dòng chảy của tĩnh mạch của trong đánh giá tăng áp lực tĩnh mạch cửa. Tuy nhiên, các trị số đo về lưu lượng dòng chảy của tĩnh mạch cửa thay đổi nhiều giữa các cá thể bình thường cũng như giữa các bác sĩ siêu âm khác nhau.

## **TỰ LƯỢNG GIÁ**

- 1. Hãy nêu các phương pháp chẩn đoán hình ảnh có thể áp dụng trong chẩn đoán bệnh lý gan và nêu thứ tự chỉ định của các phương pháp này trong thực tế lâm sàng?**
- 2. Hãy mô tả các triệu chứng học siêu âm cơ bản áp dụng trong chẩn đoán bệnh lý gan?**
- 3. Hãy mô tả các dấu hiệu siêu âm và chụp cắt lớp vi tính của các u gan lành tính hay gặp?**
- 4. Hãy mô tả các dấu hiệu siêu âm và chụp cắt lớp vi tính của u gan ác tính?**
- 5. Hãy mô tả các dấu hiệu siêu âm và chụp cắt lớp vi tính của áp xe gan?**
- 6. Hãy mô tả các dấu hiệu siêu âm của xơ gan?**
- 7. Hãy mô tả các dấu hiệu siêu âm của gan nhiễm mỡ?**
- 8. Hãy mô tả các dấu hiệu siêu âm của hội chứng tăng áp lực tĩnh mạch cửa?**

## CHẨN ĐOÁN HÌNH ẢNH ĐƯỜNG MẬT

### MỤC TIÊU

- 1. Trình bày được chỉ định của các phương pháp chẩn đoán hình ảnh áp dụng trong chẩn đoán bệnh lý đường mật.*
- 2. Mô tả được các dấu hiệu hình ảnh của những bệnh lý đường mật hay gặp.*

## 1. KỸ THUẬT THĂM KHÁM HÌNH ẢNH

### 1.1. Siêu âm

Là thăm khám đầu tiên và thường là thăm khám duy nhất cần thiết để nghiên cứu đường mật. Thăm khám được thực hiện khi bệnh nhân nhịn đói. Hạn chế của siêu âm là những tổn thương nhỏ vùng thấp ống mật chủ, những bệnh nhân có thể tạng lực lưỡng, những bệnh nhân có nhiều hơi trong ống tiêu hoá.

### 1.2. Siêu âm trong mổ

Đầu dò tần số cao được đặt trên bề mặt gan trong mổ cho phép đánh giá tốt hơn các tổn thương nhu mô gan cũng như tổn thương đường mật trong khi mổ.

### 1.3. Siêu âm-nội soi

Với đầu dò tần số cao, đây là phương pháp rất tốt thăm khám đoạn thấp ống mật chủ, ngã ba đường mật, tụy và ống Wirsung.

### 1.4. Chụp cắt lớp vi tính

Để chẩn đoán bệnh lý đường mật thì đây không phải là phương pháp lý tưởng, nhưng trong một số trường hợp, nhất là u đường mật, nó có vai trò rất lớn trong việc đánh giá sự lan rộng của tổn thương. Đường mật trong gan chỉ thấy được khi bị giãn, còn đường mật ngoài gan có thể thấy được ngay khi ở trạng thái bình thường.

### 1.5. Chụp đường mật ngược dòng qua nội soi

Phương pháp được thực hiện sau khi đặt ống thông qua núm tá tràng nhờ nội soi. Đây là một kỹ thuật đòi hỏi có nhiều kinh nghiệm.

### 1.6. Chụp đường mật qua da và qua nhu mô gan

Dùng kim nhỏ (kim Chiba) chọc qua nhu mô gan vào đường mật và bơm thuốc cản quang để chụp. Phương pháp này ít được sử dụng với mục đích chẩn đoán từ khi có siêu âm, nhưng nó được sử dụng nhiều trong điện quang can thiệp.

### 1.7. Chụp đường mật trong khi mổ

Làm cản quang đường mật bằng cách đặt ống thông Pezzer hoặc Kehr vào túi mật, ống mật chủ để bơm thuốc cản quang, nhằm mục đích đánh giá tổn thương trong khi mổ.

### 1.8. Chụp đường mật sau khi mổ

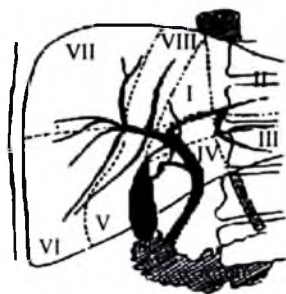
Bơm thuốc cản quang qua dẫn lưu túi mật hoặc dẫn lưu Kehr nhằm mục đích kiểm tra lại đường mật sau khi mổ.

### 1.9. Chụp cộng hưởng từ mật-tụy

Là một phương pháp không xâm phạm cho phép khảo sát rất rõ đường mật trong và ngoài gan cũng như ống Wirsung. Đây là phương pháp tốt nhất, sau siêu âm, để chẩn đoán các tổn thương đường mật. Tuy nhiên, phương pháp này đắt tiền và chưa được trang bị đủ ở các tuyến y tế.

Ngoài ra, còn có các phương pháp hình ảnh khác để bộc lộ đường mật: đồng vị phóng xạ, chụp đường mật qua đường tĩnh mạch hoặc đường uống...

## 2. GIẢI PHẪU ĐIỆN QUANG ĐƯỜNG MẬT



Hình 2.55. Giải phẫu đường mật trên phim chụp Kehr và sơ đồ.

### 3. MỘT SỐ BỆNH LÝ HAY GẶP Ở ĐƯỜNG MẬT

#### 3.1. Sỏi mật

Sỏi mật là một bệnh phổ biến ở Việt Nam, trong đó sỏi đường mật gặp nhiều hơn sỏi túi mật do yếu tố nhiễm khuẩn và nhiễm ký sinh trùng đường mật. Sỏi có thể nằm ở đường mật trong gan, đường mật ngoài gan hoặc phối hợp cả trong và ngoài gan. Sỏi đường mật chủ yếu được tạo thành từ muối mật. Sỏi túi mật ít gặp hơn nhưng cũng càng ngày càng tăng lên ở Việt Nam có lẽ do chế độ ăn (tác nhân gây sỏi liên quan nhiều đến sự tăng cholesterol mật và giảm muối mật).

Các phương pháp chẩn đoán hình ảnh có thể áp dụng để chẩn đoán sỏi đường mật: siêu âm, chụp đường mật qua đường tĩnh mạch, chụp cắt lớp vi tính, chụp ngược dòng qua nội soi, chụp đường mật qua da và nhu mô gan, cộng hưởng từ). Nhưng hiện nay, ở nước ta siêu âm là phương pháp hữu hiệu nhất trong chẩn đoán sỏi.

Về mặt giải phẫu đại thể sỏi mật có ba dạng: bùn mật, sỏi bùn và sỏi.

##### 3.1.1. Sỏi đường mật

###### *Siêu âm*

– Dấu trực tiếp của sỏi là hình đậm âm kèm bóng cản phía sau, nằm trong đường mật. Dấu hiệu gián tiếp là đường mật phía trên giãn, tuy nhiên dấu hiệu giãn đường mật không thực sự đặc hiệu và mức độ giãn nhiều khi không tương xứng với kích thước và số lượng sỏi. Dịch mật phía trên sỏi có thể có bùn mật.

– Sỏi bùn được biểu hiện bằng hình đậm âm không kèm bóng cản.

– Đôi khi, sỏi được hình thành trên một mảnh xác giun, siêu âm thấy mảnh xác giun với hình đường ray và hình đậm âm bao quanh kèm bóng cản.

Chẩn đoán phân biệt: sỏi đường mật ngoài gan có thể nhầm với: u đường mật ngoài gan, u tụy (nhất là đối với sỏi bùn), sỏi đầu tụy trong viêm tụy mạn. Ngoài ra, sỏi nằm ở vị trí thấp nhiều khi khó phát hiện do vướng hơi trong tá tràng, bệnh nhân béo. Đối với sỏi trong gan cần phân biệt với: hơi trong đường mật do phẫu thuật nối mật ruột, do can thiệp nội soi đường mật, do thủng đường mật vào ống tiêu hoá có thể nhầm với sỏi. Trong trường hợp này hơi thường có hình băng dẹt, sáng hơn, thường nằm vùng ngoại vi hơn và nếu đường mật giãn to thì hơi nằm ở chỗ cao. Sỏi thường có hình dáng rõ hơn, kém sáng hơn và có bóng cản kèm theo.

*Chụp cắt lớp vi tính và cộng hưởng từ:* có thể được chỉ định để chẩn đoán sỏi đường mật trong những trường hợp siêu âm thất bại, nhất là sỏi đoạn thấp ống mật chủ, sỏi kẹt Oddi.

### 3.1.2. Sỏi túi mật

Sỏi túi mật có thể không có triệu chứng lâm sàng mà phát hiện tình cờ trên phim chụp không chuẩn bị hoặc siêu âm. Khi có biến chứng sỏi có thể gây đau vùng hạ sườn phải và cũng có thể gây vàng da tắc mật. Chụp vùng gan mật không chuẩn bị: có thể thấy được một số sỏi túi mật cản quang, tuy nhiên chỉ có khoảng 5–20% sỏi túi mật cản quang.

**Siêu âm:** siêu âm cần được thăm khám khi bệnh nhân nhin đói.

**Hình ảnh siêu âm điển hình:**

– Sỏi là hình đậm âm tròn hoặc bầu dục, đôi khi có hình vòng cung, kèm bóng cản, di động dễ theo tư thế bệnh nhân. Bóng cản âm phía sau luôn có đối với sỏi trên 3mm, tuy nhiên một tỷ lệ nhỏ sỏi bùn không kèm theo bóng cản.

**Hình ảnh siêu âm không điển hình:**

– Túi mật chất đầy sỏi và co nhỏ tạo nên hai hình vòng cung một vòng cung của thành túi mật và vòng cung thứ hai của sỏi kèm bóng cản, hoặc tạo nên một hình vòng cung kèm bóng cản.

– Bùn túi mật: một phần hoặc toàn bộ dung tích túi mật chất đầy bùn mật, đôi khi bùn mật kèm theo nhiều sỏi rất nhỏ không kèm bóng cản. Khi bùn chỉ chiếm một phần thể tích túi mật thì giữa bùn và dịch mật có mức ngang và bùn luôn nằm ở vị trí thấp.

**Một số hình ảnh có thể nhầm sỏi túi mật:**

– Hơi ống tiêu hoá (tá tràng hoặc đại tràng): hình ảnh thay đổi trong quá trình thăm khám.

– Polype túi mật: không thay đổi vị trí, không bóng cản.

– Nếp gấp của túi mật: có thể thấy hình đậm âm kèm bóng cản ở một vị trí hướng cắt nào đó.

– Hơi trong túi mật: bờ không nét, nằm ở vị trí cao.

– Sán lá gan trong túi mật: không bóng cản.

– Kẹp phẫu thuật.

**Hạn chế của siêu âm trong chẩn đoán sỏi túi mật:**

– Sỏi nhỏ không kèm bóng cản.

– Sỏi nằm ở cổ hoặc ống túi mật.

– Bệnh nhân béo.

– Sẹo mổ ổ bụng hoặc hơi ống tiêu hoá nhiều.

### 3.2. Viêm túi mật cấp

Lâm sàng biểu hiện đau hạ sườn phải, sốt, dấu hiệu Murphy dương tính.

#### *Thể viêm túi mật cấp thể nhẹ*

Chẩn đoán siêu âm: siêu âm có các dấu hiệu:

+ Dày thành túi mật (trên 4mm) và rất gợi ý nếu thành dày kèm theo hình ảnh hai bờ đều hoặc không đều. Tuy nhiên, không có sự tương ứng giữa mức độ dày thành và độ nặng của viêm túi mật. Đồng thời hiện nay không chỉ gặp trong viêm túi mật mà có thể gặp trong một số trường hợp sau:

- Túi mật không được làm đầy (không khám lúc nhịn đói).
- Dịch ổ bụng.
- Giảm albumin máu.
- Viêm túi mật cấp hoặc mạn.
- Viêm gan virus, SIDA.
- Suy tim.
- Một số thể ung thư túi mật.

+ Sỏi và bùn mật: sỏi có thể có một hoặc nhiều, có thể kẹt ở cổ túi hoặc ống túi mật hoặc nằm lẫn trong bùn mật. Dịch mật có thể trở nên không trong do bùn mật hoặc do nhiễm trùng hoặc do chảy máu, biểu hiện bằng xuất hiện những hình âm nhỏ chiếm toàn bộ hoặc một phần dung tích túi mật. Tuy nhiên, cũng có thể viêm túi mật không kèm theo sỏi, hay gặp ở người già, bệnh nhân đái tháo đường, bệnh nhân suy giảm miễn dịch...

Tuy nhiên, biểu hiện bùn túi mật có thể có nhiều nguyên nhân:

- Nhịn đói lâu ngày.
  - Nuôi dưỡng ngoài đường tiêu hoá kéo dài.
  - Viêm túi mật mạn.
  - Tắc đường mật chính.
  - Chảy máu đường mật.
  - Tan huyết.
  - Xơ gan mất bù.
- + Đau khi ấn đầu dò vào túi mật (dấu hiệu Murphy échographique dương tính) là một dấu hiệu khá đặc hiệu.
- + Dịch quanh túi mật có khi chỉ khu trú ở giường túi mật với một lớp mỏng.
  - + Túi mật căng (chiều ngang trên 4cm), dấu hiệu này không đặc hiệu.

### **Viêm túi mật cấp thể nặng**

– Viêm túi mật sinh hơi (cholécystite emphysemateuse) liên quan đến thiếu máu động mạch thường thấy ở bệnh nhân đái đường. Biểu hiện bằng xuất hiện hơi trong túi mật hoặc trong thành túi mật trên một bệnh cảnh của viêm túi mật. Hơi này có thể thấy trên phim chụp không chuẩn bị, trên chụp cắt lớp vi tính và trên siêu âm.

– Viêm túi mật hoại tử (cholécystite gangreneuse) thường xuất hiện ở người già yếu, bệnh nhân suy giảm miễn dịch. Trên bệnh cảnh viêm túi mật và tiến triển thành hoại tử thành túi mật, thành túi mật dày, cấu trúc âm không đều có thể thấy các ổ áp xe nhỏ và có thể thấy hơi trong thành. Viêm túi mật hoại tử sẽ nhanh chóng chuyển thành thủng túi mật và viêm phúc mạc mật.

– Thủng túi mật: túi mật có thể thủng vào trong ổ phúc mạc hoặc vào trong ống tiêu hoá hoặc tạo thành các ổ áp xe cạnh túi mật.

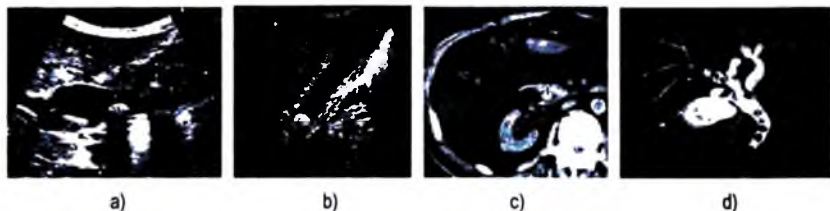
**Viêm túi mật mạn:** là biến chứng muộn của sỏi túi mật. Thành túi mật dày đôi khi có hình ảnh giả u và tiến triển theo hướng viêm xơ teo túi mật.

Chẩn đoán dựa trên siêu âm hoặc chụp cắt lớp vi tính. Trên siêu âm thấy thành túi mật dày, tăng âm, lòng chứa sỏi, có khi không còn dịch mật. Lúc này rất dễ nhầm với bóng hơi trong ống tiêu hoá.

**3.3. Di trú của giun vào đường mật:** là một bệnh lý hay gặp ở Việt Nam, thường có dấu hiệu lâm sàng điển hình. Siêu âm là phương pháp chẩn đoán hữu hiệu, hình ảnh siêu âm gồm:

Giun có hình đường ray với hai đường đậm âm song song tương ứng với lớp vỏ, ở giữa là đường ít âm tương ứng với ruột, hình này nằm trong đường mật, không kèm bóng cản. Khi giun đã nằm lâu trong đường mật có thể bị đứt thành từng đoạn, có đoạn lắng đọng vôi trở nên có bóng cản như sỏi.

Đường mật giãn nhiều hay ít. Phía trên của đường mật có giun thường có những vết hơi dài, mảnh khá gợi ý.



**Hình 2.56.** Hình sỏi túi mật và ống mật chủ trên siêu âm (a và b); Sỏi ống mật chủ trên chụp cắt lớp vi tính (c); Nhiều sỏi đường mật trên cộng hưởng từ (d).

### 3.4. Các khối u đường mật

#### 3.4.1. Các khối u lành tính

##### a) Các khối u lành tính và giả u túi mật

**Polype túi mật** là những u tuyến nhỏ của thành túi mật. Sự thoái hoá ác tính của polype hiện nay đang còn bàn cãi, nhưng dường như hiếm. Kích thước thường nhỏ (dưới 1cm).

Siêu âm là phương pháp chẩn đoán tốt nhất, nó biểu hiện bằng hình đậm âm có cuống bám vào thành không có bóng cản, không thay đổi vị trí khi thay đổi tư thế bệnh nhân. Có thể có một hoặc nhiều polype. Tuy nhiên, hình ảnh polype được phát hiện trên siêu âm là biểu hiện của hai tổn thương giải phẫu bệnh khác nhau đó là: polype thực sự, chỉ chiếm khoảng 20% và giả polype (polype do viêm, do lắng đọng cholesterol, loại này chiếm khoảng 80%).

b) **U lành tính đường mật chính:** rất hiếm. Chúng có thể là: u nhú (papillome) u tuyến (adenome), u tuyến dạng nang (cystadenome), schwannome. Siêu âm cho thấy đường mật giãn và bị bít tắc hình cấu trúc âm nhu mô không kèm bóng cản.

#### 3.4.2. U ác tính

##### a) Ung thư túi mật

Ung thư nguyên phát túi mật xuất hiện ở nữ nhiều hơn nam (4/1), thường đi kèm theo sỏi túi mật hoặc túi mật sứ. 90% là ung thư tuyến ngoài ra có thể gặp ung thư biểu bì biệt hoá cao. Ung thư túi mật lan nhanh sang hạch rốn gan, sang nhu mô gan vùng hạ phân thùy V hoặc phân thùy IV. Tiên lượng thường rất xấu.

Về mặt đại thể có hai loại: thể thâm nhiễm phát triển từ đáy hay từ cổ túi mật lan rộng một cách nhanh chóng sang rốn gan hoặc nhu mô gan. Thể u sùi biểu hiện bằng khối nhô vào lòng túi mật và cũng phát triển nhanh chiếm hết dung tích túi mật và lan rộng sang lân cận.

Di căn túi mật thường hiếm có thể gặp trong ung thư hạch tố, ung thư tụy, ung thư buồng trứng.

**Siêu âm:** có thể thấy thành túi mật dày không đều hoặc nù sùi vào trong lòng túi mật và thường kèm theo sỏi túi mật. Giai đoạn muộn hơn có thể thấy túi mật bị biến dạng và khối phát triển sang nhu mô gan vùng hạ phân thùy V hoặc phân thùy IV và có hạch rốn gan. Giai đoạn này có thể thấy đường mật trong gan và rốn gan giãn do chèn ép và thâm nhiễm u. Đôi khi có thể thấy rò mật-tiêu hoá do khối u thâm nhiễm và hoại tử thủng vào ống tiêu hoá.



**Chụp cắt lớp vi tính:** các triệu chứng cũng giống như siêu âm nhưng trên chụp cắt lớp vi tính khối ung thư túi mật giảm tỷ trọng trước khi tiêm và bắt thuốc kém sau khi tiêm cản quang. Chụp cắt lớp vi tính cho phép đánh giá tốt hơn siêu âm trong đánh giá mức độ lan rộng của khối u.

**b) Ung thư đường mật vùng rốn gan và ngoài gan**

Ung thư đường mật hay gặp ở nam hơn nữ, 95% là ung thư tuyến (adenocarcinome). Có 75–85% u nằm ở vùng rốn gan (ngã ba đường mật), sau đó đến đường mật ngoài gan. Chúng thường biểu hiện bằng khối phát triển trong lòng đường mật và thường phát triển chậm. Đường mật phía trên tổn thương giãn. Khối Klatzkin tương ứng với u đường mật ở vị trí cao của ống gan chung và phát triển lên trên vào ống gan phải và trái. Về mặt sinh học, trong ung thư đường mật  $\alpha$ FP không bao giờ tăng.

**Siêu âm:**

Đường mật bị bít tắc bởi khối u thường ít âm hơn nhu mô gan trên một đoạn dài hoặc ngắn đầu trên thường có hình cong lõm, khối cấu trúc âm này không kèm bóng cản, thường không có dịch mật bao quanh, thành đường mật có thể bị phá huỷ và khối u phát triển ra xung quanh. Đường mật phía trên giãn, tuy nhiên, trong thể thâm nhiễm lan toả đường mật có thể không giãn.

Ngoài ra, siêu âm còn phải đánh giá tình trạng lan rộng sang tĩnh mạch cửa, động mạch gan và hệ thống hạch.

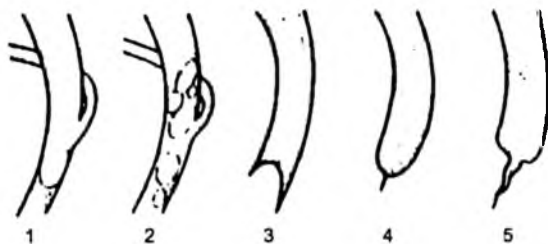
Chẩn đoán phân biệt trên siêu âm cần đặt ra với:

- Sỏi bùn đường mật: thường có dịch mật bao quanh và cong lõm.
- Hội chứng Mirizzi.
- Hạch hoặc các khối u vùng rốn gan chèn ép gây giãn đường mật trong gan.
- Nếu u đường mật ở vị trí thấp cần chẩn đoán phân biệt với u đầu tụy, u bóng Vater.

**Các phương pháp chẩn đoán hình ảnh khác:** ngoài siêu âm, các phương pháp khác như chụp đường mật qua nhu mô gan, chụp cắt lớp vi tính, đặc biệt là cộng hưởng từ là các phương pháp chẩn đoán ung thư đường mật hữu hiệu cho phép đánh giá giai đoạn tổn thương để định hướng phương pháp điều trị.

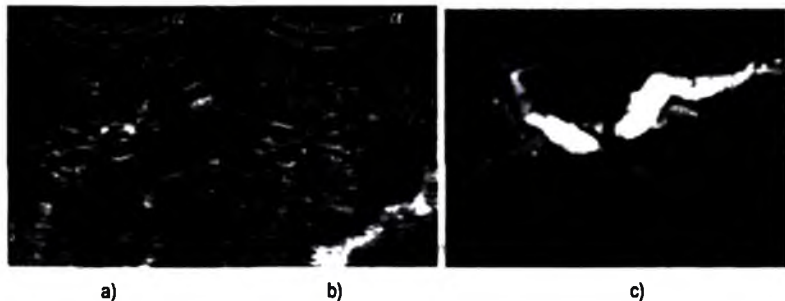
**c) Ung thư các đường mật nhỏ trong gan:** ung thư phát triển trong hệ thống đường mật ngoại vi biểu hiện bằng khối u trong gan. Trên siêu âm thường biểu hiện bằng khối ít âm và âm không đều trong khối có thể thấy cấu trúc đường mật giãn từng đoạn, bờ khối có nhiều thùy và không rõ nét. Đường mật phía thượng lưu khối bị

giãn cục bộ. Chụp cắt lớp vi tính có các dấu hiệu giống siêu âm và thường bắt thuốc cản quang kém.



**Hình 2.57.** Triệu chứng học ống mật chủ.

1. Sỏi đơn độc, 2. Sỏi lấp đầy OMC, 3. Sỏi gây tắc đoạn thấp OMC, 4. Viêm cơ oddi, 5. Hẹp ác tính.



**Hình 2.58.** Ung thư đường mật vùng rốn gan trên siêu âm (a và b) trên cộng hưởng từ (c).

### 3.5. Một số tổn thương khác của đường mật

#### 3.5.1. Viêm xơ đường mật (*Cholangite sclérosante*)

Viêm xơ đường mật nguyên phát là một bệnh hiếm gặp là biểu hiện của một quá trình xơ hoá lan toả đường mật, thường phối hợp với viêm ống tiêu hoá như viêm trực tràng loét chảy máu.

**Lâm sàng:** tắc mật, đôi khi vàng da, tiến triển bằng từng đợt viêm đường mật. Chẩn đoán chủ yếu dựa vào sinh thiết gan. Nó có thể biến chứng sỏi trong gan, xơ gan và tăng áp lực tĩnh mạch cửa. Nguy cơ chuyển thoái hoá ung thư hay gặp.

Điều trị chủ yếu là điều trị triệu chứng.

**Siêu âm:** đường mật giãn khu trú từng vùng với thành dày. Đôi khi có thể thấy những cấu trúc tăng âm kèm theo dấu hiệu phản xạ nhiều lần (hình ảnh đuôi sao chổi) nằm trong nhu mô gan.

**Các phương pháp làm hiện hình đường mật:** các phương pháp làm hiện hình đường mật như chụp đường mật cản quang, chụp cộng hưởng từ cho thấy cây đường mật giãn không đều, chỗ giãn chỗ hẹp, các nhánh đường mật cũng và thưa thớt.

### 3.5.2. Dị dạng bẩm sinh đường mật

Dị dạng bẩm sinh đường mật bao gồm các tổn thương giãn đường mật từng vùng của đường mật trong hoặc ngoài gan.

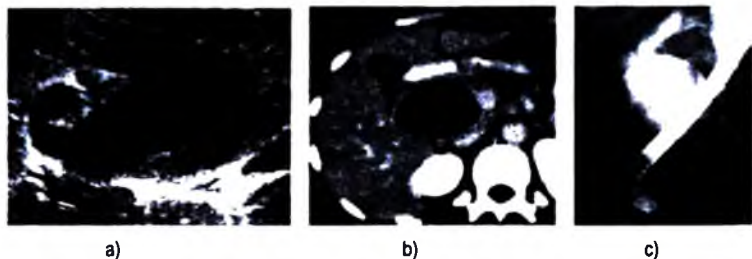
#### a) Nang ống mật chủ

Nang ống mật chủ có hai thể: thể hình thoi và thể hình túi. Nang thường giới hạn ở đường mật chính không gây giãn đường mật trong gan nhưng đôi khi có thể lan sang phần đầu của ống gan phải hoặc trái. Nguyên nhân của dị dạng này thường do bất thường chỗ nối mật-tụy.

**Lâm sàng:** có thể không có dấu hiệu lâm sàng, có thể có vàng da, đau hạ sườn phải từng đợt. Biến chứng có thể gặp: tắc mật mạn tính, viêm đường mật, viêm tụy, nhất là biến chứng ung thư đường mật. Điều trị bằng ngoại khoa.

**Siêu âm:** chẩn đoán dễ dàng. Đường mật ngoài gan giãn hình thoi, thành mỏng, đôi khi có lắng đọng bùn mật hoặc sỏi. Nang ống mật chủ dạng túi ít gặp, nó có dạng túi thừa thông với đường mật. Nếu nang chỉ khu trú ở phần thấp ống mật chủ đôi khi chẩn đoán khó khăn. Trong trường hợp này cần chẩn đoán phân biệt với nang đầu tụy.

Ngoài siêu âm chụp đường mật ngược dòng, chụp cộng hưởng từ, có thể giúp chẩn đoán trong những trường hợp cần thiết.



**Hình 2.59.** Nang ống mật chủ:

a. Hình siêu âm cắt dọc ống mật chủ; b. Hình chụp cắt lớp vi tính; c. Hình chụp qua nội soi.

### **b) Bệnh Caroli**

Bệnh Caroli là biểu hiện của dị dạng dạng nang của đường mật trong gan có thể toàn bộ hoặc từng vùng khu trú. Kích thước của nang rất thay đổi và các nang này thông với đường mật.

**Lâm sàng:** biểu hiện của ứ mật mạn tính, viêm đường mật, đôi khi kèm theo sỏi mật. Chẩn đoán phân biệt giãn đường mật do sỏi hay sỏi trên cơ sở bệnh Caroli nhiều khi khó khăn. Biểu chứng ung thư đường mật có thể gặp. Điều trị ngoại khoa có thể đặt ra trong trường hợp giãn đường mật khu trú và cần thiết.

**Siêu âm:** cho thấy hình ảnh nhiều nang dịch như chùm nho nằm dọc theo đường đi của đường mật và tập trung nhiều ở vùng rốn gan. Đôi khi có thể thấy sỏi trong các nang, trong trường hợp này chẩn đoán phân biệt với sỏi gây giãn đường mật dựa vào đường mật phía hạ lưu của sỏi vẫn giãn và đường mật giãn không đều.

Những trường hợp không điển hình, sau siêu âm có thể chụp cộng hưởng từ đường mật để chẩn đoán xác định.

### **TỰ LƯỢNG GIÁ**

1. Hãy nêu các phương pháp chẩn đoán hình ảnh có thể áp dụng trong chẩn đoán bệnh lý đường mật và nêu thứ tự chỉ định của các phương pháp này trong thực tế lâm sàng?
2. Hãy mô tả dấu hiệu siêu âm của sỏi túi mật?
3. Hãy mô tả dấu hiệu siêu âm của sỏi đường mật trong và ngoài gan?
4. Hãy mô tả dấu hiệu siêu âm của viêm túi mật cấp?
5. Hãy mô tả dấu hiệu siêu âm của giun trong đường mật?
6. Hãy mô tả dấu hiệu siêu âm của ung thư túi mật và nêu phương pháp chẩn đoán hình ảnh nào được lựa chọn sau siêu âm cho bệnh lý này?
7. Hãy mô tả dấu hiệu siêu âm của ung thư đường mật vùng rốn gan và đường mật chính và nêu phương pháp chẩn đoán hình ảnh nào được lựa chọn sau siêu âm cho bệnh lý này?
8. Hãy mô tả dấu hiệu siêu âm của nang đường mật?

## CHẨN ĐOÁN HÌNH ẢNH CẤP CỨU BỤNG

### MỤC TIÊU

- 1. Trình bày được chỉ định của các phương pháp chẩn đoán hình ảnh trong cấp cứu bụng.*
- 2. Mô tả được các dấu hiệu và chẩn đoán được các bệnh lý cấp cứu bụng hay gặp trên X quang thường quy và siêu âm.*

## 1. KỸ THUẬT THĂM KHÁM HÌNH ẢNH

### 1.1. X quang thường quy

Chụp bụng không chuẩn bị tư thế thẳng, đứng: mục đích tìm mức nước–hơi, liềm hơi dưới cơ hoành.

Chụp ngực thẳng, đứng: mục đích phát hiện liềm hơi dưới cơ hoành, phản ứng màng phổi hoặc ú trệ đáy phổi đối với một bệnh lý dưới hoành, tác dụng như phim chụp lồng ngực trước khi mổ.

Ngoài ra, có thể chụp các phim bổ sung trong những bệnh cảnh lâm sàng cụ thể: bụng không chuẩn bị nằm ngửa, bụng không chuẩn bị nằm nghiêng phải hoặc trái tia đi ngang .v.v...

Chụp ruột non hoặc đại tràng có cản quang:

– Chụp lưu thông ruột non với thuốc cản quang tan trong nước với ống thông đặt ở tá tràng được áp dụng cho các trường hợp tắc ruột non không điển hình trên phim chụp không chuẩn bị và cho phép chẩn đoán chính xác vị trí và một số nguyên nhân gây tắc.

– Chụp đại tràng có baryte được đề cập trong những trường hợp cụ thể sẽ được nêu ở các phần sau.

### 1.2. Siêu âm

Là phương pháp bổ sung không thể thiếu được sau phim chụp bụng không chuẩn bị. Siêu âm có thể phát hiện một cách dễ dàng:

– Dịch trong khoang phúc mạc: túi cùng Douglas, rãnh thành – đại tràng, khoang Morisson, khoang lách – thận .v.v...

– Sỏi mật, sỏi hệ tiết niệu.

– Dày thành ống tiêu hoá (ruột thừa, Sigma).

– Phát hiện các bệnh lý của mạch máu lớn.

Ngoài ra, siêu âm cũng có thể xác định được khí trong khoang sau hoặc trong phúc mạc ở các trường hợp thủng tạng rỗng.

### 1.3. Chụp cắt lớp vi tính

Ngày càng được áp dụng nhiều, nhất là từ khi chụp cắt lớp vi tính đa dãy đầu dò ra đời. Nó chẩn đoán khá dễ dàng sự hiện diện của dịch, khí trong và sau phúc mạc; các dấu hiệu tắc ruột, dày thành ống tiêu hoá, các huyết khối tĩnh mạch, huyết khối hay các tổn thương xơ vữa động mạch.

1.4. Cộng hưởng từ: ít được chỉ định trong cấp cứu bụng.

## 2. MỘT SỐ BỆNH LÝ CẤP CỨU BỤNG HAY GẶP

### 2.1. Tắc ruột

Có hai loại: tắc ruột cơ giới và tắc ruột cơ năng.

#### 2.1.1. Tắc cơ giới ruột non

– Tắc do thắt nghẽn: loại tắc này gây hoại tử ruột nhanh, nguyên nhân thường do xoắn, do dây chằng sau mổ, do thoát vị bẹn nghẹt. Quai ruột bị nghẽn có hình móng ngựa, đặc biệt khi nó chứa nhiều hơi ít dịch. Tuy nhiên, cũng có những trường hợp quai bị xoắn chỉ chứa dịch nên không thấy được trên phim. Phía trên quai bị thắt có hình mức nước–hơi, phía hạ lưu các quai ruột non rỗng và không giãn.

– Tắc do bít: nguyên nhân do: dị vật (búi giun, bã thức ăn...), u lành hoặc ác tính, thâm nhiễm ung thư hoặc do viêm, do lồng ruột, do sỏi mật...

Triệu chứng chung của tắc ruột non do nguyên nhân cơ giới: hơi và dịch trong các quai ruột trên chỗ tắc tạo nên nhiều mức nước–hơi với vòm hơi thấp nhưng chân mức nước rộng, nằm ở vùng trung tâm, thường xếp thành bậc từ hạ sườn trái đến hố chậu phải. Nếp niêm mạc ruột non mảnh, mau. Tuy theo mức độ dịch và khí trong các quai ruột mà hình ảnh mức nước–hơi có thể thay đổi. Đại tràng rỗng, không giãn. Trong trường hợp nghi ngờ có thể chụp khung đại tràng để xác định chắc chắn không tắc ở vùng này. Trong một số trường hợp cần thiết có thể chụp lưu thông ruột non bằng thuốc cản quang tan trong nước để xác định nguyên nhân và vị trí tắc.

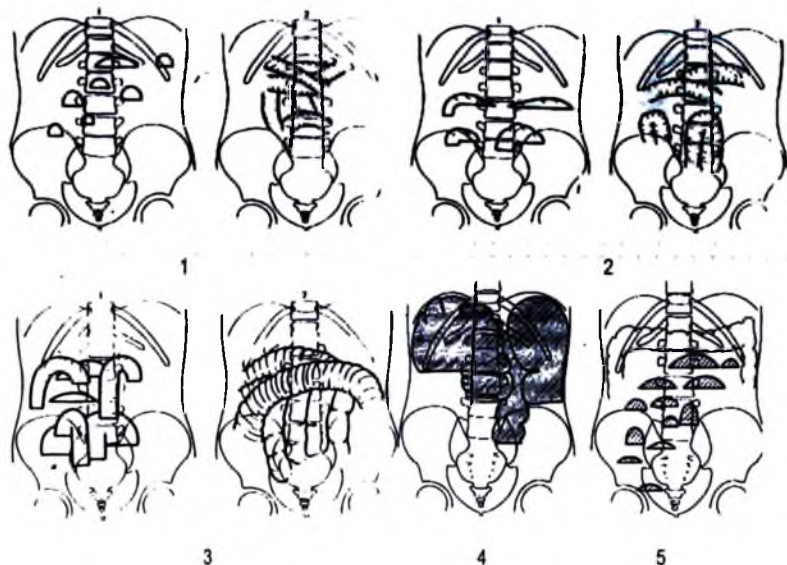
### 2.1.2. Tác cơ giới đại tràng

– Tác đại tràng do bít: nguyên nhân do u, do viêm nhiễm.v.v. Đại tràng trên chỗ tắc giãn to, dưới chỗ tắc rỗng. Các mức nước–hơi nằm ở ngoại vi ổ bụng, có vòm hơi cao, chân mức nước hẹp và có hình ngăn đại tràng.

– Tác đại tràng do thất nghẽn:

+ Xoắn đại tràng Sigma: quai Sigma giãn to, chứa nhiều hơi ít dịch có hình vòng cung (hình chữ U hoặc C ngược). Hai chân của vòng cung ở trong tiểu khung tại dây chằng nằm sát nhau như hình súng hai nòng. Chụp trực tràng có cản quang thấy thuốc vào trực tràng sau đó thuôn nhỏ và dừng lại ở vùng Sigma có hình mỏ chim.

+ Xoắn manh tràng: tạo nên hình túi hơi nằm cạnh trái cột sống có khi hình túi hơi rất to chiếm gần hết ổ bụng, không thấy hình lấm chấm của manh tràng cũng như không thấy hình đại tràng lên. Đại tràng phía hạ lưu rỗng, ruột non giãn ít hoặc nhiều. Túi hơi cũng có thể nằm trước hoặc bên phải cột sống, có khi nằm ngang từ hố chậu này sang hố chậu kia. Trên phim chụp có thực thuốc cản quang đại tràng cho thấy manh tràng có hình như quả đậu hoặc quả thận bờ ngoài cong về phía thành bụng bên và lõm tương ứng với trực xoắn xung quanh mạc treo.



Hình 2.60. Tác ruột non: 1. Ít khi nhiều dịch, 2. Tắc ruột non, khí và dịch trung bình, 3. Nhều khí, ít dịch, 4. Hình tắc đại tràng, 5. Hình tắc ruột non.

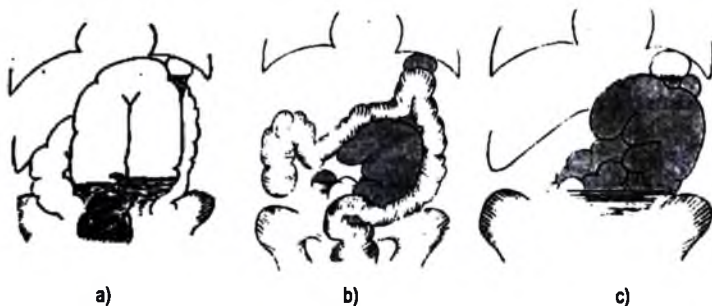
### 2.1.3. Tắc ruột cơ năng hay phân xạ

Nguyên nhân do các cơn đau bụng cấp, do chấn thương, sau mổ .v.v... Các quai ruột cả ruột non và đại tràng đều giãn, chứa nhiều hơi, không có hình mức nước-hơi.

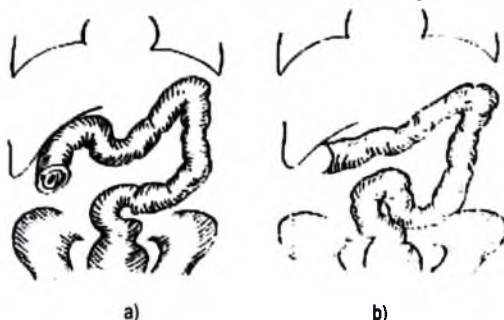
Ngoài chụp bụng không chuẩn bị, siêu âm và chụp cắt lớp vi tính có thể được chỉ định trong chẩn đoán tắc ruột:

– Siêu âm có thể thấy các quai ruột giãn, có thể đánh giá tình trạng các quai thông qua nghiên cứu độ dày của thành ruột, sự nhu động của các quai, có hay không dịch tự do trong ổ bụng. Siêu âm có thể giúp chẩn đoán phân biệt tắc ruột cơ giới hoặc cơ năng, chẩn đoán một số nguyên nhân như do u, do lồng ruột...

– Chụp cắt lớp vi tính: có thể xác định tắc cơ giới của tiểu tràng hay đại tràng, vị trí tắc, tình trạng của các quai ruột: thành dày, dịch trong khoang phúc mạc khu trú hoặc hơi trong thành ruột. Đồng thời chụp cắt lớp vi tính cũng cho phép chẩn đoán một số nguyên nhân tắc ruột.



**Hình 2.61.** a. Xoắn đại tràng Sigma; b và c. Xoắn manh tràng: phim có chuẩn bị (b), phim không chuẩn bị (c).



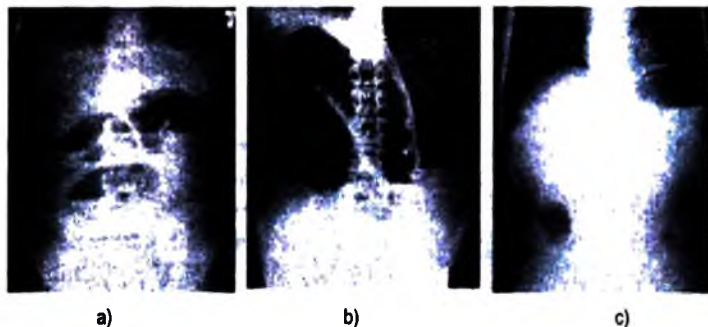
**Hình 2.62.** Lồng ruột: hình đày chèn (a) và hình căng cưa (b).



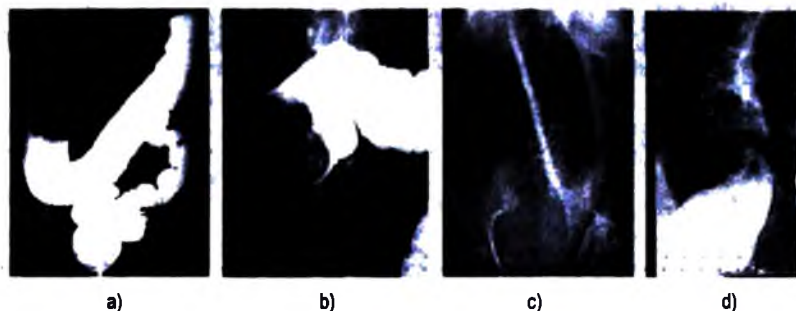
## 2.2. Lồng ruột

Hay gặp ở trẻ dưới 2 tuổi, không rõ nguyên nhân. Ở người lớn lồng ruột thường có nguyên nhân do u, do viêm...

– Phim chụp bụng không chuẩn bị: hố chậu phải rộng. Mặt khác, đôi khi có thể thấy hình búi lồng dưới dạng một khối mờ. Nếu muộn sẽ thấy hình tắc ruột.



**Hình 2.63.** Tắc ruột non (a); tắc ruột già (b); c. Hình X quang thẳng tạng rỗng (hình liếm hơi).



**Hình 2.64.** Một số nguyên nhân tắc ruột trên X quang thường quy:

a và b. Lồng ruột; c, d. Xoắn đại tràng Sigma trên phim không chuẩn bị (c), phim có baryte (d).

– Siêu âm: chẩn đoán dương tính dựa vào dấu hiệu trực tiếp của búi lồng trên lát cắt dọc và cắt ngang. Trên lát cắt ngang, búi lồng có hình bia bán hoặc hình nở với đám đậm âm ở giữa và một số vòng ít âm bao xung quanh. Trên lát cắt dọc, búi lồng có hình nhiều hình ống lồng vào nhau giống như hình “bánh sandwich” với vùng trung tâm đậm âm và ngoại vi ít âm.

Ngoài ra, ở trẻ em siêu âm có thể theo dõi để tháo lồng bằng thụ nước đại tràng.

– Chụp đại tràng cản quang.

+ Ở trẻ em: chụp khung đại tràng bơm hơi có hai mục đích: chẩn đoán và điều trị.

+ Ở người lớn: chụp khung đại tràng cản quang baryte hoặc cản quang tan trong nước với mục đích chẩn đoán không có mục đích điều trị.

Trên phim thấy cột hơi hoặc thuốc dừng lại ở búi lỏng có hình còng cua hoặc hình đáy chén. Hình này lùi dần và có thể được tháo ra. Ở trẻ em, với mục đích điều trị, để chắc chắn khối lỏng đã được tháo phải thấy hơi vào quai hồi tràng ít nhất 20cm.

### 2.3. Thủng tạng rỗng

Dấu hiệu có giá trị quyết định để chẩn đoán thủng tạng rỗng là thấy hình hơi thoát ra ổ phúc mạc mà điển hình là hình liềm hơi dưới cơ hoành một hoặc hai bên, thường bên phải nhiều hơn và dễ phát hiện hơn. Hình liềm hơi có thể rất nhỏ như sợi tóc, nhưng cũng có thể rất lớn, có khi liềm hơi có hình mức nước ngang do hơi và dịch trong ống tiêu hoá thoát ra nhiều hoặc do phúc mạc viêm dính. Đôi khi thấy hình hơi dưới gan, dọc theo dây chằng liềm. Đặc biệt, trong trường hợp thủng tá tràng D1 ra sau phúc mạc sẽ thấy hơi thoát ra sau phúc mạc phải và bao quanh cực trên thận phải.

Chẩn đoán phân biệt hình liềm hơi: cần chú ý tới các hình sáng bất thường vùng dưới cơ hoành: túi hơi dạ dày, đại tràng bị kẹp vào giữa gan và cơ hoành, thoát vị qua cơ hoành bên trái, những vị trí bất thường của ruột non. Nhưng hình hơi này đều có hình dáng nhất định tùy theo tạng và cố định khi thay đổi tư thế bệnh nhân.

Ngoài ra, bệnh nhân mới mổ ổ bụng hoặc soi ổ bụng hơi trong phúc mạc vẫn tồn tại ít nhất 10 ngày sau.

Hình liềm hơi là dấu hiệu có giá trị tuyệt đối để chẩn đoán thủng tạng rỗng, nhưng không thấy liềm hơi cũng không có nghĩa là không thủng. Theo một số thống kê có khoảng 10–20% thủng tạng rỗng không tìm thấy liềm hơi.

Ngoài chụp bụng không chuẩn bị, siêu âm, chụp cắt lớp vi tính cũng có thể tìm thấy hơi trong ổ phúc mạc.

### 2.4. Chấn thương bụng

Trong phần này chỉ đề cập đến các tổn thương cơ bản của các tạng đặc.

#### 2.4.1. Chấn thương lách

Tổn thương bao gồm: tổn thương dập nát nhu mô với bao lách toàn vẹn; dập nát nhu mô với rách bao nhỏ; vỡ lách với các mảnh tách ra hoàn toàn.

**Chụp bụng không chuẩn bị có thể thấy:**

Lách to với đường bờ không nét. Dịch trong ổ phúc mạc biểu hiện bằng dấu hiệu mờ vùng thấp, rãnh thành–đại tràng rộng. Cơ hoành trái bị đẩy lên cao và có thể có xẹp phổi vùng đáy. Dạ dày giãn, khoảng cách giữa bờ cong lớn và ruột tăng do có dịch xen vào. Dạ dày và đại tràng góc lách bị đè đẩy. Gãy các xương sườn cuối bên trái. Liệt ruột với các quai giãn chứa hơi.

Tuy nhiên, chụp bụng không chuẩn bị chỉ cho các dấu hiệu gợi ý và thường muộn, vì vậy chẩn đoán chấn thương lách bắt buộc phải dựa vào siêu âm, chụp cắt lớp vi tính.

Siêu âm: là thăm khám tốt nhất với độ nhạy khoảng 90%, có thể phát hiện:

- Dụng dập nhu mô với các vùng âm không đều đậm âm và ít âm xen kẽ.
- Tụ máu dưới bao với hình thấu kính dẹt đẩy nhu mô và thay đổi cấu trúc âm theo thời gian.

– Trần dịch màng phổi trái.

Khi tổn thương có rách bao hoặc vỡ lách:

- Các tổn thương nhu mô kèm theo lách to, đường bờ mất liên tục, có thể thấy các mảnh tách rời ra.

– Dịch trong ổ phúc mạc: túi cùng Douglas, khoang Morisson, rãnh thành–đại tràng...

Siêu âm có thể bị hạn chế do tràn khí dưới da, hơi do liệt ruột, do bệnh nhân không hợp tác.

Chụp cắt lớp vi tính trước và sau khi tiêm thuốc cản quang: là phương pháp tốt nhất để làm một bản tổng kê tổn thương đối với các trường hợp chấn thương bụng nói chung và chấn thương lách nói riêng. Đồng thời nó cho phép phân độ tổn thương giúp cho định hướng điều trị.

**2.4.2. Chấn thương gan:** các thăm khám và dấu hiệu tương tự như vỡ lách.

**2.4.3. Chấn thương thận**

– *Chụp bụng không chuẩn bị:* có thể thấy các dấu hiệu gián tiếp.

- + Gãy các xương sườn cuối, các mòm ngang hoặc vỡ thân đốt sống thất lưng
- + Cột sống cong lõm về phía bên tổn thương.
- + Bờ thận không sắc nét, bóng thận to.
- + Bờ ngoài cơ dái chậu không sắc nét hoặc bị xoá.
- + Các quai ruột giãn, đẩy hơi do liệt ruột.

Ngoài ra, chụp bụng không chuẩn bị có thể thấy một số bệnh lý có từ trước như sỏi...

– *Siêu âm*: là phương pháp thăm khám đơn giản cho phép chẩn đoán các tổn thương hình thái của thận như: đưng dập–tụ máu trong nhu mô; vỡ thận với hình ảnh mất liên tục nhu mô kèm theo mất liên tục đường viền bao thận và tụ máu các khoang sau phúc mạc. Máu trong đường bài xuất trên siêu âm là dấu hiệu gián tiếp nói lên có tổn thương các đài, bể thận.

– *Chụp niệu đồ tĩnh mạch*: là phương pháp tốt để đánh giá chức năng thận chẩn thương và thận đối diện. Sự cắt cụt các đài thận, sự thoát thuốc ra nhu mô, ra quanh thận là các dấu hiệu gián tiếp của đưng dập–tụ máu trong nhu mô, tổn thương đường bài xuất và vỡ thận.

Sự kết hợp giữa siêu âm và chụp niệu đồ tĩnh mạch cho phép đánh giá một cách toàn diện thận bị chấn thương và thận đối diện cũng như toàn bộ ổ bụng.

– *Chụp cắt lớp vi tính*: có thể làm một bản đánh giá toàn diện các tổn thương, cũng như đánh giá chức năng thận, góp phần quan trọng trong phân loại tổn thương thận để xác định chiến lược điều trị.

## 2.5. Các nguyên nhân cấp cứu bụng khác

Tùy theo vị trí khởi đầu của cơn đau bụng, có kèm theo sốt hay không, tùy theo tuổi, giới và tiền sử bệnh nhân có thể hướng tới những nguyên nhân sau:

– Đau hạ sườn phải: viêm túi mật, viêm đường mật, áp xe gan, u gan vỡ, huyết khối tĩnh mạch cửa...

– Đau hố chậu phải: viêm ruột thừa, viêm hạch mạc treo, viêm manh tràng...

– Đau hạ sườn trái: viêm dạ dày; nhồi máu, áp xe, vỡ lách tự phát...

– Đau hố chậu trái: viêm túi thừa, viêm đại tràng Sigma, vỡ hoặc xoắn nang buồng trứng, chửa ngoài dạ con...

– Đau trên rốn: loét dạ dày hành tá tràng, viêm tụy.

– Đau hố thắt lưng: viêm thận bể thận, áp xe thận, cơn đau quặn thận...

Sự lựa chọn các phương pháp chẩn đoán hình ảnh tùy thuộc vào bệnh cảnh lâm sàng, vị trí đau của bệnh nhân.

## **TỰ LƯỢNG GIÁ**

- 1. Hãy nêu các phương pháp chẩn đoán hình ảnh có thể áp dụng vào vị trí của nó trong chẩn đoán cấp cứu bụng?**
- 2. Hãy mô tả các dấu hiệu tắc ruột trên phim chụp bụng không chuẩn bị và nêu các phương pháp chẩn đoán hình ảnh có thể được chỉ định sau chụp bụng không chuẩn bị trong bệnh lý này?**
- 3. Hãy mô tả các dấu hiệu thủng tạng rỗng trên phim chụp bụng không chuẩn bị và nêu các phương pháp chẩn đoán hình ảnh có thể được chỉ định sau chụp bụng không chuẩn bị trong bệnh lý này?**
- 4. Hãy nêu các phương pháp chẩn đoán hình ảnh có thể áp dụng trong bệnh lý lồng ruột và mô tả dấu hiệu lồng ruột của các phương pháp này?**
- 5. Hãy nêu các phương pháp chẩn đoán hình ảnh có thể áp dụng trong chẩn đoán chấn thương tạng đặc trong ổ bụng và thứ tự chỉ định của các phương pháp này?**
- 6. Hãy mô tả dấu hiệu X quang của chấn thương lách?**
- 7. Hãy mô tả dấu hiệu siêu âm của chấn thương lách?**
- 8. Hãy mô tả dấu hiệu siêu âm của chấn thương gan?**
- 9. Hãy nêu các phương pháp chẩn đoán hình ảnh có thể áp dụng trong chẩn đoán chấn thương thận và thứ tự chỉ định của các phương pháp này?**
- 10. Hãy mô tả dấu hiệu siêu âm của chấn thương thận?**
- 11. Hãy nêu các dấu hiệu có thể thấy trên phim chụp niệu đồ tĩnh mạch trong chấn thương thận?**

### Chương 3

## CHẨN ĐOÁN HÌNH ẢNH BỘ MÁY VẬN ĐỘNG

### MỤC TIÊU

1. Trình bày được tác dụng, chỉ định của các phương pháp CĐHA đối với cơ quan vận động.
2. Mô tả được triệu chứng học tổn thương cơ bản của cơ quan vận động trên phim chụp X quang thường quy.
3. Chẩn đoán được hình ảnh viêm xương tuỷ, lao khớp háng, viêm đĩa đệm đốt sống do lao (lao cột sống).
4. Chẩn đoán được một số u xương lành tính (chối xương, u sụn, u dạng xương, nang xương, u xơ không vôi hoá...), u ác tính, phân biệt u xương lành tính và ác tính.
5. Mô tả được tổn thương xương trong chấn thương (các hình thái gãy xương).
6. Mô tả được hình ảnh của thoái khớp, viêm cột sống dính khớp, viêm khớp dạng thấp.

## 1. CÁC PHƯƠNG PHÁP THĂM KHÁM

### 1.1. X quang thường quy

Là phương pháp đơn giản nhưng đã có thể mang lại thông tin đầy đủ để chẩn đoán và định hướng điều trị trong đa phần các trường hợp.

Hình ảnh X quang thường quy cho phép phân biệt được mật độ của 4 nhóm cấu trúc: xương, phần mềm, mỡ và không khí. Bên cạnh các cấu trúc xương và vôi hoá, hình ảnh bóng mờ của các cấu trúc phần mềm, tổ chức mỡ (dưới da, dưới bao khớp...) đôi khi góp phần quan trọng vào chẩn đoán.

Ngoài việc cho phép đánh giá thay đổi về hình dạng và cấu trúc, X quang thường quy còn cho phép đánh giá tổng quan tổn thương: biến dạng trục chi, cột sống, hình thái toàn bộ khe khớp...

Nhược điểm của phương pháp X quang thường quy là có thể không bộc lộ được các tổn thương nhỏ, nằm sâu, bị che lấp bởi các cấu trúc khác.

X quang thường quy được chỉ định trong tất cả các bệnh lý xương khớp.

## 1.2. Siêu âm

Bộc lộ được cấu trúc phần mềm: áp xe, máu tụ, rách cơ, đứt gân, phi đại bao hoạt dịch... Siêu âm ngày càng được áp dụng rộng rãi trong thăm dò khớp, phần mềm. Trong trường hợp viêm xương tuỷ cấp, siêu âm có khả năng bộc lộ được hình ảnh áp xe dưới màng xương.

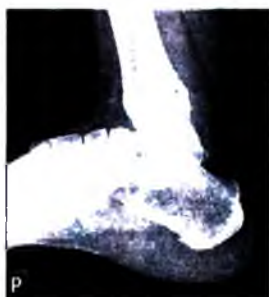Siêu âm có thể được sử dụng để đánh giá mức độ loãng xương nhưng giá trị không cao nên hiện không được áp dụng rộng rãi.

## 1.3. Chụp cắt lớp vi tính (CT: Computed Tomography)

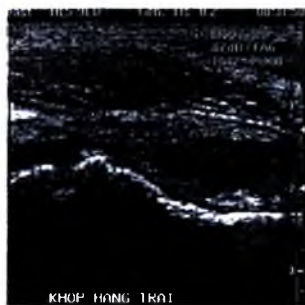
Cho phép bộc lộ các tổn thương nhỏ, nằm sâu, tổn thương lan rộng ra phần mềm... mà các hình ảnh X quang thường quy khó bộc lộ.

Tỷ trọng của tổn thương có thể giúp đưa ra chẩn đoán xác định ví dụ như trong các trường hợp u mỡ, phình mạch...

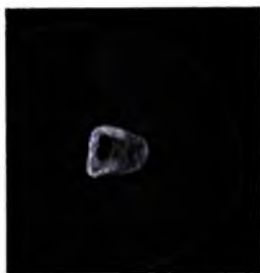Cùng với tiêm thuốc cản quang vào ổ khớp, chụp cắt lớp vi tính cho phép đánh giá các tổn thương của các cấu trúc sụn khớp, sụn chêm và các tổn thương của bao khớp, gân liên quan... Tiến bộ về kỹ thuật (máy nhiều hàng cảm nhận) đã nâng cao đáng kể chất lượng hình ảnh chụp cắt lớp vi tính nhất là trong các trường hợp cần đánh giá các thương tổn liên quan đến khớp như sụn khớp, dây chằng.



**Hình 3.65.** X quang xương gót. Trên hình ảnh X quang, có thể phân biệt 4 mật độ: xương, phần mềm, mỡ, không khí.



**Hình 3.66.** Siêu âm khớp háng, hình dịch là dải trắng âm (màu đen) nằm trong phạm vi bao khớp.



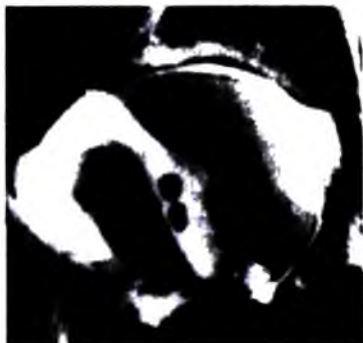**Hình 3.67.** Hình cắt lớp vi tính, lớp cắt ngang qua đùi, cửa sổ xương. Tổn thương là ổ khuyết nhỏ hơn 10mm nằm trong vỏ xương.



**Hình 3.68.** Hình Cộng hưởng từ cột sống, lớp cắt đứng dọc (mặt phẳng sagittal) xung T2w (dịch có hình tăng tín hiệu – sáng).



**Hình 3.69.** Xạ hình xương, các vùng bệnh lý được biểu hiện bằng hình tăng hoặc giảm đậm thuốc đồng vị phóng xạ.



**Hình 3.70.** Hình chụp khớp cân quang.

#### 1.4. Chụp cộng hưởng từ (MRI–Magnetic Resonance Imaging)

Có khả năng bộc lộ các tổn thương của nhiều thành phần giải phẫu khác nhau như: gân, cơ, dây chằng, đĩa đệm, bao khớp, xương khớp. Nhìn chung, các thành phần có chứa nhiều nước có thể được bộc lộ nhờ phương pháp cộng hưởng từ.

Với ưu thế tạo hình của cùng một cấu trúc giải phẫu từ các kiểu tín hiệu khác nhau (xung T1, T2, xoá mỡ, và nhiều kiểu xung khác), chụp cộng hưởng từ cung cấp nhiều thông tin để đánh giá tổn thương.

Ngoài các chỉ định trong các bệnh lý khối u, viêm, tổn thương phần mềm, tổn thương khớp... chụp cộng hưởng từ được chỉ định trong tìm các gãy xương nhỏ do va sang chấn, di căn tới xương...



Cộng hưởng từ cho phép tạo ảnh theo bất kỳ mặt phẳng không gian nào nên có nhiều ưu điểm trong thăm dò các thành phần khác nhau của khớp.

Việc tiêm thuốc tăng tương phản (thuốc á từ hoặc nước) vào ổ khớp giúp tăng giá trị của phương pháp trong đánh giá các tổn thương của ổ khớp, tuy nhiên phương pháp này hiện chưa được khuyến cáo áp dụng rộng rãi vì lý do an toàn cho người bệnh.

### 1.5. Chụp xạ hình xương (scintigraphie)

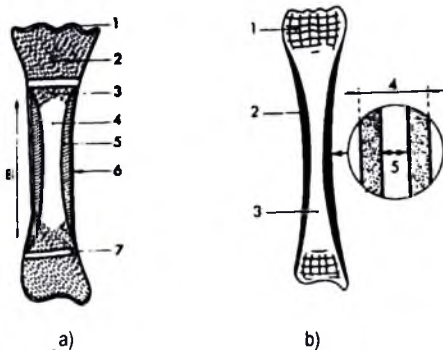
Là một phương pháp thăm khám theo nguyên lý của y học hạt nhân. Chất đồng vị phóng xạ được tiêm vào máu, di tới khắp nơi trong cơ thể. Máy sẽ ghi lại mức độ tập trung của đồng vị phóng xạ trên xương của toàn bộ cơ thể. Các ổ bệnh lý thường được biểu hiện bởi hai loại hình ảnh: vùng tăng ngấm thuốc (đồng vị phóng xạ) gặp trong các tổn thương viêm, u, chấn thương; hoặc vùng ít ngấm thuốc, gặp trong nang xương, nhồi máu.

Chụp xạ hình xương là phương pháp có độ nhạy cao, thường dùng để phát hiện vị trí các tổn thương (nhất là trong các trường hợp tìm di căn xương, các ổ viêm nhỏ) và đánh giá mức độ chuyển hoá của tổn thương. Độ đặc hiệu của phương pháp này thấp. Một ổ tăng cố định thuốc có thể là do u, viêm hoặc gãy xương.

### 1.6. Chụp khớp cản quang

Được chỉ định trong các trường hợp nghi có tổn thương của sụn khớp, sụn chêm, dây chằng, bao khớp, dị vật trong khớp và tổn thương gân liên quan. Chụp khớp cản quang có thể là thủ thuật tiên chuẩn bị cho các thăm khám bằng cắt lớp vi tính, cộng hưởng từ ngay sau đó hoặc để tiêm thăm phân vào ổ khớp trong điều trị giảm đau.

## 2. GIẢI PHẪU X QUANG BÌNH THƯỜNG CỦA XƯƠNG



**Hình 3.71.** Cấu trúc xương dài và cách đo chiều dày vỏ xương.

a. Cấu trúc xương dài:

1. Sụn khớp; 2. Chỗm xương;
3. Cổ xương (vùng chuyển tiếp);
4. Ống tuỷ; 5. Vỏ xương;
6. Màng xương; 7. Sụn tăng trưởng;
8. Thân xương.

b. 4. Đường kính thân xương;  
5. Đường kính ống tuỷ.

Về phương diện X quang, xương được chia thành:

– Xương dài: như xương đùi, xương cẳng tay... Các xương này có cấu trúc gồm 3 phần: chỏm xương, thân xương và cổ xương (hay vùng chuyển tiếp).

Chỏm xương có điểm cốt hoá nằm giữa khối cấu trúc sụn. Thân xương là một ống được cấu tạo bởi 3 thành phần, từ ngoài vào trong: màng xương, vỏ xương và ống tủy.

Ở trẻ em, màng xương dày hơn người lớn, tuy nhiên cũng không thấy trên hình ảnh X quang.

Khi hết tuổi trưởng thành, phần sụn tăng trưởng biến mất do cốt hoá, trên hình ảnh X quang thấy chỏm xương nối liền với thân xương. Vùng chỏm và cổ xương lúc đó không có ranh giới rõ, còn được gọi là hành xương.

– Xương ngắn và xương dẹt: được cấu tạo bởi xương xếp ở giữa và một viên vỏ xương mỏng vây xung quanh.

Tuổi xương: là tuổi ước đoán của một đứa trẻ dựa trên hình ảnh X quang cốt hoá ở một số vị trí như cổ tay, chỏm các xương dài. Tuổi xương thường được dùng trong thể thao (tuyển chọn vận động viên, tránh gian lận tuổi trong thi đấu...), trong một số bệnh lý (chẩn đoán còi xương...) hoặc trong khoa học hình sự... Để thống nhất bảng chuẩn tuổi xương, các tác giả có thể sử dụng hình ảnh xương cổ tay của bàn tay không thuận để ước đoán tuổi xương. Các tiêu chuẩn để tính tuổi xương là: sự xuất hiện, kích thước điểm cốt hoá; hình ảnh liền sụn tăng trưởng. Việc định tuổi dựa trên hình ảnh X quang xương có sai số lớn nên con số thu được không được dùng như một giá trị tuyệt đối mà chỉ có ý nghĩa tham khảo.

Các biến thể: hình ảnh xương ở trẻ em rất đa dạng, được thống kê cụ thể trong các cuốn sách chuyên biệt về các hình ảnh bình thường của xương khớp. Các hình ảnh tiêu chuẩn này thường được sử dụng để so sánh nhằm tránh chẩn đoán nhầm các hình ảnh bình thường với tổn thương.

### 3. CÁC DẤU HIỆU VÀ TRIỆU CHỨNG X QUANG CƠ BẢN

#### 3.1. Tổn thương xương

##### 3.1.1. Thay đổi cấu trúc xương

a) *Loãng xương*: biểu hiện trên X quang bằng 3 dấu hiệu:

– Mật độ xương giảm (khi mật độ xương giảm quá nhiều, hình ảnh xương được ví như hình ảnh kính- vỏ xương mỏng và các thớ xương xếp không hiện hình).

– Vỏ xương mỏng.

– Thở xương xốp thưa (mạng lưới xương xốp thưa, rỗ).

Có nhiều phương pháp sử dụng hình ảnh X quang thường quy để đánh giá mức độ loãng xương, ví dụ: đánh giá độ dày vỏ xương bàn II của bàn tay không thuận (chỉ số Barnett–Nordin), đếm thở xương xốp của cổ xương đùi (chỉ số Singh), đánh giá hình dạng của thân các đốt sống ngực và thắt lưng (chỉ số Meunier)...

Nguyên nhân của loãng xương được chia thành hai nhóm có ý nghĩa bệnh lý khác nhau:

– Loãng xương lan toả:

+ Hình xương nhạt do mất chất vôi.

+ Vỏ xương mỏng, kèm theo đó là hình ảnh rộng ống tuỷ, chỉ số vỏ/thân xương giảm.

+ Mạng lưới xương xốp thưa và rỗ nét.

Các hình ảnh trên gặp ở tất cả các xương của cơ thể hoặc thấy ở một vùng giải phẫu rộng lớn (toàn bộ chi, hai chi...). Loãng xương lan toả gặp trong các bệnh mang tính hệ thống:

+ Rối loạn chuyển hoá (bệnh còi xương, nhuyễn xương, cường cận giáp...), thiếu chất chuyển hoá (thiếu calci, phospho...)

+ Bất động lâu ngày, loạn dưỡng trong hội chứng Sudeck...

– Loãng xương khu trú:

Biểu hiện bằng hình ổ loãng xương nằm giữa các cấu trúc xương bình thường. Vùng loãng xương có mật độ giảm so với cấu trúc xương lân cận, vỏ xương mỏng, các thở xương thưa và mảnh.

Vùng ranh giới giữa phần loãng xương và xương lành có thể rõ (trong các bệnh lý viêm), hoặc mờ (trong một số bệnh lý u xương, loạn dưỡng).

Loãng xương khu trú thường là biểu hiện của bệnh lý tại chỗ: viêm, khối u, khớp bất động, loạn dưỡng do đau...

### *b) Tiêu xương*

Hay khuyết xương, là hình ảnh mất cấu trúc xương tại một vùng. Hình tiêu xương có thể gặp trong bệnh lý viêm (viêm xương), khối u (u tế bào khổng lồ, u sụn nang xương, u di căn, sác côm xương...), ngoài ra có thể thấy trong khuyết xương sau chấn thương, do phình động mạch gây mòn xương...

Đối với một hình tiêu xương, hai đặc điểm quan trọng cần phân tích trong quá trình biện luận chẩn đoán là:

Mật độ tại vùng tiêu xương (đồng đều hoặc không đều);

Bờ viền (nhẵn hay nhám nhỏ, có viền đặc xương xung quanh hay không).

Ví dụ: hình tiêu xương có mật độ đều, bờ nhẵn, có viền đặc xương xung quanh gợi ý một tổn thương lành tính (viêm, u lành tính). Viền đặc xương mỏng hay gập trong u xương lành tính. Viền đặc xương dày gập trong viêm xương. Trường hợp bờ tổn thương nhám nhò, không có viền đặc xương xung quanh, mật độ không đồng nhất gợi ý một tổn thương u ác tính.

#### *c) Mảnh xương chết (mảnh xương biệt lập)*

Là mảnh xương nằm trong một vùng tiêu xương, được bao bọc bởi một viền sáng biệt lập mảnh xương với các cấu trúc xương xung quanh. Mật độ của mảnh xương chết cao hơn xương lành. Hình ảnh mảnh xương chết gập trong viêm xương tuỷ.

#### *d) Đặc xương*

Biểu hiện bằng hình tăng mật độ xương, vỏ xương dày, các thớ xương sát nhau, dày nên biểu hiện kém rõ do nằm trong vùng xương có mật độ cao.

Về ý nghĩa bệnh lý, đặc xương được chia thành hai nhóm:

+ Đặc xương khu trú: có ranh giới giữa vùng xương đặc và cấu trúc xương xung quanh. Ở đặc xương có thể có kích thước nhỏ (vài mm) hoặc lớn hơn, chiếm toàn bộ một xương.

Đặc xương khu trú thường là biểu hiện của bệnh lý tại chỗ: viêm, u, chấn thương.

+ Đặc xương lan toả: hình đặc xương biểu hiện ở nhiều xương, thường gặp trong bệnh lý toàn thân: bệnh xương hoá đá (ostéopétrose), ngộ độc...

#### *e) Phản ứng màng xương*

Biểu hiện bằng hình ảnh đường vôi hoá chạy song song với mặt ngoài thân xương. Bình thường màng xương không hiện hình trên phim X quang. Khi màng xương bị bong khỏi thân xương, quá trình cốt hoá vẫn diễn ra, sau một thời gian tạo thành một lớp xương mỏng chạy song song với bề mặt xương nên thấy được trên phim X quang thường quy. Phản ứng màng xương có thể biểu hiện bằng một đường vôi hoá mảnh nằm ngoài vỏ xương (gặp trong viêm, chấn thương, u ác tính) hoặc bằng nhiều đường vôi hoá (hình ảnh vỏ hành, gặp trong sac còm Ewing). Trong các bệnh lý lành tính, ở giai đoạn muộn hơn, xương phản ứng do bong màng xương sẽ nhập vào thân xương, khi đó không còn thấy hình dải xương mảnh nằm song song với thân xương nữa mà chỉ thấy hình ảnh phi đại thân xương và dày vỏ xương.

### *3.1.2. Thay đổi hình dạng xương*

*a) Phi đại xương:* thể tích của xương tăng lên. Trong trường hợp phi đại do phản ứng màng xương, đường kính ngang của xương tăng, có nhiều lớp xương bồi đắp tạo hình ảnh vỏ hành. Khi ở giai đoạn mạn tính, các lớp xương này gắn liền với vỏ

xương tạo hình ảnh vỏ xương dày và tăng mật độ. Phi đại xương có thể gặp trong bệnh lý viêm, chấn thương, u, rối loạn sinh xương...

b) *Mỏng xương* (teo xương): xương giảm thể tích và mật độ.

c) *Cong xương*: bộc lộ rõ trên các phim chụp toàn cảnh. Xương cong gây biến dạng rõ nhất ở chi.

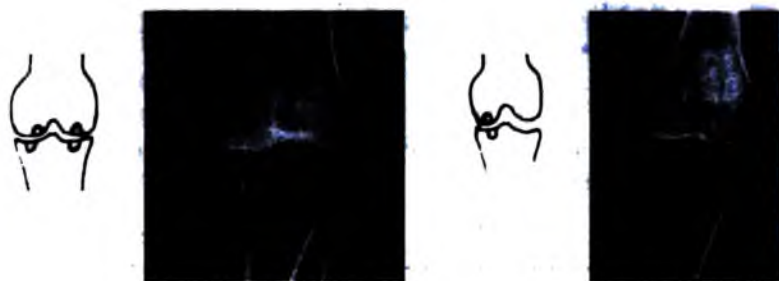### 3.2. Tổn thương khớp

#### 3.2.1. Hẹp khe khớp

Ngoài các tư thế chụp khi bệnh nhân nằm, cần chụp ở các tư thế chịu lực (tư thế đứng khi chụp các khớp của chi dưới). Khi khe khớp hẹp nhẹ, phải so sánh với bên đối diện để mô tả dấu hiệu này.

– Hẹp toàn bộ: khe khớp hẹp đều ở cả vùng tý dè và vùng không chịu lực ép. Hình ảnh này gặp trong các tổn thương gây ảnh hưởng đến toàn bộ mặt khớp (viêm khớp).

– Hẹp khu trú: vị trí hẹp thường nằm ở vị trí chịu lực của khớp. Hình ảnh này thường gặp trong bệnh lý thoái hoá (thoái khớp = hư khớp).



a) Hẹp khe khớp toàn bộ

b) Hẹp khe khớp khu trú

**Hình 3.72.** Hình các hình thái hẹp khe khớp: a. hẹp khe khớp toàn bộ, gặp trong bệnh lý viêm; b. hẹp khe khớp khu trú ở vị trí tí dè, gặp trong thoái khớp.

#### 3.2.2. Rộng khe khớp

Là hình ảnh giãn rộng khoảng cách giữa hai đầu xương. Các nguyên nhân có thể gặp là: tràn dịch khớp, phi đại sụn khớp (bệnh to viển cực), trật khớp, đứt dây chằng...

#### 3.2.3. Hình khuyết xương

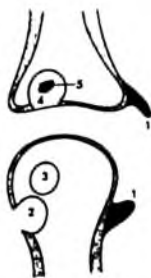
Là hình các ổ khuyết nhỏ ở đầu xương. Tùy theo vị trí, các ổ khuyết xương được chia thành:

– Khuyết xương dưới sụn.

Biểu hiện bằng hình ổ khuyết xương nằm ngay dưới mặt khớp. Các ổ khuyết này là hậu quả của quá trình tiêu xương do các bệnh lý của khớp như viêm khớp, thoái khớp, thoát vị đĩa đệm...

– Khuyết xương bờ khớp.

Hình khuyết nằm ở vị trí bám của bao khớp vào xương (ở vị trí viền của sụn khớp). Các hình khuyết này là hậu quả của quá trình tiêu huỷ xương do phi đại bao hoạt dịch khớp trong các bệnh lý viêm mạn tính bao hoạt dịch.



**Hình 3.73.** Các hình thái khuyết xương vùng khe khớp.

1. Gai xương (mỏ xương).
2. Khuyết xương bờ khớp.
3. Ổ khuyết trong chỏm xương.
4. Ổ khuyết dưới sụn.
5. Mảnh xương biệt lập.

### 3.2.4. Mỏ xương

Là hình ảnh vôi hoá cấu trúc bao khớp hoặc ở vị trí bám của các gân vào xương tạo hình ảnh như mỏ chim. Mỏ xương gặp khá phổ biến trong bệnh lý thoái khớp.

Cần phân biệt mỏ xương với cầu xương. Cầu xương là hình ảnh vôi hoá nối liền hai bờ khớp, gặp trong bệnh lý viêm gầy dính khớp.

### 3.2.5. Vôi hoá

– Vôi hoá sụn khớp: trên X quang thấy hình ảnh vôi hoá nằm giữa khe khớp, có thể viền theo đường sụn khớp, gặp trong bệnh vôi hoá sụn (chondrocalcinose).

– Vôi hoá bao hoạt dịch: các hình vôi hoá nằm phân bố theo phạm vi của bao hoạt dịch. Thường gặp hình ảnh này trong một số bệnh lý khớp mạn tính dẫn đến thoái hoá sinh xương sụn bao hoạt dịch (ostéochondromatose).

– Vôi hoá cạnh khớp (gân, phần mềm).

## 4. CHẨN ĐOÁN X QUANG CHẨN THƯƠNG XƯƠNG KHỚP

### 4.1. Gãy xương

Là tình trạng mất liên tục cấu trúc xương. Theo nguyên nhân, có các nhóm:

– Gãy xương do chấn thương.

- Gãy xương bệnh lý (u, loãng xương...).
- Gãy xương do vi sang chấn (fracture de contrainte, stress fracture).

#### 4.1.1. Các hình thái gãy xương

**Gãy xương dài:** đường gãy thường được bộc lộ rõ do có sự tương phản giữa vỏ xương và các cấu trúc khác nên dễ thấy vỏ xương mất liên tục. Các đường gãy được chia thành nhiều dạng:

- Đường gãy ngang: đường gãy vuông góc với trục thân xương. Đường gãy này tạo điều kiện cho hai đầu xương ép vào nhau khi chịu tác động của trọng lực cơ thể nên xương dễ liền.

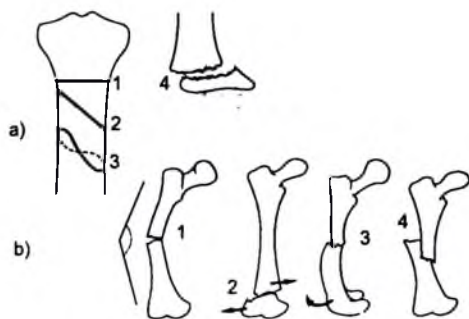
- Đường gãy chéo: đường gãy tạo góc nhọn với trục thân xương. Góc càng nhỏ thì hai đầu xương càng có xu hướng dễ bị di lệch do trượt lên nhau khi chịu tác động của trọng lực cơ thể.

- Đường gãy xoắn: cũng là thể gãy dễ gây di lệch.

- Gãy nhiều mảnh vụn: đường gãy phức tạp, có các mảnh xương rời khỏi thân xương tạo thành các mảnh vụn.

- Gãy cành tươi: gặp ở trẻ em. Đường gãy không biểu hiện bằng sự mất liên tục của các cấu trúc xương mà biểu hiện bằng các hình ảnh kín đáo: gấp góc nhẹ vỏ xương, đường đặc xương mảnh ứng với vị trí gấp góc của vỏ xương.

- Gãy bong: gặp ở các vị trí bám của gân, dây chằng, bao khớp vào xương. Lực kéo mạnh từ các cấu trúc này làm bong một mẫu xương khỏi thân xương.



**Hình 3.74.** Các hình thái gãy xương và di lệch.

a. Các đường gãy: 1. Đường gãy ngang, 2. Gãy chéo, 3. Gãy xoắn, 4. Bong sụn tiếp;

b. 1. Gấp góc, 2. Di lệch bên, 3. Di lệch xoay, 4. Di lệch chống.

**Gãy xương xấp:** thường không thấy được rõ ràng đường gãy. Chẩn đoán gãy xương xấp thường phải dựa vào sự biến dạng của xương, biến dạng và mất liên tục của các bề xương.

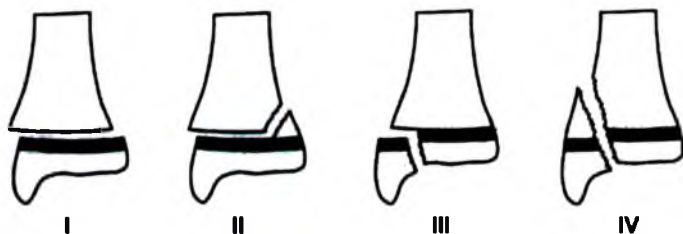
**Gãy xương ở trẻ em:** ngoài hình thái gãy lành tươi, thường thấy bong sụn tiếp ở trẻ em: đường gãy có thể song song hoặc cắt ngang qua vùng sụn tiếp. Các tổn thương vùng này có thể ảnh hưởng đến sự phát triển của chi. Các gãy xương vùng này thường được xếp loại theo bảng phân loại của Salter Harris:

Loại 1: trượt điểm cốt hoá do bong sụn tiếp theo đường ngang.

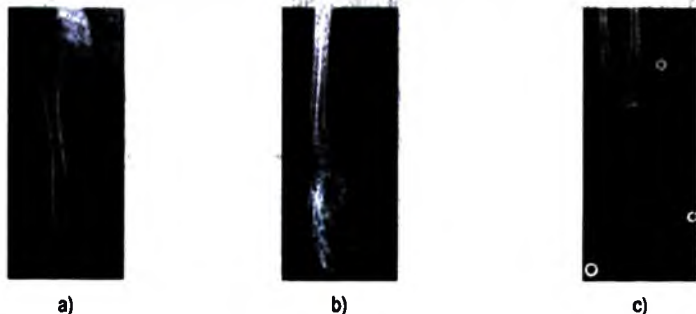
Loại 2: có thêm đường gãy tạo mảnh xương dính với chỏm xương bị tách sụn tiếp.

Loại 3: có thêm đường gãy thông với ổ khớp.

Loại 4: có đường gãy xuyên qua sụn tiếp, thông với ổ khớp.



**Hình 3.75.** Phân loại Harris-Salter trong gãy xương vùng sụn tiếp.



**Hình 3.76.** a. Gãy xương đùi, đường gãy chéo, di lệch sang bên, chông, gấp góc; b. Gãy lành tươi đầu dưới xương quay; c. Gãy qua vùng sụn tăng trưởng xương quay, Harris-Salter II.

**Gãy vi chấn (fracture de contrainte, stress fracture):** là hình thái gãy xương do các vi sang chấn (các hoạt động bình thường trong đời sống hằng ngày, lặp lại), thường có biểu hiện kín đáo trên phim X quang trong giai đoạn sớm, có thể không thấy rõ đường gãy, tương phản với triệu chứng đau trên lâm sàng. Xạ hình xương



thường được sử dụng để thêm yếu tố chẩn đoán, hình ảnh X quang sau 2 tuần có thể bộc lộ rõ hơn hình dạng gãy và tổ chức xương liền mới được tạo thành. Gãy do vị sang chấn gấp trong hai bệnh cảnh:

– Cấu trúc xương yếu do loãng xương (insufficiency fracture): các đường gãy thường gặp trên các xương theo trục chịu lực của cơ thể như xương chậu, cổ xương đùi...

– Cấu trúc xương bình thường (gãy mỏi, fatigue fracture, fracture de fatigue), bệnh nhân có các hoạt động thể lực mạnh, lặp lại (đi bộ dài, chạy ma-ra-tông...): Các đường gãy nhỏ gặp ở các vị trí chịu lực của cơ thể (xương bàn chân, cổ chân, xương chày...) trong khi không có dấu hiệu loãng xương. Phim X quang thường có thể bộc lộ được các đường gãy các bề xương nhỏ nằm dưới vỏ xương.

#### **4.1.2. Các kiểu di lệch**

Di lệch chống: hai đầu xương chống lên nhau theo trục dọc.

Di lệch sang bên: hai đầu xương di lệch theo trục ngang.

Di lệch gấp góc: thân xương ở hai đầu vị trí gãy tạo với nhau một góc nhỏ hơn  $180^\circ$ .

Di lệch xoay: khó đánh giá trên phim X quang, thường phải đánh giá bằng lâm sàng.

#### **4.1.3. Một số kiểu gãy xương**

##### **a) Gãy xương chi dưới**

##### **\* Gãy cổ xương đùi**

Là kiểu gãy hay gặp ở người nhiều tuổi, nhất là khi có các yếu tố thuận lợi như béo phì, loãng xương.

Phân loại gãy: có nhiều cách phân loại. Hai cách được dùng phổ biến:

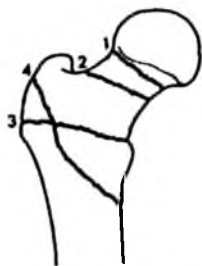
Phân loại theo vị trí:

Gãy dưới chỏm.

Gãy xuyên cổ hay gãy cổ chính danh.

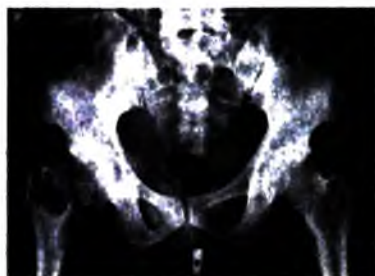Gãy cổ máu chuyển.

Gãy liền máu.

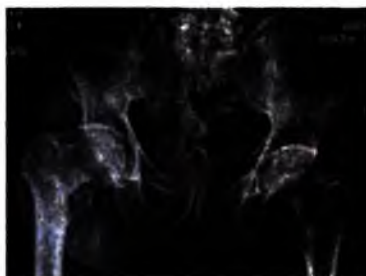

**Hình 3.77.** Phân loại gãy cổ xương đùi.

1. Gãy dưới chỏm.
2. Gãy cổ chính danh.
3. Gãy cổ mấu chuyển.
4. Gãy liên mấu chuyển.



a)



b)

**Hình 3.78.** Gãy cổ xương đùi: a. Gãy cổ chính danh; b. Gãy liên mấu chuyển.

Đường gãy càng gần chỏm thì nguồn tuần hoàn cho chỏm xương càng ít, đường gãy khó liền, nguy cơ hoại tử chỏm xương cao. Đường gãy liên mấu có tiên lượng tốt nhất.

**Phân loại Powell:**

**Powell I** Đường gãy tạo với đường ngang một góc nhỏ hơn  $30^\circ$

**Powell II** Đường gãy tạo với đường ngang một góc trong khoảng  $30^\circ$ – $60^\circ$

**Powell III** Đường gãy tạo với đường ngang một góc  $> 60^\circ$

Đường gãy càng nằm ngang thì khả năng liền xương càng cao do lực ép từ trọng lực của cơ thể khi bệnh nhân đứng càng có tác dụng ép lên diện gãy.

**\* Gãy thân xương đùi**

Thường gặp trong bệnh cảnh chấn thương nặng, bệnh nhân dễ dàng bị sốc do mất máu và do đau.

Thường thấy rõ đường gãy (ngang, chéo, xoắn) với các di lệch điển hình (chồng, gấp góc, sang bên).

**\* Vỡ xương bánh chè**

Thấy rõ trên phim chụp gối nghiêng. Gân cơ tứ đầu đùi kéo các mảnh gãy xa nhau. Trường hợp thấy xương bánh chè di lệch xa vị trí bình thường không kèm đường vỡ thì phải nghĩ tới đứt gân cơ tứ đầu đùi.

**\* Gãy đầu trên xương chày**

Trong đó gãy mâm chày có thông với ổ khớp thường dẫn tới chỉ định phẫu thuật phục hồi lại sự bằng phẳng của mặt khớp để tránh các hậu quả về cơ năng.

Gãy bong điểm bám của dây chằng chéo: mảnh xương nhỏ tách khỏi mâm chày, nằm trong khe khớp. Thường cũng có chỉ định mổ để kết hợp xương, tránh các hậu quả về cơ năng khớp gối.

**\* Gãy thân hai xương cẳng chân**

Thường gặp hơn gãy một xương. Có thể thấy các kiểu đường gãy và di lệch điển hình. Cần theo dõi để phát hiện sớm hội chứng khoang, tránh cho cẳng chân bị hoại tử vì các động mạch vùng cẳng chân bị chèn ép.

**\* Gãy Dupuytren (gãy hai mắt cá)**

Gãy mắt cá trong và 1/3 dưới xương mác.

**\* Gãy xương gót**

Do tổ chức xương xốp chiếm phần lớn thể tích xương gót nên hình ảnh vỡ xương gót đôi khi chỉ thể hiện bằng hình ảnh biến dạng xương. Mốc để nhận ra sự biến dạng xương gót là góc Bohler (tạo bởi hai đường nối hai bờ trên xương gót). Bình thường góc Bohler khoảng  $150^\circ$ . Khi bị xẹp, góc Bohler của xương gót lớn hơn  $150^\circ$ , đôi khi bẹt phẳng tạo thành góc  $180^\circ$ .



Hình 3.79. Gãy Dupuytren.

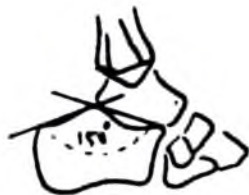– Gãy mắt cá trong.

– Gãy 1/3 dưới xương mác.

**b) Gãy xương chi trên**

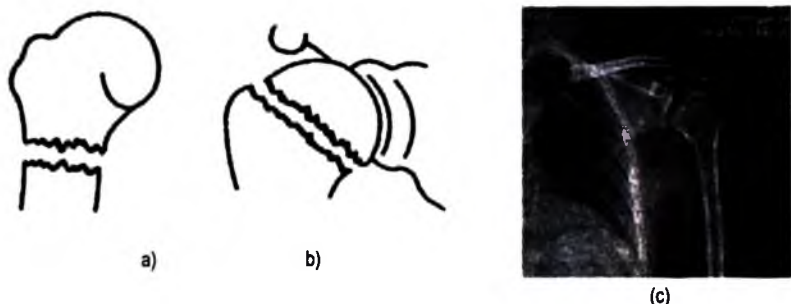
**\* Gãy đầu trên xương cánh tay**

Vị trí hay gặp là cổ phẫu thuật (ở dưới cổ giải phẫu).



Hình 3.80. Góc Bohler.

Góc tạo bởi đường nối hai bờ trên xương gót.



**Hình 3.81.** Gãy cổ xương cánh tay:

a. Gãy cổ phẫu thuật; b. Gãy cổ giải phẫu; c. Gãy cổ phẫu thuật xương cánh tay.

**\* Gãy giữa xương cánh tay**

Nếu gãy di lệch nhiều có thể gây tổn thương dây thần kinh quay.

**\* Gãy trên lồi cầu xương cánh tay**

Giai đoạn cấp có thể gây hội chứng khoang (chèn ép mạch máu gây hoại tử cẳng tay). Muộn hơn, có thể dẫn tới các biến dạng chi, giảm khả năng vận động khớp khuỷu nếu không được điều trị tốt.

**Phân loại gãy:** theo Jafar chia ra hai loại gãy:

– Gãy dưới: đầu xa của xương gãy di lệch ra sau và di lệch bên (98%).

– Gãy gấp (2%) đầu xa của xương gãy di lệch ra trước và di lệch bên.

\* Theo Dimeglio: chia gãy trên lồi cầu thành 4 độ gãy phụ thuộc và di lệch của đoạn gãy đầu xa di lệch nhiều hay ít so với đầu gần khi đánh giá trên phim X quang chụp nghiêng. Di lệch càng nhiều thì việc điều trị càng phức tạp:

**Độ I** : có đường gãy trên phim nhưng không di lệch.

**Độ II** : di lệch của xương gãy chưa vượt quá nửa thân xương.

**Độ III:** di lệch của xương gãy nặng hơn—đã vượt quá nửa thân xương.

**Độ IV:** xương gãy di lệch hoàn toàn, không còn tiếp xúc giữa các đoạn gãy.

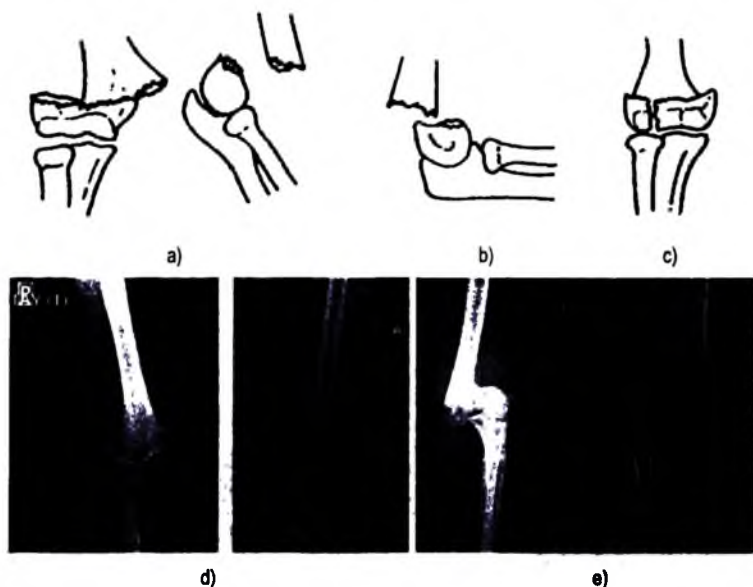
\* Theo Gartland (là bảng phân loại hiện đang được sử dụng rộng rãi), gãy trên lồi cầu thể dưới được chia thành 3 độ:

**Độ I** : gãy không di lệch.

**Độ II** : di lệch nhưng còn tiếp xúc thành xương ở phía sau.

**Độ III:** di lệch hoàn toàn.

Đường gãy có thể thông với ổ khớp tạo các hình thái gãy phức tạp, thường phải điều trị bằng phương pháp ngoại khoa.



**Hình 3.82.** Gãy trên lõi cấu xương cánh tay: a. Di lệch bên, ra sau; b. Di lệch ra trước.  
c. Đường vỡ thấu khớp; d. Gãy trên lõi cấu di lệch độ II; e. Di lệch độ III.


#### \* Gãy Monteggia

Bao gồm hai tổn thương: gãy xương trụ và bật chỏm xương quay. Cơ chế: vật tác động vào xương trụ trong tư thế gơ tay dõ gây gãy xương trụ và sau đó là bật chỏm quay khỏi khớp quay-lồi cầu (xương cánh tay).

#### \* Gãy Pouteau - Colles

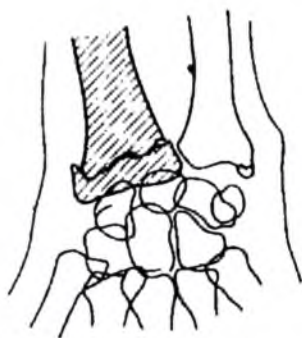
Gãy đầu dưới xương quay trong tư thế bàn tay quá duỗi gây di lệch đầu xương quay ra sau, lên trên và ra ngoài. Trên lâm sàng thấy hình biến dạng mu cổ tay hình mũi thìa.

Cần phân biệt với kiểu gãy Goyrant - Smith: cũng là gãy đầu dưới xương quay nhưng di lệch chống lên trên và ra trước (gãy khi bàn tay ở tư thế gấp). Kiểu bó bột cố định trong hai trường hợp này trái ngược nhau nên không được nhầm lẫn.

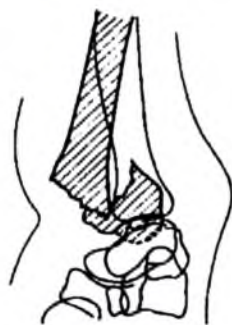

**Hình 3.83.** Gãy Monteggia.

Gồm gãy xương trụ và trật chỏm xương quay.



a)



b)



c)



d)

**Hình 3.84.** Gãy Pouteau-Colles: (a, b, c). Đầu dưới xương quay di lệch lên trên, ra ngoài và ra sau.  
d. Gãy Goyrant - Smith là kiểu gãy đầu dưới xương quay nhưng di lệch ra trước, trái ngược với kiểu gãy trên.

#### \* Gãy xương thuyền cổ tay

Là kiểu gãy hay gặp nhất trong số các gãy xương nhỏ ở cổ tay. Ngoài hai tư thế chụp cổ tay thẳng và nghiêng, nếu đường gãy chưa rõ, nên chụp thêm cổ tay ở tư thế chếch kiểu cầm bút (để cổ tay hơi chếch và cổ tay duỗi nhẹ).

#### c) Gãy cột sống

Theo chiều nghiêng, cột sống được chia thành 3 cột:

- Cột trước: phần lớn thân đốt sống.
- Cột giữa: thành sau thân đốt sống và một phần ống tuỷ. Phần này được coi là bản lề của cột sống trong các động tác cúi-ngửa.
- Cột sau: cung sau đốt sống.

Trong động tác cúi, cột trước sẽ bị ép trong khi các thành phần của cột sau bị kéo giãn và ngược lại trong động tác uốn. Cách phân chia cột sống này giúp giải thích các tổn thương trong đại đa phần các trường hợp tổn thương cột sống.

Gãy cột sống có thể do các cơ chế:

– Do gập cột sống: các thành phần của cột trước bị ép trong khi các thành phần cung sau bị kéo giãn gây xẹp thân đốt sống và gãy ngang các thành phần cung sau như mỏm gai, đứt dây chằng liên gai.


– Do uốn cột sống: các thành phần của cột trước bị kéo giãn gây gãy bong góc cột sống. Cung sau bị gãy mỏm khớp, cuống sống...

– Do ép: lực ép dần đều lên cột sống gây xẹp hoặc vỡ vụn thân đốt sống.

– Do kéo giãn: thường gây gãy các thành phần có cấu trúc yếu của đốt sống: cuống sống, mỏm răng, mỏm khớp.

– Do nghiêng cột sống: gây gãy các cấu trúc bên: mỏm ngang, mỏm khớp...

– Do xoay: dễ gây trật khớp liên mỏm.



**Hình 3.85.** Cơ chế gãy cột sống.

a. Cơ chế gập, uốn: khi cột trước bị ép thì cột sau bị kéo giãn và ngược lại.

b. Ba "cột" của cột sống, tham gia vào cơ chế ép, giãn.

## 4.2. Trật khớp

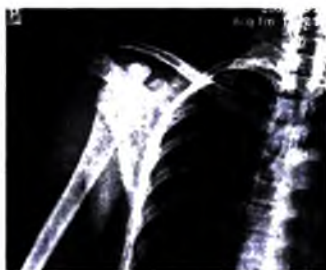
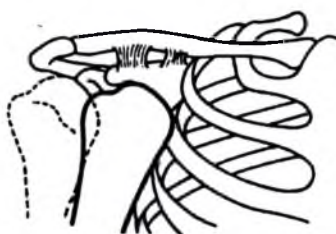
Trật khớp vai: khớp hay bị trật nhất là khớp giữa ổ chảo và chỏm xương cánh tay, thường gặp trật khớp vai ra trước, chỏm xương cánh tay di lệch vào trong. Trên lâm sàng thấy dấu hiệu gù vai, lò xo... Trên phim X quang chụp khớp vai thẳng thấy mất khe khớp chỏm xương cánh tay–ổ chảo. Chỏm xương cánh tay di lệch vào trong.

Dựa vào mức độ di lệch vào trong trên phim chụp khớp vai thẳng, trật khớp vai ra trước có các thể: dưới mỏm quạ, dưới ổ chảo, dưới xương đòn và vượt vào trong thành lồng ngực.

Trường hợp trật khớp vai ra sau rất hiếm gặp, thường đi kèm các tổn thương bờ sau của ổ chảo và chấn thương mạnh. Trên phim X quang chụp khớp vai thẳng không thấy di lệch nhiều. Tư thế chụp khớp vai nghiêng cho phép chẩn đoán trật chỏm xương cánh tay ra sau.

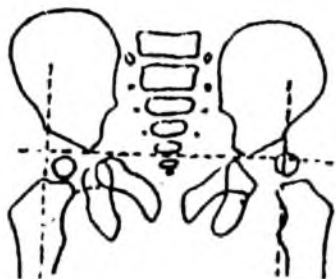
Ngoài hai thể ra trước và ra sau, trật khớp vai còn có hai thể rất hiếm gặp: lên trên và xuống dưới.

Có thể gặp trật khớp vai mạn tính, thường liên quan đến các di tật của ổ chảo làm cho các cấu trúc của khớp không vững hoặc dị tật lỏng khớp vai do giãn bẩm sinh các cấu trúc bao khớp và dây chằng.



**Hình 3.86.** Trật khớp vai ra trước, vào trong. Chỏm khớp vai nằm dưới mỏm quạ. Kiểu trật ra sau đi lệch vào trong ft, đôi khi phải chụp nghiêng mới bộc lộ được tổn thương.

Trật khớp háng trẻ em: phương pháp thường được sử dụng trong chẩn đoán trật khớp háng ở trẻ sơ sinh là siêu âm. Với trẻ lớn hơn, có thể dùng phương pháp X quang để chẩn đoán. Mốc để xác định chỏm xương đùi ở vị trí bình thường là đường Ombredanne (đường nối hai đáy ổ cối điểm có sụn chữ Y không cản quang trên phim X quang) và hai đường vuông góc với đường trên, đi qua bờ ngoài ổ cối. Chỏm xương đùi bình thường nằm cân đối ở phần tư dưới trong. Trong trường hợp trật khớp háng, có thể thấy chỏm xương đùi hai bên ở các vị trí không cân đối và ở các góc phần tư khác của các đường trên. Ở trẻ lớn hơn và ở người lớn, sự mất liên tục của đường vòng cung cổ bịt là một dấu hiệu chẩn đoán trật khớp háng, kèm đó có thể thấy các dấu hiệu khác: vỡ ổ cối, thiếu sản bẩm sinh ổ cối...



**Hình 3.87.** Kẻ các đường mốc trong phương pháp Ombredance trong chẩn đoán trật khớp háng ở trẻ.



## 5. CHẨN ĐOÁN X QUANG NHIỄM KHUẨN XƯƠNG KHỚP

### 5.1. Viêm xương tuỷ (ostéomyélite) còn được gọi là cốt tuỷ viêm

Là hiện tượng viêm xương trong đó vi khuẩn gây bệnh tới xương qua đường máu.

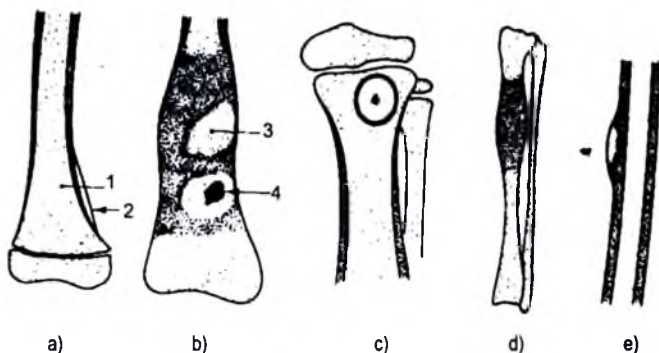
Thuật ngữ viêm xương (ostéite) có thể được gọi theo nghĩa chung để chỉ tất cả các thể viêm xương trong đó có cả viêm xương tuỷ nhưng trên thực tiễn, từ viêm xương được nhiều tác giả sử dụng để chỉ hiện tượng viêm xương có đường vào trực tiếp (sau gãy hở, sau mổ xương).

Viêm xương tuỷ thường gặp ở tuổi thiếu niên với các triệu chứng lâm sàng của hội chứng nhiễm khuẩn (sốt, bạch cầu tăng...) và đau vùng chi bị tổn thương.


Vi khuẩn gây bệnh hay gặp trong viêm xương tuỷ là tụ cầu trùng vàng và vị trí viêm xương tuỷ hay gặp là ở vùng hành xương dài ở các vị trí gần gối, xa khuỷu.

Ở giai đoạn điển hình, viêm xương tuỷ có 4 hình ảnh tổn thương:

- Hình loãng xương và rõ hơn là tiêu xương.
- Hình ảnh ổ mủ là hình khuyết xương có bờ rõ tạo thành hốc không cản quang.
- Hình ảnh phản ứng đặc xương và phản ứng màng xương. Vùng phản ứng đặc xương tạo thành hình viền đặc xương dày vây xung quanh ổ khuyết xương. Lưu ý là nếu viền đặc xương quanh ổ khuyết rất mảnh thì đó là hình ảnh hay gặp trong u xương lành tính.
- Hình hoại tử xương: là hình mảnh xương biệt lập với tổ chức xương xung quanh, có mật độ xương cao.



Hình 3.88. Viêm xương tuỷ qua các giai đoạn.



**Hình 3.88.** Viêm xương tuỷ qua các giai đoạn.

- a. Giai đoạn sớm: 1. Loãng xương, 2. Bong màng xương;
- b. Giai đoạn điển hình với đầy đủ các tổn thương: 3. Ổ tiêu xương (ổ mủ), 4. Mảnh xương chết;
- c. Thể áp xe Brodie; d. Thể đặc xương; e. Thể màng xương;
- f. Phản ứng màng xương, nhiều ổ tiêu xương nhỏ xen lẫn hình đặc xương ở hành xương đùi trái;
- g. Hình các ổ tiêu xương nằm trong vùng phản ứng đặc xương ở thân xương đùi;
- h. Củng bệnh nhân với hình (h), trên hình cắt lớp vi tính thấy rõ hình ảnh phản ứng màng xương.

Các hình ảnh trên có mức biểu hiện khác nhau tùy theo trường hợp, tạo thành các thể có các hình thái tổn thương đa dạng, ví dụ: đặc xương hoặc tiêu xương chiếm ưu thế.

Trên phim X quang thường quy, có thể thấy quá trình tiến triển của viêm xương tuỷ có các giai đoạn sau:

– Giai đoạn đầu: ngoài hội chứng nhiễm khuẩn và đau vùng chi liên quan trên lâm sàng, có thể thấy hình ảnh loãng xương nhẹ, khu trú vùng tổn thương. Đôi khi thấy xuất hiện phản ứng màng xương nhẹ.

Hình ảnh áp xe dưới màng xương ở giai đoạn này có thể quan sát thấy trên phim chụp cộng hưởng từ hoặc siêu âm với dấu dò nông thích hợp.

Chụp cộng hưởng từ có khả năng phát hiện một số dấu hiệu tổn thương ở giai đoạn sớm này: phù tuỷ xương, phản ứng màng xương, áp xe dưới màng xương.

– Giai đoạn rõ thường ở giai đoạn sau 3–5 tuần: có thể có hình ảnh điển hình với đầy đủ các tính chất của viêm xương tuỷ như: phản ứng đặc xương xung quanh một ổ tiêu xương, phản ứng màng xương (hình lớp vôi hoá mỏng nằm dọc thân xương)... kèm các biểu hiện lâm sàng của hội chứng nhiễm khuẩn và đau tại vùng tổn thương. Chẩn đoán ở giai đoạn này thường dễ dàng.

– Giai đoạn muộn hơn: có hình ảnh ổ mủ (ổ khuyết xương có viền đặc xương dày vây quanh), mảnh xương chết, phản ứng màng xương hoặc phì đại thân xương (phản ứng màng xương ban đầu biểu hiện bằng dải vôi hoá mảnh nằm dọc thân

xương, ở giai đoạn muộn hơn lớp xương được tạo từ màng xương này hoà nhập với thân xương và để lại dấu vết là hình phi đại thân xương).

**Thể lâm sàng.**

– Áp xe Brodie: là một thể viêm xương tuỷ mạn tính. Thường gặp ở người lớn. Ngoài các triệu chứng lâm sàng của viêm xương tuỷ, hình ảnh tổn thương là một ổ khuyết xương (ổ mũ) nằm ở đầu xương dài, có viền đặc xương xung quanh, ở trung tâm có hình mảnh xương nhỏ biệt lập (mảnh xương chết). Hình ảnh này có thể thấy trong u nguyên bào sụn (chondroblastome), u dạng xương (ostéome ostéoide – ổ khuyết có kích thước nhỏ hơn < 5mm).

– Thể tiêu huỷ xương: thường gặp ở xương ngắn và dẹt như xương sườn, xương sọ, xương chậu. Quá trình phá huỷ xương mạnh hơn phản ứng đặc xương để lại hình ảnh chủ yếu là tiêu xương còn các hình ảnh tổn thương khác kín đáo.

– Thể thông với ổ khớp: vị trí tổn thương là ở đầu xương, mũ vỡ vào ổ khớp gây viêm xương – khớp mủ. Biểu hiện lâm sàng thường râm rộ của viêm mủ ổ khớp. Trên X quang có thể thấy hình ảnh tràn dịch ổ khớp (rộng khe khớp, ổ khớp mủ, phồng bao khớp) kèm hình ảnh huỷ xương và phản ứng đặc xương ở một đầu xương.

– Thể viêm xương tuỷ ở trẻ sơ sinh: tổn thương ở nhiều xương dài.

– Thể giả u: do phản ứng đặc xương chiếm ưu thế nên các hình ảnh ổ mũ, mảnh xương chết bị che lấp bởi hình ảnh phi đại và đặc xương giống u. Các dấu hiệu lâm sàng giúp hướng tới chẩn đoán viêm xương. Các phương pháp chẩn đoán như chụp cắt lớp vi tính, chụp cộng hưởng từ hoặc chọc sinh thiết có vai trò quan trọng trong chẩn đoán phân biệt ở những tình huống dễ nhầm lẫn trên X quang thường quy.

## 5.2. Lao xương khớp

Tổn thương lao cơ quan vận động thường gặp ở khớp. Lao xương có thể gặp nhưng rất hiếm. Các vị trí lao xương thường được nhắc tới là: lao xương nhỏ bàn ngón tay (spina ventosa), lao các xương dẹt.

Lao khớp là tổn thương thường gặp, trong đó hai vị trí hay gặp nhất là lao khớp háng và lao cột sống.

### 5.2.1. Viêm đĩa đệm đốt sống do lao (tên khác: Lao cột sống, bệnh Pott)

Thuật ngữ lao cột sống ngày càng được ít sử dụng trong y văn thế giới. Do tính chất giải phẫu



**Hình 3.89.** Áp xe Brodie, ổ khuyết có viền đặc xương xung quanh, trong có hình xương biệt lập.

bệnh trong lao cột sống là luôn thấy tổn thương ban đầu ở đĩa đệm đốt sống, các tổn thương phá hủy xương diễn ra sau đó nên thuật ngữ viêm đĩa đệm đốt sống do lao thường được sử dụng rộng rãi hơn. Thuật ngữ này mô tả được chính xác hơn vị trí tổn thương trong lao cột sống, phân biệt tổn thương lao với các tổn thương khác của thân đốt sống không kèm tổn thương đĩa đệm (ví dụ u xương, viêm xương tuỷ...).

Dựa theo hình ảnh X quang, viêm đĩa đệm đốt sống do lao có thể chia thành 4 giai đoạn:

**Giai đoạn I:**

- Khe khớp hẹp nhẹ.
- Loãng xương khu trú ở hai bờ khớp.
- Bờ khớp không đều.

**Giai đoạn II:**

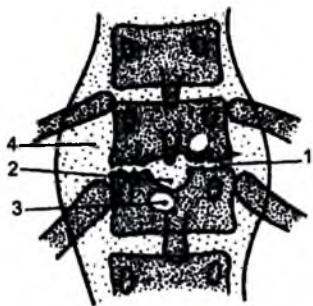
- Khe khớp hẹp rõ.
- Bề mặt khớp bị phá hủy, không đều, có hình các ổ khuyết xương dưới mặt khớp ứng với các ổ hoại tử bã đậu trên giải phẫu bệnh.

- Xung quanh các ổ khuyết xương dưới sụn có hình phản ứng đặc xương nhẹ.
- Biến dạng thân đốt sống nhẹ, thường là xẹp hình chêm do thân đốt sống bị phá hủy vì tổn thương lao và chịu lực ép của trọng lực cơ thể.
- Có thể thấy áp xe lạnh biểu hiện bằng đám mờ nằm sát cột sống.

**Giai đoạn III:**

- Thân đốt sống bị phá hủy nhiều gây biến dạng cột sống: gù, gập góc. Có thể thấy hình ảnh trượt thân đốt sống gây hẹp ống tuỷ và các triệu chứng chèn ép tuỷ trên lâm sàng.
- Có hình ảnh ổ áp xe cạnh cột sống.
- Giai đoạn ổn định: để lại di chứng tuỷ theo tổn thương đã có. Các tổn thương áp xe cạnh cột sống để lại hình ảnh di chứng là hình vôi hoá phần mềm cạnh cột sống. Có thể thấy hình ảnh dính khớp.

Theo vị trí tổn thương, hình ảnh viêm đĩa đệm đốt sống do lao có một số đặc điểm riêng:



**Hình 3.90.** Hình ảnh viêm đĩa đệm đốt sống do lao.

1. Khe khớp hẹp.
- 2-3. Bờ khớp không đều, ổ khuyết xương dưới mặt khớp.
4. Áp xe cạnh cột sống.

– Ở cột sống cổ: áp xe lạnh biểu hiện bằng hình bóng mờ trước cột sống rộng ra. Do khí trong hầu tạo hình đường viền rõ nét cho tổ chức phần mềm sau hầu, trước cột sống nên khi có áp xe cạnh cột sống thì hình ảnh rõ nhất thấy được trên phim chụp cổ nghiêng: thành sau hầu bị đẩy lùi ra trước, dày khu trú khoang phần mềm sau hầu ở vị trí ứng với khe đĩa đệm cột sống bị tổn thương.

– Ở cột sống lưng: hình áp xe cạnh cột sống biểu hiện bằng bóng mờ hình thoi đẩy lệch đường cạnh cột sống. Khi thân đốt sống bị biến dạng nhiều gây xẹp cột sống, các xương sườn hội tụ vào vùng tổn thương tạo hình ảnh chân nhện hoặc hình nan hoa bánh xe.

– Ở cột sống thắt lưng: ổ áp xe cạnh cột sống có thể lan theo bao cơ đai chậu tạo hình ảnh tổ chim nếu áp xe ở một bên, ổ áp xe có thể lan xuống vùng hố chậu, bẹn.

**Chẩn đoán phân biệt:**

*Ở trẻ nhỏ:*

– Biến dạng cột sống bẩm sinh (dị tật nửa thân đốt sống, dính đốt sống...)

– Hư điểm cốt hoá thân đốt sống (bệnh gù đau thiếu niên – Scheuermann): có hình ảnh biến dạng thân đốt sống trên nhiều đốt. Cột sống biến dạng đều (hình gù tròn).

– Viêm đốt sống do các nhiễm khuẩn khác, là một dạng của viêm xương tủy. Khe khớp bình thường.

– Viêm đĩa đệm đốt sống do vi khuẩn khác có tiến triển lâm sàng rầm rộ. Chọc vào vùng đĩa đệm là thủ thuật cần thiết để xác định chẩn đoán, tìm vi khuẩn làm kháng sinh đồ.

*Ở người lớn:*

– Viêm cột sống dính khớp.

– Thoái khớp.

– Xẹp thân đốt sống do ung thư di căn, chấn thương cột sống.

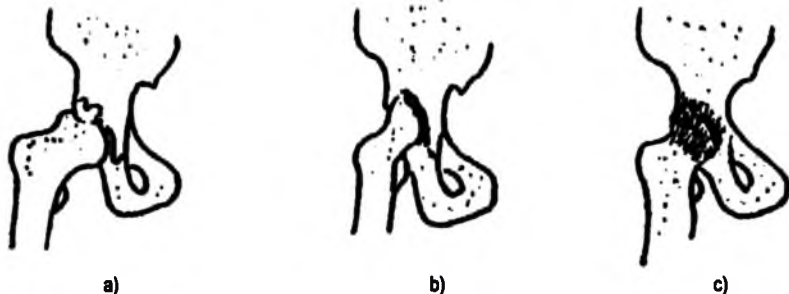
### **5.2.2. Lao khớp háng**

Giống như lao khớp ở cột sống, lao khớp háng có tổn thương trước tiên ở khe khớp gây phá huỷ sụn khớp, tạo các ổ khuyết xương dưới sụn do hoại tử bã đậu, phá huỷ xương và áp xe phần mềm cạnh khớp. Các tổn thương trên tạo các hình ảnh trên phim X quang:

– Khe khớp hẹp do sụn khớp bị phá huỷ.

– Bờ khớp không đều, có các ổ khuyết xương dưới sụn.

- Có hình loãng xương cạnh khe khớp.
  - Có phản ứng đặc xương nhẹ vùng quanh các ổ khuyết xương.
  - Mờ ổ khớp do áp xe phần mềm, ở giai đoạn ổn định để lại hình ảnh vôi hoá.
- Theo mức độ tổn thương, lao khớp háng có thể có các dạng sau:



Hình 3.91. Lao khớp háng.

a. Giai đoạn II; b. Giai đoạn III; c. Giai đoạn IV.

**Giai đoạn I:** hình ảnh tổn thương trên phim X quang thường quy còn kín đáo.

- Khe khớp hẹp nhẹ, đường viền của đầu xương trong bao hoạt dịch mờ, không rõ nét.
- Loãng xương vùng chỏm xương đùi và xương chậu quanh khe khớp bị tổn thương.

**Giai đoạn II:** hình ảnh tổn thương đã rõ.

- Hẹp khe khớp với tính chất của viêm (hẹp đồng đều).
- Đường viền của khe khớp nhám nhở.
- Ổ khuyết xương dưới sụn.
- Phản ứng đặc xương nhẹ quanh các ổ khuyết xương.

**Giai đoạn III:** hình ảnh phá huỷ các cấu trúc của khớp rõ, khớp bị biến dạng nhiều.

- Chỏm khớp bị phá huỷ, biến dạng.
- Bờ khớp nhám nhở, hiện tượng phá huỷ xương thấy ở cả phía chỏm xương và ổ cối, có thể gây thủng ổ cối.
- Trật khớp háng.

**Giai đoạn IV:** giai đoạn ổn định, để lại các di chứng.

- Dính khớp háng, có các thớ xương nối liền hai bờ của khe khớp.

- Tổ chức xương quanh khớp có mật độ đặc trở lại.
- Vôôi hoá các tổn thương áp xe phần mềm cũ.

## 6. CHẨN ĐOÁN X QUANG U XƯƠNG

Theo đặc điểm giải phẫu bệnh, u xương được chia thành hai nhóm:

### - U xương lành tính

Tùy theo tế bào xuất phát, có các loại u xương tương ứng: u tế bào tạo xương (ostéome), u sụn (=u tế bào tạo sụn, chondrome), u xơ không vôôi hoá (fibrome non ossifiant), nang xương nguyên phát (kyste essentiel), nang phình mạch (kyste anevrismal), chổi xương (u xương sụn), u dạng xương (ostéome ostéoide), u tổ chức bào X (histocytome X), u máu (angiome), u nguyên bào xương (ostéoblastome), u nguyên bào sụn (chondroblastome)...

U tế bào khổng lồ được xếp vào nhóm trung gian giữa lành và ác. Theo giải phẫu bệnh, tổ chức u tế bào khổng lồ được chia thành 4 giai đoạn. Giai đoạn 3 và 4 là các giai đoạn ác tính trong khi giai đoạn 1 và 2 được coi là lành tính.

### - U xương ác tính

- + U xương ác tính nguyên phát: Sarcôm xương, sarcôm sụn, sarcôm Ewing...
- + U xương ác tính thứ phát: ung thư di căn.
- + Biểu hiện ở xương của các bệnh máu ác tính: bệnh bạch cầu, lymphome...

### 6.1. Nguyên tắc chẩn đoán u xương

U xương có đặc điểm dịch tế học về tuổi và vị trí tổn thương khá rõ ràng trong đa phần các trường hợp. Đây là các yếu tố quan trọng giúp biện luận tìm chẩn đoán. Để chẩn đoán u xương bao giờ cũng phải xét đến 3 đặc điểm:

- Tuổi bệnh nhân.
- Vị trí tổn thương: xương xóp hay xương dài; ở đầu, thân hay cổ xương; ở ống tuỷ hay vỏ xương.
- Đặc điểm của vùng tổn thương: bờ viền, mật độ, vỏ xương, bong màng xương, xâm lấn phần mềm...

### 6.2. Một số u xương lành tính

#### 6.2.1. Nang xương nguyên phát (kyste osseux essentiel, essential bone cyst)

Tuổi: thiếu niên.

Vị trí tổn thương: trong ống tuỷ vùng cổ xương dài, hay gặp nhất ở cổ xương cánh tay.

**Đặc điểm tổn thương:** hình khuyết xương bờ đều, nhẵn, có viền đặc xương thanh mảnh vây quanh. Vỏ xương mỏng bị đẩy phồng ra ngoài (dấu hiệu thối vỏ). Không có phản ứng màng xương. Nang xương nguyên phát thường không có triệu chứng, bởi vậy bệnh nhân thường được phát hiện tình cờ hoặc đến viện do biến chứng gãy xương. Khi đường gãy qua nang xương có các mảnh gãy nhỏ, có thể thấy hình ảnh các mảnh gãy này rơi xuống đáy nang (hình ảnh mảnh xương rơi). Dấu hiệu mảnh xương rơi thể hiện tính chất dịch loãng, không có tổ chức đặc bên trong của nang xương.

Hình ảnh nang xương ở vùng xương hàm lại có bản chất là các tế bào men răng nên được gọi là nang men răng.

Ngoài ra, nang xương có thể do ký sinh trùng, gặp ở các vùng có yếu tố dịch tễ.



**Hình 3.92.** Nang xương nguyên phát.

*Nang xương: có gãy xương bệnh lý do nang xương và mảnh xương rơi vào trong nang.*

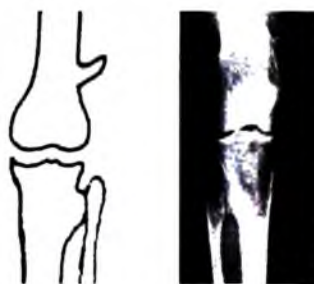
### **6.2.2. U xương sụn – osteochondrome (hay chồi xương—exostose)**

Là một u xương lành tính rất hay gặp.

Tuổi: thiếu niên.

Vị trí u: cổ xương dài.

**Đặc điểm tổn thương:** hình chồi xương vùng cổ xương có vỏ liên tục với vỏ xương lành và xương xốp bên trong liên tục với cấu trúc xương của cổ xương. Phần xương chồi ra ngoài cũng có thể có cấu trúc sụn tăng trưởng tạo hình một mẫu xương tách biệt khỏi chồi xương, trong trường hợp này, chồi xương có thể phát triển cùng với cơ thể cho đến hết tuổi trưởng thành, không còn sụn tăng trưởng nữa.



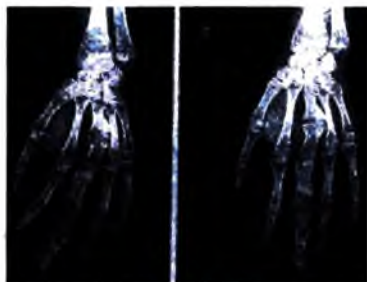
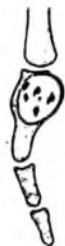**Hình 3.93.** Chồi xương (u xương sụn).

*Chồi ở vùng chuyển tiếp xương dài.  
Vỏ xương vùng chồi liên tục với vỏ thân xương.*



Chôi xương có tính chất lành tính, tuy nhiên có tỷ lệ rất nhỏ có thể có thoái triển trở thành sác côm sụn.

**6.2.3. U sụn** (u tế bào tạo sụn – chondrome, nếu u nằm trong ống tuỷ xương dài thì còn được gọi là u sụn nội xương – enchondrome)



**Hình 3.94.** U sụn (chondrome).

Gặp ở các xương nhỏ (nhất là bàn tay).

Hình khuyết xương, trong có các chấm vôi hoá.

Tuổi: thường được phát hiện ở tuổi 10–30.

Vị trí u: hay gặp ở các xương nhỏ bàn tay (40%–50% các trường hợp), ngoài ra có thể gặp ở các xương đùi, chày, cánh, cẳng tay.

Đặc điểm tổn thương: u sụn biểu hiện bằng hình khuyết xương trong có các chấm vôi hoá (hình ảnh các chấm vôi hoá là một đặc điểm khá đặc trưng của u sụn), bờ đều có thể nhiều cung, có dấu hiệu thoái vỏ.

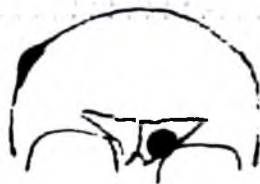Chẩn đoán phân biệt với lao xương nhỏ bàn tay (spina ventosa), có bờ không đều, nhiều gai xương nhỏ.

**6.2.4. U xương** (u tế bào tạo xương – ostéome)

Tuổi: gặp từ tuổi thiếu niên, do là u lành tính nên gặp cả ở người lớn.

Vị trí u: trong xoang, nhất là thành xoang trán, ngoài ra có thể thấy ở vỏ xương sọ, xương hàm.

Đặc điểm tổn thương: nốt đặc xương đồng nhất, bờ rõ nét (nhất là khi nằm trong xoang trán).



**Hình 3.95.** U tế bào tạo xương.

Hai vị trí hay gặp: xoang trán và vòm sọ biểu hiện bằng hình đặc xương bờ rõ.

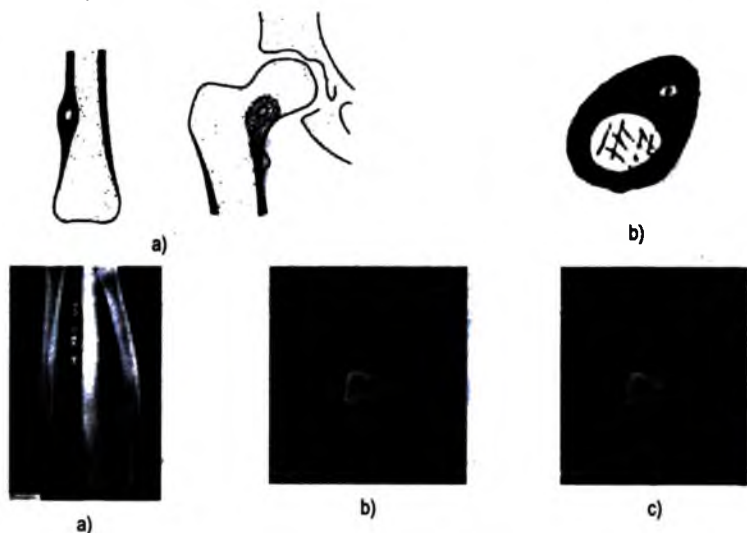
**6.2.5. U dạng xương** (ostéome ostéoide)

Tuổi: thiếu niên. Có đặc điểm lâm sàng đặc biệt: đau nhiều về đêm nhất là nửa đêm về sáng, giảm đau đặc hiệu bằng các thuốc thuộc nhóm aspirin.

Vị trí u: vỏ xương dài, hay gặp nhất là ở vùng cổ xương. Vị trí thường gặp thứ hai là cung sau đốt sống.

Đặc điểm tổn thương: hình dày vỏ xương khu trú không kèm phản ứng màng xương. Trong vùng dày vỏ xương đó có thể thấy được hình ảnh ổ khuyết xương nhỏ đường kính <10mm. Do mật độ vùng vỏ xương dày rất cao và ổ khuyết xương nhỏ nên hình ảnh ổ khuyết thường bị che lấp, chỉ có thể được bộc lộ tốt bằng chụp cắt lớp vi tính. Trên hình ảnh này, thường thấy rõ hình phi đại vỏ xương khu trú, đặc xương vây quanh một ổ khuyết nhỏ (<10mm) ở giữa có chấm vôi hoá.

U dạng xương có thể tiến triển tạo thành tổ chức xương bình thường và khi đó bệnh nhân hết các triệu chứng đau. Trường hợp điều trị nội khoa không có kết quả, biện pháp khoan giải phóng (mở thông) ổ khuyết xương đem lại kết quả giảm đau ngoạn mục.



**Hình 3.96.** U dạng xương (osteome osteoide).

a. Hình đặc vỏ xương khu trú, không thấy phản ứng màng xương. Hình khuyết trong vùng đặc xương có thể bị che lấp trên phim X quang thường quy bởi vùng xương đặc; b. Hình chụp cắt lớp vi tính cho phép bộc lộ rõ hình dày vỏ xương khu trú bao phủ một hình khuyết kích thước <10mm, trong có chấm vôi hoá; c. Khoan dưới hướng dẫn của chụp cắt lớp vi tính vào ổ u dạng xương để điều trị.

### **6.2.6. Nang phình mạch** (kyste anevrismal, Aneurysmal bone cyst)

Về mặt giải phẫu bệnh, trong nang phình mạch có các hồ máu bờ rõ, thành mỏng xen kẽ với tổ chức liên kết. Các hồ máu có dòng chảy rất chậm.

Có hai thể: nang phình mạch nguyên phát và nang phình mạch thứ phát (gặp sau chấn thương, u xương khác như u tế bào khổng lồ, u xơ không vôi hoá...).

Tuổi: gặp nhiều nhất ở thiếu niên.

Vị trí u: có hai vị trí gặp trong bệnh cảnh khác nhau.

– Nằm ở vùng xương xốp, phát triển chậm ra phía vỏ xương, có thể thấy ở thân đốt sống, cổ xương dài như xương đùi, chày...

– Nằm dưới màng xương, thường có liên quan tới tiền sử chấn thương.

Đặc điểm tổn thương: ổ khuyết xương, bờ rõ, có vách bên trong, có dấu hiệu thổi vỏ.

### 6.2.7. U xơ không vôi hoá (fibrome non-ossifiant)

Tuổi: thiếu niên, 70% u gặp ở lứa tuổi 10–20.

Không có triệu chứng lâm sàng nên thường được phát hiện tình cờ hoặc do chấn thương gây gãy xương bệnh lý.

Vị trí u: nằm lệch trục so với thân xương, trong vỏ của cổ xương dài. Dấu hiệu thể hiện tổn thương nằm trong vỏ xương là: ở tư thế chụp tiếp tuyến với tổn thương thấy góc tiếp xúc giữa tổn thương với vỏ xương là góc tù.

Đặc điểm tổn thương:

+ Ổ khuyết xương nằm trong vỏ xương có bờ rõ, có viền đặc xương, trong có thể có vách ngăn.

+ Có dấu hiệu thổi vỏ (vỏ xương mỏng, phồng ra ngoài).

+ Không có phản ứng màng xương.



a)



b)

**Hình 3.97.** Nang phình mạch (kyste anevrysmal).

a. Vỏ xương mỏng, bị thổi phồng.

b. Hình ảnh chụp cộng hưởng từ bộc lộ các hố máu với dòng chảy rất thấp, đôi khi thấy mức ngang trong các hố máu (do các thành phần hữu hình lắng đọng).



**Hình 3.98.** U xơ không vôi hoá (fibrome non-ossifiant).

Hình khuyết trong vỏ vùng chuyển tiếp xương dài.

### 6.2.8. U xơ sụn nhày (Fibrome chondromyxoide)

Tuổi: thanh – thiếu niên. Thường gặp nhất ở 20–30 tuổi.

Vị trí u: cổ và thân xương dài. Hiếm khi gặp ở các xương nhỏ của bàn tay, bàn chân và xương dẹt.

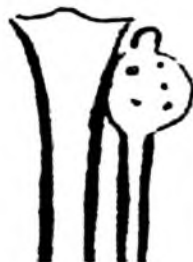Đặc điểm tổn thương:

– Hình khuyết xương có trục lớn nằm dọc thân xương, bờ rõ, nhiều cung, có viền đặc xương xung quanh.

– Vỏ xương mỏng, có dấu hiệu thối vỏ.

– Trong có các vách ngăn và các chấm vôi hoá (đặc điểm của thành phần sụn trong u).

– Không có phản ứng màng xương.



Hình 3.99. U xơ sụn nhày (fibrome chondromyxoide). Hình khuyết thối phồng vỏ, trong có các chấm vôi hoá.

### 6.2.9. U nguyên bào xương (Ostéoblastome)

Tuổi: ở người trẻ tuổi. 90% u gặp ở người 6–30 tuổi. Tuy là u lành tính, u nguyên bào xương có thể phát triển nhiều về thể tích và thoái triển thành ác tính.

Vị trí u: ở đốt sống (30–40%) trong đó vị trí điển hình là ở cung sau đốt sống. Ở xương dài 30%, ngoài ra còn có thể thấy tổn thương ở các xương nhỏ khác.

Đặc điểm tổn thương:

– Hình ổ khuyết xương đường kính >1,5cm, bờ rõ, có viền đặc xương xung quanh, có dấu hiệu thối vỏ (nếu kích thước ổ khuyết xương nhỏ, nhất là khi <10mm, u được xếp loại là u dạng xương – ostéome ostéoide).

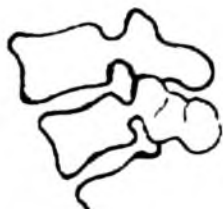– Vôi hoá nhanh sau điều trị tia xạ.

### 6.2.10. U nguyên bào sụn (Chondroblastome)

Tuổi: ở trẻ chưa liền sụn tiếp hợp.

Vị trí: hay gặp nhất ở chỏm xương đùi, cánh tay...

Đặc điểm tổn thương: hình khuyết xương có viền đặc xương xung quanh, bên trong có các nốt vôi hoá.



Hình 3.100. U nguyên bào xương.

(Osteoblastome) ổ khuyết nằm ở cung sau đốt sống, kích thước >10mm.



Hình 3.101. U nguyên bào sụn.

(Chondroblastome).

### 6.2.11. U tổ chức bào X (histiocytose X – còn được gọi là u tổ chức bào Langerhans)

Có ba thể:

- Bệnh Letterer Swie (rất hiếm, gặp ở trẻ sơ sinh và gây tử vong).
- Bệnh Hand Schuller Christian.
- U hạt tế bào ái toan (granulome eosinophile) – là thể hay có tổn thương ở xương nhất trong nhóm u tổ chức bào X:

U hạt tế bào ái toan.

Tuổi: thường gặp nhất ở thiếu nhi 5–10 tuổi.

Vị trí u: có thể một (50–75%) hoặc nhiều ổ tổn thương. Các vị trí hay gặp tổn thương là sọ, cột sống, đầu xương dài.

Đặc điểm tổn thương: hình khuyết bờ rõ, có răng cưa nhỏ, không có viền đặc xương xung quanh (tạo hình ảnh như vết đột sọ), trong giai đoạn phục hồi có thể thấy viền đặc xương.

- Ở vị trí xương sọ, có thể thấy một số hình đặc biệt: hình “lỗ trong lỗ” (ứng với hiện tượng tiêu xương ở hai bàn sọ với đường kính khác nhau đồng tâm), hình “cúc trong lỗ” (trong hốc tiêu xương có ổ xương phục hồi)...

- Ở cột sống: thường gặp ở đốt sống ngực, chiều cao của thân đốt sống giảm tạo hình đốt sống dẹt (vertebra plana).

### 6.2.12. U tế bào khổng lồ

Tuổi: gặp ở người trưởng thành (u gặp sau khi liên sụn tăng trưởng).

Vị trí u: ở chỏm xương dài, sát mặt khớp, vị trí hay gặp nhất là vùng gối, cổ tay, đầu trên xương cánh tay.

**Đặc điểm tổn thương:**

- Ổ khuyết xương có vách ngăn mỏng tạo hình “bọt xà phòng”.
- Vỏ xương mỏng, phồng ra (dấu hiệu thổi vỏ).
- Không có viền đặc xương xung quanh, không có phản ứng màng xương.

Khi có triệu chứng đau tự phát kèm các dấu hiệu sưng phần mềm, vỏ xương bị phá vỡ không do chấn thương, có thể u đã thoái triển trở thành ác tính trên giải phẫu bệnh.

### 6.3. Một số u xương ác tính

U xương ác tính nguyên phát: xương là một tổ chức liên kết, vì vậy các u nguyên phát của xương có tên gọi sarcom (sarcome). Tùy theo loại tế bào nguyên phát của u, có các loại u thường gặp:

#### 6.3.1. Sac côm xương

Tuổi: thiếu niên hoặc trẻ tuổi. ở các nước châu Âu, sac côm xương còn gặp ở nhóm người nhiều tuổi, thường trên cơ địa bệnh Paget.

Vị trí u: điển hình ở cổ xương dài.

**Đặc điểm tổn thương:**

Có thể có dạng đặc xương, tiêu xương hoặc hỗn hợp. Trong các dạng này đều có một số đặc điểm chung:

- Bờ không đều, nhám nhở.
- Không có ranh giới rõ với vùng xương lành.
- Phá vỡ vỏ, xâm lấn vào phần mềm.
- Bong màng xương (tạo góc Codmann).

#### 6.3.2. Sác côm sụn

Tuổi: gặp ở người trung niên, trên 40 tuổi.

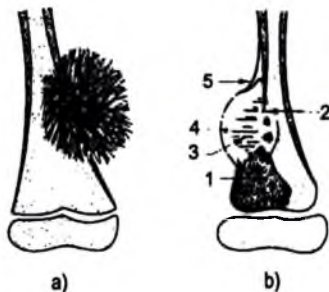
Vị trí u: có hai thể:

- U sác côm sụn nguyên phát: u nằm



**Hình 3.102.** U tế bào khổng lồ.

Hình khuyết ở chỏm xương dài người trưởng thành, có thể có vách ngăn, vỏ xương mỏng, bị thổi phồng.

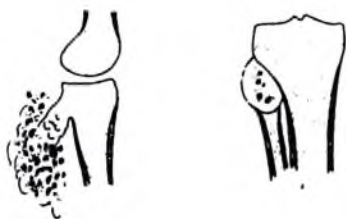


**Hình 3.103.** Sác côm xương.

1. Vùng đặc xương.
2. Mối liên tục vỏ xương = phá vỡ vỏ xương.
- 3-4. Thờ xương vuông góc thân xương, xâm lấn phần mềm.
5. Góc Codmann.
  - a. Thể tiêu xương
  - b. Thể đặc xương

trong cổ xương dài, có thể có u sụn nội xương thoái triển.

– U sac côm sụn thứ phát: xuất phát trên cơ sở chổi xương thoái hoá, u phát triển ngoài thân xương.



Hình 3.104. Sac côm sụn.



Hình 3.105. Sac côm Ewing.

**Đặc điểm tổn thương:**

+ U sac côm sụn nguyên phát: hình ổ khuyết xương ở cổ xương dài, ở giai đoạn sớm có thể còn thấy bờ rõ nét với viền đặc xương mỏng xung quanh không liên tục. Ở giai đoạn muộn hơn: hình phá vỡ vỏ, bờ nhám nhỏ, không có viền đặc xương xung quanh, xâm lấn vào phần mềm. Mật độ khối u không đều, có các chấm vôi hoá nằm rải rác trong vùng tiêu xương.

+ U sac côm sụn thứ phát: hình khối lớn xâm lấn vào phần mềm ứng với vị trí chổi xương, mật độ không đều, có các chấm vôi hoá, bờ tiếp giáp với xương nhám nhỏ. Trên lâm sàng, bệnh nhân có biểu hiện sưng nhanh, đau.

### 6.3.3. Sac côm Ewing

Tuổi: thiếu niên.

Vị trí tổn thương: ở thân xương dài (60% – thường gặp ở trẻ nhỏ), ở các xương dẹt (gặp ở trẻ lớn hơn).

Trên lâm sàng có các triệu chứng: sưng đau vùng chi có u, các triệu chứng toàn thân khác như sốt, thiếu máu.

**Đặc điểm tổn thương:**

+ Dày vỏ xương, kèm hình nhiều lớp phản ứng màng xương tạo hình vỏ hành, ở vùng tiếp xúc với xương lành có hình ảnh bong màng xương (dấu hiệu Codmann).

+ Có các ổ tiêu xương ở các giai đoạn muộn.

+ Xâm lấn vào phần mềm bởi các thớ xương nhỏ mọc vuông góc với thân xương, bề mặt không đều.

### 6.3. 4. U xương ác tính thứ phát

#### a) Di căn xương

Tuổi: gặp ở nhiều tuổi. Các u nguyên phát hay có di căn xương: ung thư tuyến tiền liệt, ung thư phổi, đường tiêu hoá, vú...

Vị trí: ở vùng xương giàu mạch máu: cột sống, xương chậu, xương dài...

Đặc điểm tổn thương: có các dạng tiêu xương, đặc xương và hỗn hợp, đều có một số đặc điểm chung của khối u ác tính:

+ Không rõ bờ.

+ Không có viền đặc xương xung quanh, ranh giới giữa u – vùng xương lành không rõ.

Trong thể đặc xương do ung thư tuyến tiền liệt, có thể có hình ảnh đốt sống ngà (hình đặc toàn bộ thân đốt sống).



Hình 3.106. Di căn xương: 1. Ổ khuyết xương bờ mờ; 2. Gãy xương bệnh lý; 3. Tiêu xương; 4. Mật lỗ liên hợp xương cùng; 5. Cột mòm ngang; 6. Hình "chột mắt" do tiêu ổ sống.

#### b) Biểu hiện xương trong một số bệnh khác

– U tương bào (Bệnh Kahler).

Là bệnh lý u ác tính có tổn thương ở xương hay gặp nhất ở người trưởng thành. Về giải phẫu bệnh, có hai thể tập trung tế bào u:

+ Các tương bào nằm lan toả, xen kẽ với các tế bào tạo máu khác của tuỷ xương.

+ Các tương bào nằm tập trung thành các nốt.

Tuổi: gặp ở người nhiều tuổi, 98% bệnh nhân ở tuổi trên 40.



Vị trí tổn thương: ở các xương theo trục cơ thể: xương cột sống, xương chậu, xương sọ...

Đặc điểm tổn thương:

– Hình loãng xương lan toả.  
– Có các ổ khuyết xương bờ rõ, không có viền đặc xương xung quanh. Mật độ vùng tiêu xương đồng đều. Ở vùng xương cùng cụt, có thể thấy hình tiêu xương rộng.

– Có thể có các khối phần mềm nằm cạnh các vùng xương bị tiêu.

– Khi đáp ứng tốt với điều trị (hoá chất, xạ trị...), các vùng tiêu xương trở thành vùng đặc xương. Hình ảnh đặc xương có dạng lan toả và khu trú.

Các hình ảnh trên chỉ có ý nghĩa gợi ý. Chẩn đoán xác định phải nhờ vào các xét nghiệm sinh hoá (proteine niệu), và chọc dò tuỷ xương.

Chẩn đoán phân biệt:

Thể tiêu xương, phân biệt với:

- Cường cận giáp.
- U di căn...

Thể đặc xương cần phân biệt với:

- Đảo đặc xương lan toả (Osteopoikilosis = otéopoecilie)
- U lym phôm...
- U Lym phôm (Lymphome)

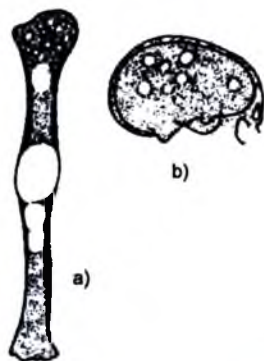
Về mặt giải phẫu bệnh, u lymphome ở xương có thể nguyên phát (còn được gọi là sác cơm thể bào lưới), hoặc thứ phát (trong bệnh cảnh của lymphome toàn thân).

Tuổi: ở người nhiều tuổi, thường gặp nhất ở nhóm 40–60 tuổi.

Vị trí tổn thương: nằm lan toả ở các xương theo trục cơ thể, nhất là cột sống, xương chậu...

Đặc điểm tổn thương:

- Nhiều ổ tổn thương.
- Hình thái tổn thương đa dạng: hay gặp nhất là hình nhiều ổ đặc xương, Hình ổ giảm mật độ, bờ xương mờ ít gặp hơn.



Hình 3.107. Đa u tương bào (Kahler).

- a. Nhiều ổ khuyết xương rải rác, bờ rõ, không có viền đặc xương;  
b. Loãng xương lan toả.

Các hình ảnh ổ tổn thương trong xương của bệnh lymphome được bộc lộ rõ hơn bằng chụp cộng hưởng từ.

– Bệnh bạch cầu cấp.

Có thể có biểu hiện ở xương trong 50%–90% các trường hợp.

Hình ảnh tổn thương:

– Hình loãng xương lan toả.

– Dải tiêu xương nằm ngang vùng cổ xương, ở giai đoạn phục hồi sau điều trị, các dải này trở thành đặc xương.

– Ổ khuyết xương nhỏ rải rác vùng vỏ xương.

– Phản ứng màng xương khu trú, ứng với đám thâm nhiễm tế bào bạch cầu non ở vùng dưới màng xương.

Nhìn chung, các u xương ác tính có bờ tổn thương mờ, nhám nhò, không rõ, không có viền đặc xương; gây phá vỡ vỏ xương và xâm lấn phần mềm, bong màng xương... trong khi các u xương lành tính có bờ rõ, có viền đặc xương mỏng, không phá vỡ vỏ xương (mà thường có dấu hiệu thối vỏ), không bong màng xương, không xâm lấn phần mềm, tiến triển chậm...

## 7. CHẨN ĐOÁN X QUANG VIÊM KHỚP DO THẤP

### 7.1. Viêm khớp dạng thấp

Là bệnh lý viêm khớp mạn tính thường gặp gây ảnh hưởng lớn tới khả năng lao động của người bệnh và là một vấn đề xã hội lớn.

Hình ảnh X quang trong bệnh lý viêm khớp dạng thấp đến muộn hơn các triệu chứng lâm sàng. Các tổn thương thấy được trên phim X quang thể hiện các cấu trúc của khớp đã bị phá huỷ nhiều.

Vị trí tổn thương thấy được trên phim X quang: thường là các khớp nhỏ vùng cổ, bàn tay.

Hình ảnh tổn thương:

– Loãng xương vùng cạnh khớp, nhất là vùng cổ–bàn tay.

– Hẹp khe khớp ở các khớp nhỏ (khớp cổ tay, khớp bàn–ngón, khớp ngón gần).

– Ổ khuyết xương dưới sụn và khuyết ở bờ khớp.

– Phi đại phần mềm và bao hoạt dịch tạo bóng mờ hình thoi ở các khớp ngón tay.

– Ở giai đoạn nặng hơn, có thể thấy hình ảnh biến dạng nặng nề của các khớp bàn–ngón và khớp ngón gần tạo hình ảnh bàn tay gió thổi, ngón tay lưng lạc đà.

Các triệu chứng lâm sàng có ý nghĩa quan trọng trong việc chẩn đoán viêm khớp dạng thấp. Hình ảnh X quang điển hình là 1 trong 7 tiêu chuẩn chẩn đoán viêm khớp dạng thấp theo tiêu chuẩn của hội Thấp khớp Mỹ 1987.

## 7.2. Viêm cột sống dính khớp (ankylosing spondylitis, Bechterew)

Là bệnh lý mạn tính thường gặp trong nhóm bệnh viêm khớp do thấp.

Tuổi: thanh niên, chủ yếu gặp ở nam giới. Yếu tố kháng nguyên phù hợp tổ chức HLA B27 được coi là một yếu tố cơ địa quan trọng trong bệnh lý này.

Vị trí: tổn thương các khớp lớn: khớp háng, khớp gối, khớp cùng-chậu, cột sống.

Hình ảnh X quang:

– Viêm khớp cùng chậu hai bên: theo hình ảnh tổn thương, có 4 giai đoạn:

+ Giai đoạn I: khớp hẹp, diện khớp mờ.

+ Giai đoạn II: khe khớp cùng chậu hẹp, bờ khớp nhám nhỗ.

+ Giai đoạn III: khe khớp hẹp nhiều, có chỗ dính.

+ Giai đoạn IV: khe khớp bị dính hoàn toàn, không còn thấy khe khớp cùng chậu.

– Viêm khớp háng: khe khớp hẹp đồng đều.

Ở giai đoạn dính khớp, có các dải xơ và sau đó là vôi hoá nối liền các cấu trúc ở hai bờ khớp.

– Hình ảnh cột sống:

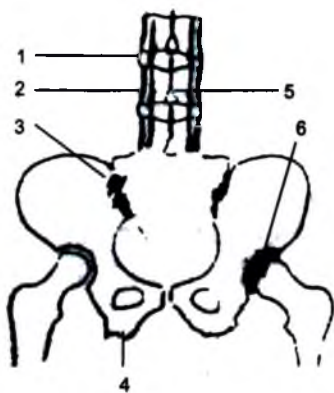
+ Bờ trước thân đốt sống phẳng (bình thường cong lõm nhẹ về phía trước), các góc ở bờ trước thân đốt sống trở nên vuông.

+ Hình cầu xương nối hai bờ thân đốt sống.

+ Hình viêm các khớp liên mỏm (thấy rõ trên phim nghiêng hoặc chụp cắt lớp vi tính).

+ Vôi hoá dây chằng liên gai kèm hình dính khớp liên mỏm tạo hình ảnh các dải đặc xương chạy song song (hình ảnh đường ray).

+ Hình viêm ở các vị trí bám gân: tạo hình ảnh bờ xương không đều tại các vị trí như ụ gối, bờ sau xương gót.



Hình 3.108. Viêm cột sống dính khớp.

1. Cấu xương.

2. Hình đường ray do dính và vôi hoá các khớp liên mỏm.

3. Viêm khớp cùng chậu.

4. Hình viêm điểm bám gân.

5. Vôi hoá dây chằng liên gai.

6. Dính khớp háng.

## 8. CHẨN ĐOÁN X QUANG MỘT SỐ BỆNH LÝ KHÁC

Các bệnh lý thiếu dưỡng do thiếu máu xương: theo độ tuổi, được chia thành 2 nhóm: trẻ em (hư điểm cốt hoá) và người trưởng thành (hoại tử xương vô khuẩn).

– Trẻ em (còn sụn tăng trưởng): các tổn thương thiếu máu xương trong giai đoạn này xảy ra ở điểm cốt hoá nên còn được gọi là nhóm bệnh hư điểm cốt hoá (ostéochondrose). Tùy theo vị trí tổn thương, có các bệnh:

+ Bệnh gù đau thiếu niên (bệnh Scheuermann).

+ Bệnh đẹt thân đốt sống (bệnh Calve – Kummel – Verneuil)

+ Bệnh đẹt chỏm xương đùi Legg – Perthes – Calve.

+ Bệnh Osgood – Schlatter (hoại tử điểm cốt hoá lõi củ trước xương chày).

– Ở người trưởng thành: các bệnh lý thiếu máu ở xương thường được gọi là “hoại tử vô khuẩn”. Tuy ở trẻ em cũng có hiện tượng hoại tử vô khuẩn các điểm cốt hoá nhưng thuật ngữ hoại tử vô khuẩn (nécrose aseptique) được dùng ở người trưởng thành. Một số thể bệnh này ở người trưởng thành:

+ Hoại tử vô khuẩn chỏm xương đùi.

+ Viêm xương sụn bóc tách (ostéochondrite dissecante).

+ Hoại tử vô khuẩn xương nguyệt cổ tay (bệnh Kienbock).

+ Nhồi máu xương.

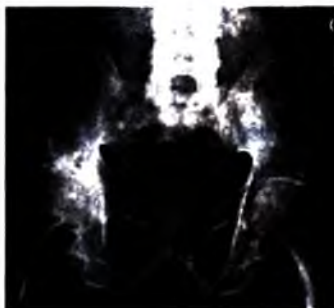
**Một số bệnh thường gặp:**

### 8.1. Hoại tử vô khuẩn chỏm xương đùi

Tuổi: gặp ở người trưởng thành trung niên, nhóm tuổi thường gặp 20–50 tuổi. Có thể thấy yếu tố cơ địa: nghiện rượu, béo phì...

Nếu có tổn thương hoại tử vô khuẩn ở một bên thì trong 70% sẽ xuất hiện hoại tử bên đối diện. Ban đầu bệnh nhân có triệu chứng đau khớp háng không kèm các biểu hiện nhiễm khuẩn.

Hình ảnh tổn thương trên phim X quang thường quy chỉ quan sát thấy sau khi có hiện tượng thiếu máu và đau vài tháng:



**Hình 3.109.** Viêm cột sống dính khớp.

*Cột sống có hình đường ray do dinh và với hoá các khớp liên mỗm; Khớp cùng chậu hai bên viêm, dính; Có hình viêm điểm bám gân vùng ụ ngồi hai bên; Dinh khớp háng phải.*

Theo mức độ tổn thương của hoại tử vô khuẩn chỏm xương đùi trên hình ảnh X quang, các giai đoạn được phân thành (bảng phân loại của Arlet – Ficat):

*Giai đoạn 0:* hình ảnh X quang thường quy bình thường (chẩn đoán dựa vào hình ảnh tổn thương trên chụp cộng hưởng từ).

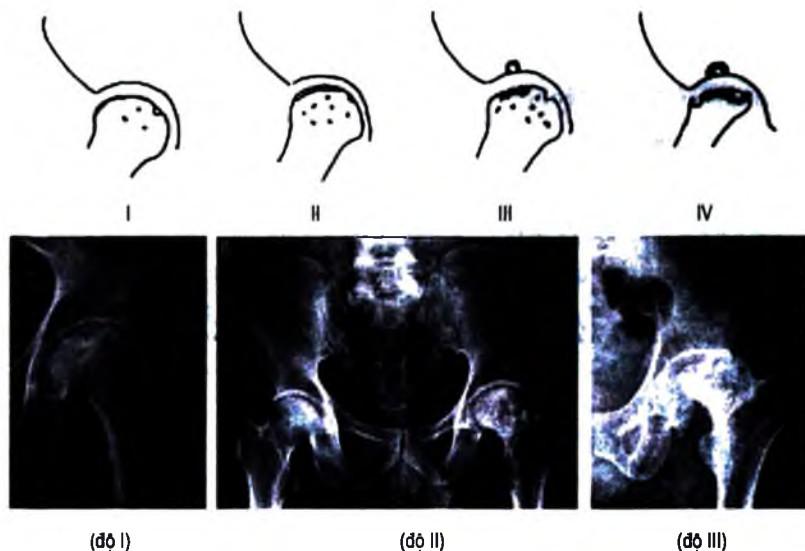
*Giai đoạn I:* thay đổi cấu trúc các bề xương, loãng xương khu trú vùng chỏm xương đùi.

*Giai đoạn II:* có các đốm đặc xương kèm loãng xương xung quanh gây đảo lộn rõ cấu trúc xương vùng chỏm.

*Giai đoạn III:* biến dạng chỏm xương đùi, ban đầu có hình gậy xương dưới sụn khớp tạo hình ảnh vỏ trứng, nặng hơn thì thấy chỏm xương đùi biến dạng.

*Giai đoạn IV:* chỏm xương đùi biến dạng rõ, có hình ảnh tổn thương cấu trúc xương vùng ổ cối.

*Giai đoạn V:* hư khớp thứ phát do chỏm xương đùi bị biến dạng và tổn thương ổ cối.



Hình 3.110. Hoại tử chỏm xương đùi vô khuẩn.

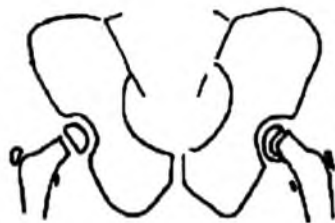## 8.2. Dẹt chỏm xương đùi (Legg – Perthes – Calve)

Tuổi: gặp ở trẻ nhỏ, thường tổn thương một bên. Có triệu chứng đau khớp háng, hạn chế vận động chủ động không kèm hội chứng nhiễm khuẩn.

Hình ảnh tổn thương: so với bên đối diện, chỏm xương đùi bên bệnh lý có mật độ cản quang giảm, kích thước nhỏ hơn, hình dạng thay đổi (dẹt đi), biến đổi cấu trúc (có các đốm nhỏ tăng mật độ nằm trong vùng loãng xương của chỏm).



a)



b)

Hình 3.111. a. Bệnh Legg Perthes Calve - Dẹt chỏm xương đùi.

b. Bệnh trượt chỏm xương đùi

Chẩn đoán phân biệt với trượt chỏm xương đùi (épiphysiolyse): cấu trúc chỏm xương đùi bình thường, có dấu hiệu trượt chỏm ra sau, xương dưới (thấy được trên phim chụp khớp háng thẳng và nghiêng).

### 8.3. Loãng xương (ostéoporose)

Là tình trạng giảm mật độ Ca trong một đơn vị thể tích xương. Loãng xương là tình trạng bệnh lý rất phổ biến, có thể gây các hậu quả nặng nề cho cá nhân và xã hội.

Tuổi: gặp nhiều nhất ở phụ nữ sau mãn kinh, ngoài ra có thể gặp ở người trẻ tuổi hoặc thứ phát do bệnh lý thận, cận giáp, bất động, phản xạ...

Có rất nhiều phương pháp đánh giá mức độ loãng xương (điều đó cũng đồng nghĩa là không có phương pháp nào hoàn hảo):

- Phương pháp hấp thụ photon đơn (single photon absorptionmetry).
- Phương pháp hấp thụ photon kép (double photon absorptionmetry).
- Đo mật độ khoáng bằng chụp cắt lớp vi tính.
- Phương pháp hấp thụ tia X đơn, kép.
- Hình ảnh X quang thường quy: có thể thấy hình ảnh loãng xương khi xương mất 30% tỷ trọng.

- + Vỏ xương mỏng.
- + Thớ xương thưa, mảnh.
- + Mật độ xương giảm.

Chẩn đoán phân biệt với nhuyễn xương (ostéomalacie) là hậu quả của rối loạn chuyển hoá do thiếu hoặc không đáp ứng với vitamin D dẫn tới thừa chất đệm của

cấu trúc xương nhưng không lắng đọng được Ca, xương phì đại, loãng vôi và yếu về cấu trúc.

#### 8.4. Còi xương

Là tình trạng bệnh lý gặp ở trẻ nhỏ, do thiếu vitamin D.

Về giải phẫu bệnh: ở sụn tăng trưởng, lớp chuẩn bị cho vôi hoá tạo xương không được hình thành, sụn phát triển tăng thể tích. Quá trình vôi hoá ở thân xương cũng bị cản trở, tổ chức liên kết tạo xương phát triển, dày màng xương.

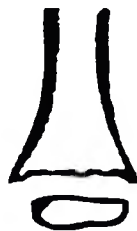Hình ảnh tổn thương:

Phình cổ xương. Bờ xương sát sụn tăng trưởng nham nhô.

Điểm cốt hoá chỏm xương chậm xuất hiện, biến đổi hình dạng (dẹt) và có mật độ giảm. Khoảng cách từ đầu xương tới điểm cốt hoá tăng.

Mật độ xương giảm, biến dạng xương. Các biến dạng xương xuất hiện ở các vị trí đặc trưng tùy theo thời điểm xuất hiện của bệnh còi xương ở giai đoạn phát triển của trẻ: xuất hiện sớm gây biến dạng xương sọ, cong tay ở giai đoạn tập bò, cong chân ở giai đoạn tập đi...

Có thể có phản ứng màng xương.



Hình 3.112. Còi xương.

*Đầu xương sát sụn tăng trưởng bè rộng, nham nhô.*

*Điểm cốt hoá dẹt, nhỏ so với lứa tuổi.*

### TỰ LƯỢNG GIÁ

1. Nêu các dấu hiệu tổn thương cơ bản của xương trên hình X quang và ý nghĩa chẩn đoán của các dấu hiệu đó.
2. Nêu các dấu hiệu tổn thương cơ bản của khớp trên hình X quang và ý nghĩa chẩn đoán của các dấu hiệu đó.
3. Chẩn đoán hình ảnh viêm xương tuỷ cấp.
4. Chẩn đoán hình ảnh viêm đĩa đệm cột sống do lao, lao khớp háng.
5. Chẩn đoán hình ảnh gãy xương chi trên, chi dưới, cột sống.
6. Chẩn đoán hình ảnh một số u xương lành tính (u sụn, chồi xương, nang xương, u dạng xương).
7. Chẩn đoán hình ảnh một số u xương ác tính (sac côm xương, sac côm sụn, sac côm Ewing, di căn xương). Nêu các đặc điểm phân biệt u xương lành tính với u xương ác tính.
8. Chẩn đoán hình ảnh một số bệnh loạn dưỡng xương: hoại tử chỏm xương đùi vô khuẩn, dẹt chỏm xương đùi.

## Chương 4

# CHẨN ĐOÁN HÌNH ẢNH BỘ MÁY HÔ HẤP VÀ LỒNG NGỰC

## CÁC PHƯƠNG PHÁP THĂM KHÁM VÀ GIẢI PHẪU X QUANG LỒNG NGỰC

### MỤC TIÊU

1. Trình bày được các phương pháp thăm khám lồng ngực, nêu được ưu và nhược điểm của từng phương pháp.
2. Mô tả được thế nào là một phim lồng ngực quy ước đạt tiêu chuẩn kỹ thuật.
3. Mô tả được giải phẫu X quang của thành ngực, màng phổi, nhu mô phổi và trung thất.
4. Trình bày được các dấu hiệu tổn thương chính của lồng ngực.

## 1. KỸ THUẬT THĂM KHÁM

### 1.1. Các phương pháp X quang quy ước

#### 1.1.1. Chiếu X quang

Ưu điểm: thăm khám phổi ở trạng thái động nhằm đánh giá sự thay đổi của tổn thương theo nhịp thở và nhịp đập của tim. Đây là phương pháp thăm khám đơn giản, dễ sử dụng, có kết quả nhanh chóng, giá thành rẻ.

Nhược điểm: độ nhiễu xạ cao (gấp 100 – 150 lần/phim), kết quả không khách quan, độ nhạy và độ chính xác của các dấu hiệu kém, vì vậy không còn là phương pháp sử dụng một cách hệ thống để phát hiện bệnh lý lồng ngực.

Chiếu qua tầng sáng truyền hình đã hạn chế được một phần nhược điểm trên.

#### 1.1.2. Chụp ngực thẳng: bệnh nhân đứng, hít vào sâu, tia X đi từ sau ra trước:

– Chụp với điện thế thấp: tiêu chuẩn là thấy được ba đốt sống ngực đầu tiên trên phim. Kiểu chụp này cho hình ảnh có độ tương phản cao giữa phổi (đen trên phim) và các cấu trúc khác (trắng) do vậy phần lớn nhu mô phổi bị che lấp, nhiều chi tiết của trung thất không được bộc lộ trên phim.



– Chụp với điện thế cao: tiêu chuẩn là thấy được hình toàn bộ cột sống ngực với các cấu trúc của trung thất, đồng thời thấy được lưới mạch máu phổi tới các nhánh ở cách thành ngực 1,5 cm, hình ảnh có độ tương phản kém nhưng cho phép quan sát được nhiều các cấu trúc của phổi (phần sau tim, sau xương, đáy phổi lấp sau cơ hoành) và đặc biệt là của trung thất (động mạch chủ ngực, các đường trung thất, phế quản gốc...).

### **1.1.3. Chụp ngực nghiêng**

Trước đây thường được chỉ định khi thấy tổn thương nghi ngờ trên phim chụp thẳng, tổn thương bên nào thì chụp nghiêng bên đó để hình ảnh tổn thương nét và ít bị phóng đại hơn. Ngày nay, người ta chụp nghiêng bên trái để bóng tim không bị phóng đại, quan sát được nhiều trường phổi hơn.

### **1.1.4. Chụp chếch**

Đôi khi cần thiết để bộc lộ rõ tổn thương, tách khỏi các tổ chức lân cận, thường chếch khoảng 15 độ khi nghiên cứu lưới phổi trung thất.

### **1.1.5. Chụp khi thở ra**

Cho phép đánh giá mức độ di động của cơ hoành, phát hiện các trường hợp tràn khí màng phổi ít, đánh giá giãn phế nang, rối loạn thông khí.

### **1.1.6. Chụp ngực thẳng ở tư thế bệnh nhân nằm nghiêng (tia X đi ngang)**

Để đánh giá sự di chuyển của các hình ảnh, đặc biệt là để phân biệt tràn dịch tự do hay khu trú.

### **1.1.7. Chụp đỉnh phổi**

Nhằm đẩy bóng của xương đòn lên cao. Tư thế này không chỉ được dùng trong bộc lộ tổn thương của đỉnh phổi mà còn của thùy giữa và chân rãnh liên thùy lớn.

### **1.1.8. Chụp thực quản cản quang**

Cần thiết khi nghi có tổn thương của trung thất giữa, rò thực quản – khí quản.

### **1.1.9. Chụp cắt lớp cổ điển**

Dựa trên nguyên tắc di chuyển bóng phát tia X và phim trong khi bệnh nhân được giữ nguyên. Kiểu chụp này cho chất lượng hình ảnh kém, ít thông tin nên không còn được sử dụng nữa.

## **1.2. Chụp cắt lớp vi tính**

Cho hình ảnh theo lớp cắt, có độ tương phản cao, cho phép phân biệt rõ ràng các cấu trúc khác nhau của lồng ngực: xương, phổi, cơ, các thành phần của trung thất... Với các lớp cắt mỏng (1mm), nó cho phép nghiên cứu các cấu trúc rất nhỏ

của phổi. Thế hệ các máy chụp cắt lớp vi tính xoắn ốc, độ phân giải cao, có thời gian chụp nhanh cho phép nghiên cứu bệnh lý mạch máu như tắc, phình mạch...

### 1.3. Siêu âm

Cho phép quan sát các tổn thương của thành ngực, màng phổi, trung thất và các tổn thương của phổi nằm sát thành ngực. Siêu âm thường được chỉ định đối với những tổn thương phần mềm thành ngực, tràn dịch màng phổi, các tổn thương của màng phổi và u phổi sát thành ngực.

### 1.4. Chụp mạch: có hai hệ thống động mạch phổi:

Để chụp động mạch phổi, phải đi qua đường tĩnh mạch, luồn ống thông chụp mạch qua nhĩ phải, thất phải lên động mạch phổi và bơm thuốc cản quang.

Chụp động mạch phế quản thì đi theo đường động mạch (đường vào từ động mạch đùi).

Hiện nay, chụp mạch máu với mục đích chẩn đoán thường ít được chỉ định mà chủ yếu là chụp mạch kết hợp điều trị.

### 1.5. Ghi hình đồng vị phóng xạ: có hai phương pháp thăm dò.

– Dùng thuốc qua đường hô hấp: được tiến hành với khí Xê nông 133, ghi hình phân bố khí ở nhịp hít vào đầu tiên, các lần ghi hình sau giúp đánh giá mức độ thông khí.

– Dùng thuốc qua đường mạch máu: (dùng đồng vị Tc 99m) Cho phép đánh giá sự phân bố máu ở phổi. Đồng vị Xê nông 133 cũng có thể tiêm được vào mạch máu với một máy đặc biệt cho phép nghiên cứu thông khí và tưới máu.

### 1.6. Chụp cộng hưởng từ

Chỉ định của phương pháp hình ảnh này còn hạn chế đối với các tổn thương nhu mô phổi. Ngược lại, cộng hưởng từ cho phép đánh giá rất tốt các thành phần trung thất, đặc biệt là tim và các mạch máu.

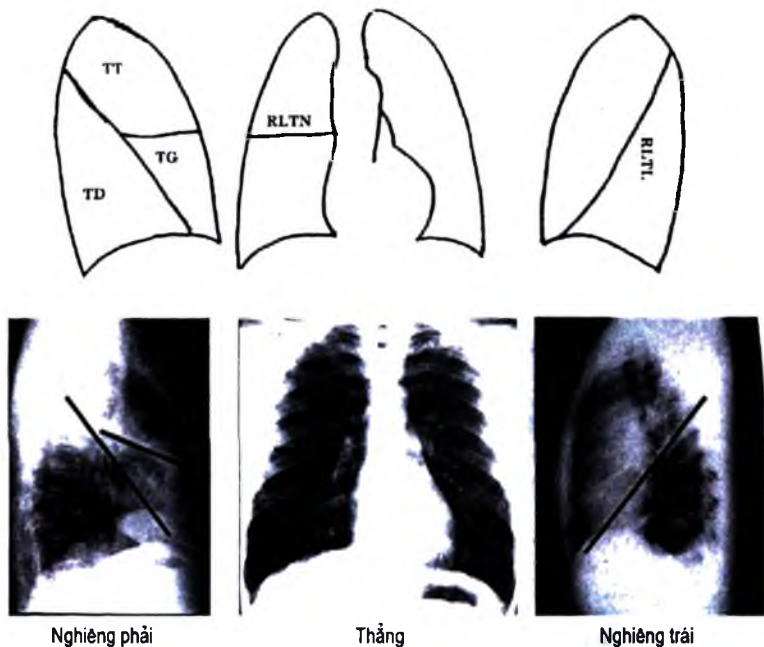
## 2. HÌNH ẢNH LỒNG NGỰC BÌNH THƯỜNG

### 2.1. Khí quản và phế quản gốc

Khí quản nằm thẳng chính giữa lồng ngực, có thể hơi lệch sang phải và có dấu ấn của quai động mạch chủ ở bờ bên trái. Ngang mức đốt sống lưng thứ 5, khí quản phân chia thành hai phế quản gốc, góc giữa hai phế quản gốc  $45^{\circ}$  –  $75^{\circ}$ , phế quản gốc phải dốc và to hơn bên trái.

Trên phim nghiêng, hình khí quản trông rất rõ, chéch xuống dưới và ra sau. Phế quản gốc phải đi tiếp theo trục của khí quản, còn phế quản gốc trái đi ngang nên có khi chỉ biểu hiện bằng một hình tròn hoặc hình thoi.

## 2.2. Các rãnh liên thùy và sự phân chia các thùy phổi



**Hình 4.113.** Hình chiếu các thùy và rãnh liên thùy.

RLTN: Rãnh liên thùy nhỏ; RLTL: Rãnh liên thùy lớn;

TT- Thùy trên; TG - Thùy giữa; TD- Thùy dưới.

Lá tạng màng phổi có các rãnh lấn sâu vào nhu mô tới sát rốn phổi tạo thành các rãnh liên thùy chia phổi thành các thùy. Phổi phải có hai rãnh liên thùy: rãnh liên thùy lớn và rãnh liên thùy nhỏ chia phổi thành 3 thùy: thùy trên, thùy giữa, và thùy dưới. Phổi trái chỉ có một rãnh liên thùy chia phổi thành hai thùy: thùy trên và thùy dưới. Đôi khi có các rãnh liên thùy phụ: rãnh quai tĩnh mạch đơn, rãnh liên thùy đáy trong và rãnh liên thùy phân cách phân thùy VI với các phân thùy còn lại của thùy dưới. Ở trạng thái bình thường, chỉ có thể nhìn thấy các rãnh liên thùy trên phim lồng ngực khi tia X đi song song với các rãnh liên thùy.

Cấu trúc của cây phế quản quyết định sự phân chia phổi thành các phân thùy. Phổi phải được phân chia thành 10 phân thùy:

+ Thùy trên có 3 phân thùy:

- Phân thùy đỉnh 1.
- Phân thùy sau 2.
- Phân thùy trước 3.

+ Thùy giữa có 2 phân thùy:

- Phân thùy sau ngoài 4.
- Phân thùy trước trong 5.

+ Thùy dưới có 5 phân thùy:

- Phân thùy đỉnh (còn được gọi là phân thùy Nelson) 6.
- Phân thùy cạnh tim 7.
- Phân thùy nền trước 8.
- Phân thùy nền bên 9.
- Phân thùy nền sau 10.

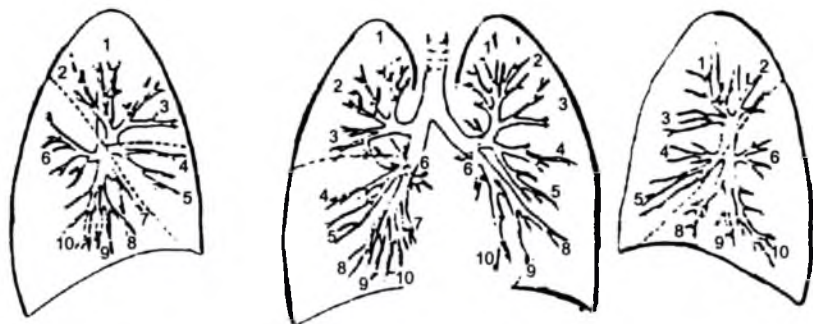
Phổi trái được phân chia thành 9 phân thùy:


+ Thùy trên: có ba phân thùy ở đỉnh cùng tên như bên phải và hai phân thùy của thùy lưỡi: tương đương với thùy giữa phổi phải.

- Phân thùy lưỡi trên 4.
- Phân thùy lưỡi dưới 5.

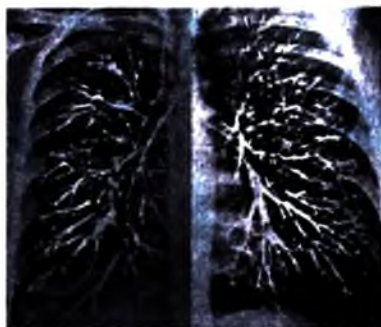
+ Thùy dưới: không có phân thùy cạnh tim, gồm

- Phân thùy đỉnh 6.
- Phân thùy nền trước 8.
- Phân thùy nền bên 9.
- Phân thùy nền sau 10.





Nhìn nghiêng phổi phải

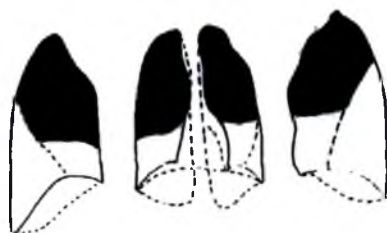


Thẳng

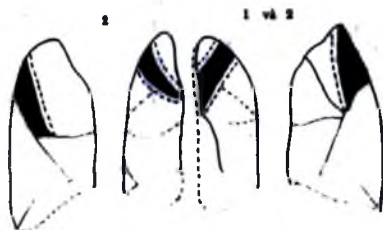


Nhìn nghiêng phổi trái.

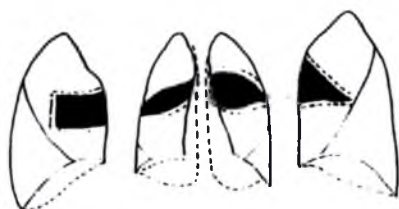**Hình 4.114.** Sơ đồ cây phế quản.



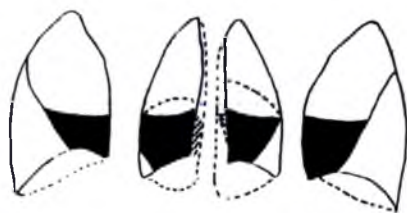
**Thùy trên**



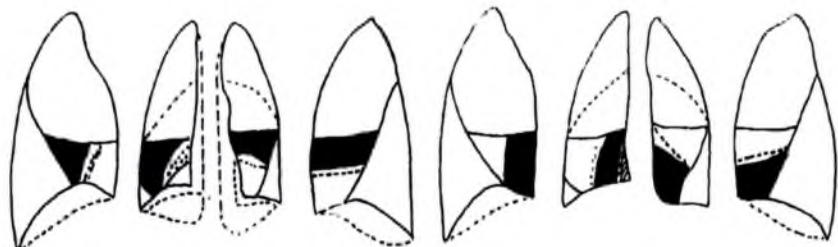
**Phân thùy đỉnh và sau**



**Phân thùy trước**

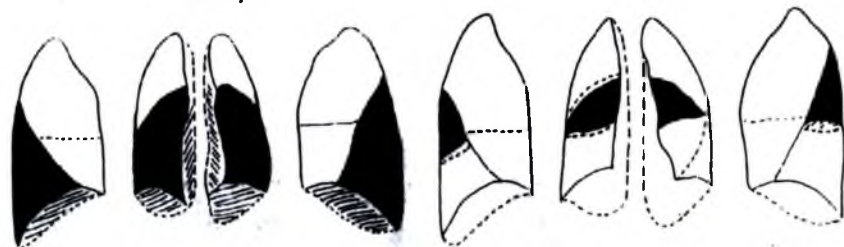


**Thùy giữa**



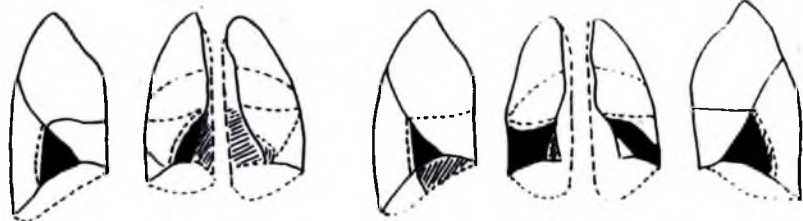
Phân thùy 4

Phân thùy 5



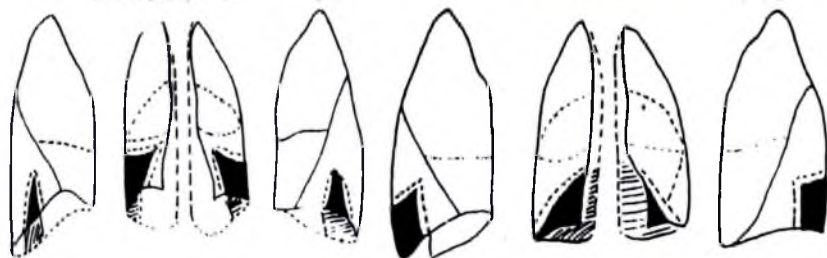
Thùy dưới

Phân thùy 6



Phân thùy cạnh tim

Phân thùy trước nền

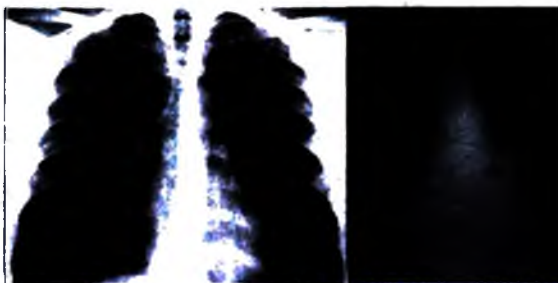
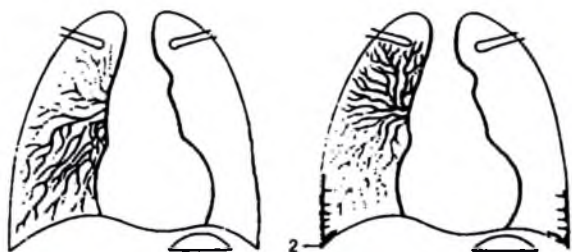


Phân thùy bên nền

Phân thùy sau nền

**Hình 4.115.** Sơ đồ vị trí các thùy và phân thùy phổi.

### 2.3. Các mạch máu phổi



a)

b)

**Hình 4.116.** Hình lưới mạch máu phổi bình thường và dạng tăng áp.

a. Lưới tưới máu phổi bình thường; b. Tăng áp lực động mạch phổi gây phân bố lại lưới mạch máu, nhiều hơn ở vùng đỉnh, có phù nề tổ chức kẽ. 1 – Đường Kerley A.

Thân động mạch phổi được phân chia thành hai nhánh đi vào mỗi phổi. Động mạch phổi trái ngắn hơn có hướng đi lên, còn động mạch phổi phải nằm ngang hoặc đi xuống, vì vậy rốn phổi phải luôn thấp hơn rốn phổi trái.

Các động mạch phổi phân nhánh trong phổi đúng như sự phân chia phế quản, tận cùng bởi lưới mao mạch nằm trong vách liên phế nang rồi tập hợp lại thành mạng lưới tĩnh mạch nằm trong các vách liên tiểu thùy, cuối cùng tập trung thành 4 tĩnh mạch phổi đổ vào nhĩ trái. Ở thùy dưới, các động mạch phổi đi theo phương thẳng đứng còn các tĩnh mạch đi theo phương nằm ngang.

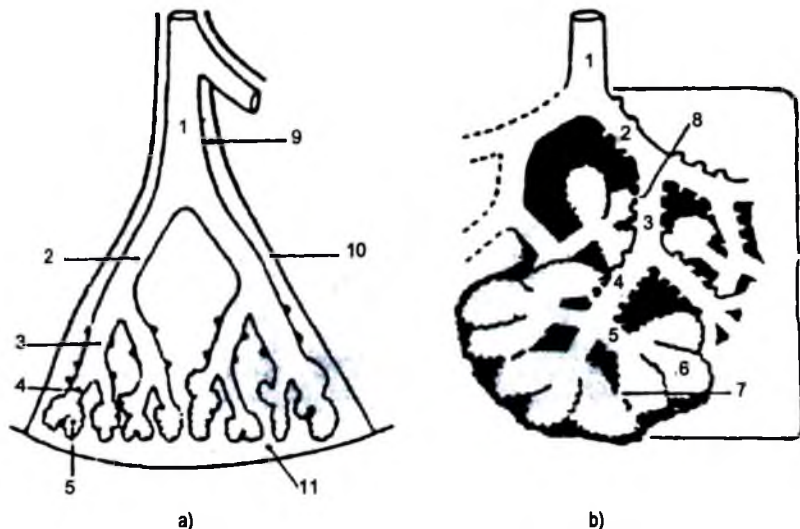
Áp lực thủy tĩnh làm cho mạch máu vùng thấp của phổi giãn hơn vùng cao của phổi vì vậy, trên phim chụp ngực tư thế đứng, mạch máu ở đáy phổi to hơn và phong phú hơn đỉnh phổi.

Các động mạch dinh dưỡng của phế quản (được gọi là động mạch phế quản) là các động mạch nhỏ xuất phát từ động mạch chủ, chạy cùng và phân chia theo cây phế quản.

Trong tổ chức liên kết của phổi còn có mạng lưới mạch bạch huyết, chạy theo trục của tĩnh mạch đổ về các hạch rốn phổi.

Bình thường có thể nhìn thấy lưới mạch máu phổi ở cách thành ngực 1cm trên phim chụp với điện thế cao.

## 2.4. Nhu mô phổi



**Hình 4.117.** Các tiểu thùy thứ cấp và chùm phế nang.

a. Tiểu thùy thứ cấp

b. Chùm phế nang:

1. Phế quản tiểu thùy;
2. Tiểu phế quản tận;
- 3 và 4. Tiểu phế quản hô hấp;
5. Ống phế nang;
6. Túi phế nang;
7. Lỗ Kohn.
8. Ống Lambert;
9. Tổ chức kê quanh phế huyết quản;
10. Vách liên tiểu thùy;
11. Tổ chức dưới màng phổi.

Đơn vị cấu trúc cơ bản của phổi là tiểu thùy thứ cấp. Mỗi tiểu thùy thứ cấp có thể tích 0,3 – 3cm<sup>3</sup>, có cấu trúc hình tháp, bao gồm 1 phế quản tiểu thùy và các nhánh phân chia từ phế quản này, các mạch máu phổi và tổ chức liên kết bao quanh các cấu trúc mạch, phế quản, phế nang.

Trong mỗi tiểu thùy thứ cấp, các tiểu phế quản tiếp tục phân chia cuối cùng thành các tiểu phế quản tận và được tiếp nối bởi các tiểu phế quản hô hấp và tận cùng bằng các chùm phế nang. Mỗi chùm phế nang có đường kính khoảng 5mm. Các cấu trúc đi từ tiểu phế quản tận tới chùm phế nang tạo thành đơn vị chức



năng của phổi, còn gọi là tiểu thùy sơ cấp. Trung bình có từ 3–6 chùy phế nang trong mỗi đơn vị tiểu thùy sơ cấp.

Các phế nang thông với nhau bởi các lỗ Kohn và thông với các nhánh phế quản khác (thường là với các nhánh trước tiểu phế quản tận) bởi các ống Lambert. Các đường thông này làm cho tổn thương phế nang có thể lan tràn trong các tiểu thùy và thùy phổi. Trong các trường hợp phế quản bị tắc nghẽn, các đường thông này giúp làm giảm thể tích phổi bị xẹp.

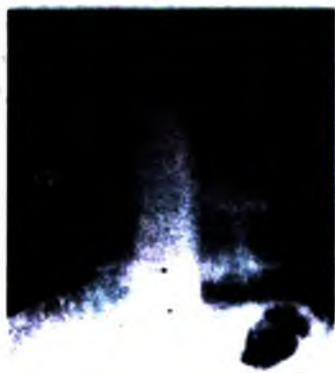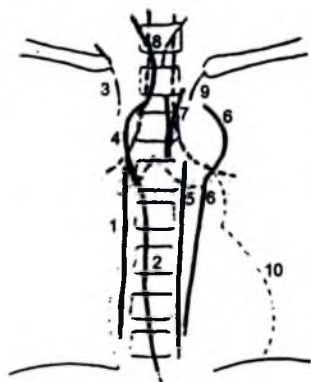
## 2.5. Cơ hoành

Bình thường có dạng một đường cong nhẵn, lõm lên trên, tiếp xúc với lồng ngực bởi một góc nhọn. Trên phim nghiêng, vòm hoành trái bị xoá ở một phần ba trước bởi bóng tim.

## 2.6. Thành ngực

Khi chẩn đoán trên một phim chụp phổi, luôn phải coi đó là một phim chụp lồng ngực vì ngoài phổi còn có các cấu trúc khác của thành ngực. Thành ngực được cấu tạo bởi các xương và các cấu trúc phân mềm (cơ, tổ chức liên kết, da).

## 2.7. Trung thất



Hình 4.118. Sơ đồ các đường trung thất.

1. Đường cạnh cột sống phải; 2. Đường cạnh thực quản; 3. Tĩnh mạch chủ trên;
4. Quai tĩnh mạch đơn; 5. Đường cạnh cột sống trái; 6. Đường cạnh động mạch chủ;
7. Đường trung thất trước; 8. Đường trung thất sau; 9. Đường dưới đòn trái; 10. Đường cạnh tim.

Mặt bên của trung thất không bằng phẳng uốn khuôn theo các cấu trúc của trung thất và mặt trong của phổi. Sự tiếp giáp của nhu mô phổi với các cấu trúc

của trung thất tạo thành các đường bờ có thể quan sát thấy trên phim chụp ngực (được gọi là các đường trung thất).

Bên phải có đường cạnh cột sống phải, đường cạnh thực quản.

Bên trái có đường cạnh cột sống trái, đường cạnh động mạch chủ.

Ở giữa có thể thấy đường trung thất trước và trung thất sau là nơi tiếp giáp giữa màng phổi trái và phải.

Muốn thấy được các đường trung thất phải dùng kỹ thuật chụp phổi với điện thế cao, chất lượng phim đạt tiêu chuẩn kỹ thuật. Dựa vào sự dè dặt, hoặc làm mờ hay không các đường trung thất có thể chẩn đoán được vị trí của các tổn thương trung thất.

### 3. PHÂN TÍCH PHIM X QUANG PHỔI CHUẨN

#### 3.1. Phim thẳng

Phim phổi phải được phân tích trên đèn đọc phim, theo một quy trình phân tích chính xác. Chất lượng kỹ thuật phim đạt tiêu chuẩn về:

– Cường độ tia:

+ Nếu chụp theo quy ước: thấy được 3 đốt sống ngực phía trên.

+ Phim chụp killôvôn cao và trung cao: thấy toàn bộ cột sống ngực, độ đen của phim đúng đắn, cho phép thấy các vân phổi ở 1 cm tính từ thành ngực, thấy các mạch máu ở sau bóng tim và dưới vòm hoành.

– Phim thẳng được chụp ở tư thế cân đối: đầu trong của xương đòn phải đối xứng qua gai sau của cột sống lưng, khớp ức đòn rộng cân đối hai bên.

– Phim được chụp lúc hít vào: vòm hoành bên phải ngang với đầu trước xương sườn thứ sáu.

– Phim chụp ở tư thế đứng (thấy hình túi hơi dạ dày) và tia đi từ sau ra trước (xương bả vai được tách ra ngoài trường phổi).

– Đọc phim có thể theo tuần tự:

+ Xương và phần mềm ngoài phổi, phân tích cột sống xương sườn, xương bả vai, xương đòn, phần mềm ngoài phổi cần được đánh giá độ dày và bờ của nó.

+ Trung thất: theo dõi những đường trung thất, đánh giá bóng tim, vị trí rốn phổi, xác định khí quản và phế quản gốc, tìm quai của tĩnh mạch đơn.

+ Quan sát dọc theo màng phổi thành, màng phổi hoành và màng phổi trung thất, tim, các rãnh liên thùy.

+ Phân tích nhu mô phổi sau cùng, tuần tự từ đỉnh phổi xuống đáy phổi, so sánh phổi phải với phổi trái, nghiên cứu mạch của phổi từ rốn phổi ra ngoài vi.

### **3.2. Phim nghiêng**

Phân tích như phim thẳng, nhưng phải chú ý thêm:

- Xác định xem phim có đúng là nghiêng không.
- Xác định xem phim có được chụp vào lúc hít vào hay không, các cung đồ sườn hoành sau phải thật rõ. Các vòm hoành ở phía trước phải nằm ngang cung trước của xương sườn thứ sáu.
- Phân tích xương.
- Xem hai vòm hoành, phải rõ nét và đều, bên phải được theo dõi từ sau ra trước, bên trái không rõ ở 1/3 trước (đoạn nối tiếp với bóng tim).
- Đánh giá hình dạng túi hơi dạ dày và bóng tim, nhận định những mạch máu lớn ở đáy, đặc biệt là quai động mạch chủ, các động mạch phổi.
- Phân tích nhu mô phổi, khoảng sáng sau ức, khoảng sáng sau tim và các đáy phổi, nhận định các rãnh liên thùy (sự khác nhau của những rãnh liên thùy lớn phải và trái được nhận định dựa vào chỗ nối tiếp với vòm hoành tương ứng từng bên).

### **3.3. Các bẫy trên phim X quang phổi**

#### **3.3.1. Các bẫy do kỹ thuật khám X quang**

Nếu phim được chụp ở lúc thở ra, độ sáng của hai phế trường nói chung giảm đi, bóng tim có vẻ to ra.

Nếu phim không được chụp thật trực diện, độ sáng của phổi hai bên sẽ không bằng nhau, bóng của khối cơ cạnh cột sống chống lên bên nào sẽ làm cho trường phổi bên đó mờ.

Mờ do di động hiếm thấy trên máy cho phép chụp với thời gian ngắn. Các máy chụp tại giường thường có công suất nhỏ nên thời gian chụp phải dài vì vậy, chụp tại giường nhất là khi bệnh nhân không có khả năng cộng tác thì phim thu được rất dễ bị mờ do di động, giảm giá trị chẩn đoán.

Mờ một nửa phim là do dễ lệch lưới chống tán xạ. Trong trường hợp này một nửa lồng ngực sẽ bị mờ giống như phim chụp non tia.

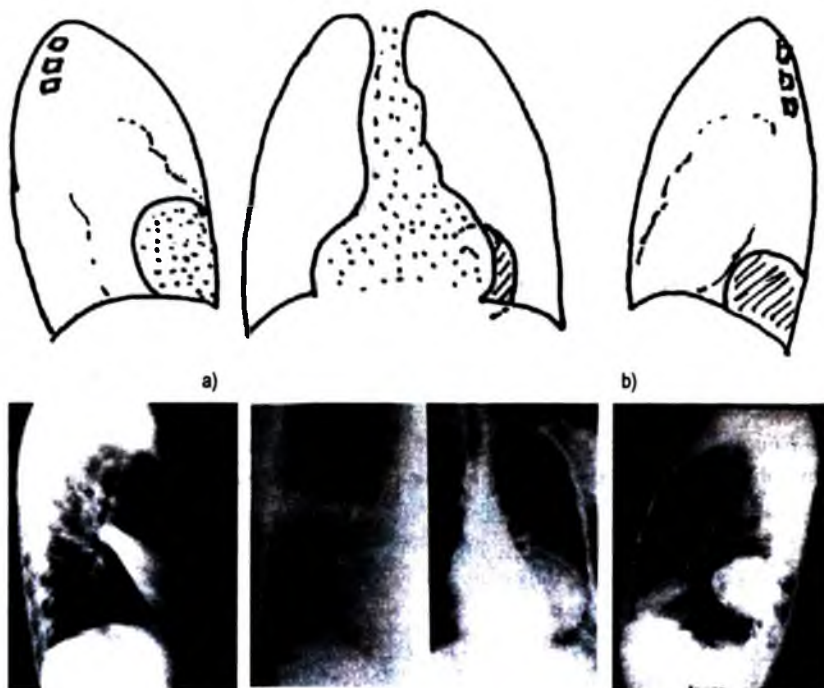
#### **3.3.2. Các bẫy do chống hình của phần mềm**

Nếp nhăn của da, u ngoài da có thể tạo nên hình nhiễu. Bờ các hình này được thể hiện rõ trên phim khi nó nổi lên mặt da và có không khí xung quanh.

### 3.4. Phân tích các dấu hiệu

#### 3.4.1. Dấu hiệu bóng mờ

Trên các phim chụp thông thường nếu hai vùng có tỷ trọng dịch, nằm cạnh nhau trên cùng một mặt phẳng, tia trung tâm đi vào tiếp tuyến với bề mặt tiếp xúc, thì giới hạn giữa hai vùng bị xoá tại vị trí tiếp xúc. Trên thực tế tỷ trọng của hai tổ chức có thể ít khác biệt nhưng độ dày của một tổ chức có thể bù lại khả năng hấp thụ, chính vì vậy lớp mỡ của góc tâm hoành có thể xoá mờ của tim khi lớp mỡ đủ dày. Dựa vào dấu hiệu này, có thể chẩn đoán được vị trí nông, sâu của một khối trên phim chụp thẳng. Trên phim chụp nghiêng, phía trước của cơ hoành trái bị xoá do tiếp xúc với bóng tim.

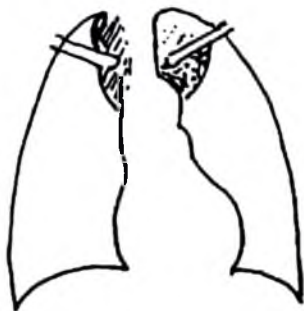

**Hình 4.119.** Dấu hiệu bóng mờ.

a. Mất đường bờ giữa bóng tim và khối: khối nằm sát tim.

b. Không mất đường bờ giữa bóng tim và khối, trên phim nghiêng khối nằm ở phía sau, không cùng mặt phẳng với tim.

### 3.4.2. Dấu hiệu cổ - ngực



a)



b)

**Hình 4.120.** Dấu hiệu cổ ngực.

- a. Quan sát thấy bờ của khối ở trên xương đòn, khối nằm ở trung thất sau hoặc của đỉnh phổi.
- b. Không quan sát thấy bờ của khối trên xương đòn: khối ở trung thất trước.

Phần trên của lồng ngực chệch xuống dưới và ra trước, đỉnh phổi tiếp giáp với các xương sườn rất cao ở phía sau so với phía trước. Ở vị trí trên xương đòn, chỉ có các cấu trúc nằm ở trung thất sau hoặc ở đỉnh phổi mới tiếp xúc với nhu mô phổi nên thấy được bờ ngoài của tổn thương trên phim chụp ngực thẳng. Ngược lại, khi một khối ở trung thất trước kéo dài lên trên xương đòn thì bờ ngoài không tiếp xúc với nhu mô phổi mà tiếp xúc với các phần mềm của cổ nên bờ ngoài của tổn thương phía trên xương đòn bị xoá mất.

### 3.4.3. Dấu hiệu hội tụ rốn phổi

Một hình mờ rốn phổi có thể có nguồn gốc mạch máu (giãn động mạch phổi) hay một khối u (hạch, u rốn phổi, u trung thất). Dấu hiệu hội tụ rốn phổi cho phép ta khẳng định nguồn gốc mạch máu của khối. Khi mạng lưới động mạch ngoại vi hội tụ về phía hình mờ và mất đi ranh giới của chúng ở phía bờ ngoài của hình mờ hoặc ở khoảng cách dưới 1 cm từ bờ ngoài của hình mờ thì nó có nguồn gốc động mạch phổi. Ngược lại hệ thống mạch vẫn còn nhìn thấy được ở phía trong




**Hình 4.121.** Dấu hiệu hội tụ rốn phổi.

bờ ngoài của hình mờ có nghĩa là có khối u ở vị trí rốn phổi. Bằng chụp cắt lớp có tiêm thuốc cản quang, việc phân biệt một cấu trúc không phải mạch máu với mạch máu giãn dễ dàng hơn.

#### 3.4.4. Dấu hiệu che phủ rốn phổi

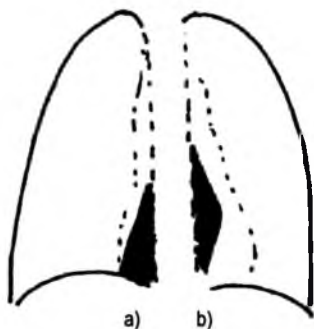
Dấu hiệu này cho phép ta phân biệt được giữa một khối u trung thất trước hoặc trung thất giữa với hình ảnh tim to, tràn dịch màng ngoài tim. Bình thường, động mạch phổi trái hoặc điểm hội tụ của hai nhánh đầu tiên thường tương ứng với bờ ngoài trung thất, hoặc tối đa ở 1 cm phía trong bờ này. Nếu hình động mạch phổi còn nhìn thấy ở quá 1cm trong bờ trung thất cân cảnh giác có thể có một u trung thất. Ngược lại, hình các mạch máu dừng lại cách xa bờ trung thất thì có khả năng có biểu hiện tim to hay tràn dịch màng ngoài tim (dấu hiệu rốn phổi bị đè). Bên phải cũng có những biểu hiện tương tự. Nên chú ý là tư thế chụp phải thực sự ở tư thế thẳng.



Hình 4.122. Dấu hiệu che phủ rốn phổi.

Các dấu hiệu này mất dần giá trị khi có CT scanner và siêu âm tim mạch nhưng dù sao vẫn có giá trị giúp ta hướng tới các kỹ thuật cần thiết phải làm tiếp theo.

#### 3.4.5. Dấu hiệu khối băng trôi hay dấu hiệu ngực - bụng



Hình 4.123. Dấu hiệu tầng băng trôi.

- Bờ ngoài của khối tách xa khỏi cột sống, cắt ngang vòm hoành: khối nằm ở cả ngực và bụng.
- Bờ ngoài của khối tiến lại gần cột sống khi đi xuống thấp: khối chỉ nằm ở trong lồng ngực.

Khi một khối u trung thất dưới, cạnh cột sống có bờ ngoài di lệch ra ngoài và cắt ngang cơ hoành thì có nghĩa là nó vừa nằm ở lồng ngực vừa nằm trong ổ bụng. Đây cũng là một biểu hiện của dấu hiệu bóng mờ. Bờ ngoài của khối ở phần bụng không quan sát thấy vì tiếp xúc với các cấu trúc phần mềm có cùng mật độ cản quang trong khi ở phần ngực, bờ ngoài của khối được thể hiện rõ do tiếp xúc với không khí.

Nếu bờ ngoài phía thấp của khối trở lại tiến sát vào cột sống và vẫn nhìn rõ thì đó là khối chỉ ở trong lồng ngực.

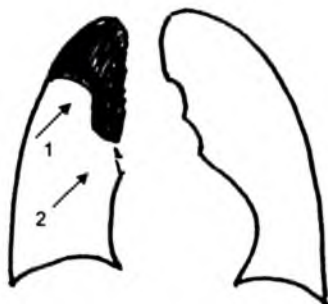Dấu hiệu này có ý nghĩa trong đánh giá sự lan rộng dọc theo cạnh cột sống của khối u, của khối máu tụ, của các ổ nhiễm trùng, hoặc sự phát triển của hạch về phía ổ bụng qua khoang sau trung thất dưới. Chụp cắt lớp vi tính đánh giá tốt sự lan rộng này, nhìn rõ phần chìm của khối bằng trời (phần khối nằm dưới cơ hoành).

### 3.4.6. Dấu hiệu co kéo thực quản

Khi có một khối trong trung thất giữa lệch rõ sang phải hay trái, không gây đè đẩy mà gây co kéo thực quản về phía u thì đó có thể là một khối phát triển ở thành thực quản (u lành, thực quản đôi...).

### 3.4.7. Dấu hiệu Golden hay dấu hiệu chữ S ngược

Thông thường một hình xẹp phổi do bất tắc là hình co kéo mà giới hạn các bờ thường lõm về phía trung tâm xẹp phổi. Trường hợp xẹp phổi do khối u gây tắc phế quản có thể thấy trên phim chụp thông thường hay trên chụp cắt lớp vi tính. Dấu hiệu chữ S đảo ngược: một phần bờ phía trong của xẹp phổi lồi ra ngoài do u, trong khi phần phía ngoài vẫn lõm do phổi xẹp về nên hình chữ S đảo ngược. Dấu hiệu này thể hiện có một u hay hạch ở rốn phổi. Khi ta vẽ giới hạn của khối này ta có thể đo được kích thước của khối gây xẹp phổi.



Hình 4.124. Dấu hiệu Golden (hay dấu hiệu chữ S ngược).

1. Bờ lõm của xẹp phổi; 2. Phần lồi do khối u.

### **3.4.8. Dấu hiệu hình phế quản – phế nang chứa khí**

Khi các phế nang bị lấp đầy bởi dịch hoặc tổ chức đặc vây quanh phế quản chứa không khí, trong vùng đậm của nhu mô phổi trên phim có thể nhìn thấy hình phế quản chứa khí biểu hiện bằng đường sáng nằm giữa bóng mờ của hội chứng phế nang. Dấu hiệu này cho phép khẳng định hình đậm đó thuộc phổi chứ không phải thuộc màng phổi hay thành ngực. Ta có thể thấy dấu hiệu này trên các phim chụp thông thường, cắt lớp vi tính, cộng hưởng từ. Tùy theo mức độ tổn thương, ta có thể quan sát thấy hình khí ở phế quản hay tới tận phế nang mà dấu hiệu này được gọi là hình phế quản khí hay hình phế nang khí.

## **TỰ LƯỢNG GIÁ**

1. Hãy nêu các phương pháp thăm khám lồng ngực và nêu ý nghĩa của từng phương pháp?
2. Hãy mô tả giải phẫu X quang của màng phổi, thùy và phân thùy phổi.
3. Hãy mô tả các đường trung thất thấy được trên phim X quang chụp lồng ngực thẳng?
4. Hãy trình bày tiêu chuẩn đạt yêu cầu của một phim chụp lồng ngực thẳng và nghiêng?
5. Hãy mô tả các dấu hiệu bất thường hay gặp của trên phim chụp lồng ngực và ý nghĩa của từng dấu hiệu này?



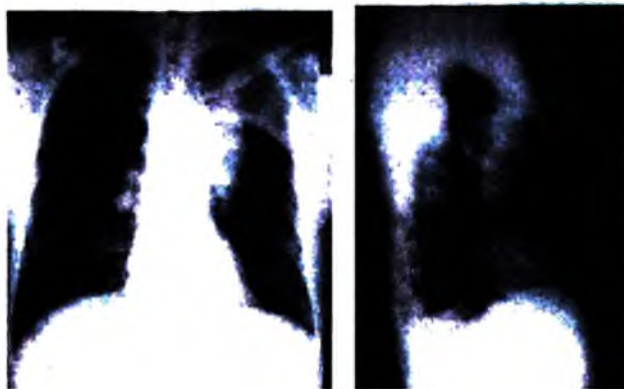
## CÁC HÌNH ẢNH BẤT THƯỜNG VÀ MỘT SỐ BỆNH LÝ HAY GẶP TRÊN PHIM CHỤP LỒNG NGỰC

### MỤC TIÊU

1. Trình bày được ý nghĩa của hình mờ thành ngực, màng phổi, trung thất và nhu mô phổi.
2. Trình bày được ý nghĩa của hình quá sáng trong màng phổi, trong nhu mô phổi, trong trung thất.
3. Chẩn đoán được một số bệnh phổi hay gặp trong lâm sàng trên X quang.

### 1. NHỮNG HÌNH MỜ BẤT THƯỜNG TRÊN PHIM CHỤP LỒNG NGỰC

#### 1.1. Hình mờ bất thường thành ngực



Hình 4.125. U thành ngực vùng đỉnh trái.

Hình mờ khu trú: hình mờ đều có đậm độ dịch khu trú thành ngực có thể do tổn thương nhiễm trùng, u lành hay u ác tính. Trên phim thẳng, bờ có thể nét và giới hạn rõ, nét về một phía, phía kia mờ hoặc toàn bộ bờ của khối đều mờ. Trên phim chụp tiếp tuyến, hình mờ nằm ở ngoại vi, bờ nét tương ứng với phần mềm thành ngực dày khu trú. Hình này có thể phát triển ra phía ngoài hoặc vào phía trong của lồng ngực. Trường hợp hình mờ phát triển vào phía trong thường có bờ dính vào thành ngực thoai thoải, tuy nhiên dấu hiệu này chưa đủ để phân biệt với một hình mờ khu trú của màng phổi. Trong trường hợp này siêu âm rất có giá trị để chẩn đoán phân biệt.

Hình mờ lan toả: hình mờ lan toả một bên thành ngực tương ứng với bên đối diện quá sáng hơn bình thường. Mạng lưới mạch máu phổi dưới hình mờ hoặc quá sáng này không thay đổi. Nguyên nhân của hình mờ này là do mất cân xứng của chiều dày thành ngực bẩm sinh hoặc mắc phải vì nguyên nhân thần kinh (teo cơ) vì phẫu thuật ung thư vú.

Hình mờ có đậm độ vôi: tương ứng với các tổn thương có vôi hoá của thành ngực như máu tụ cũ, ký sinh trùng, v.v... Trong những trường hợp này cần phải chụp tiếp tuyến để phân biệt với hình vôi hoá màng phổi hay gập hơn.

Ngoài ra, khi phân tích các hình mờ thành ngực cần chú ý quan tâm đến các thay đổi cấu trúc của xương sườn, cột sống ngực để tránh bỏ sót tổn thương của các thành phần này.

Ngoài chụp X quang phổi thẳng nghiêng, siêu âm thường được chỉ định trong những trường hợp có hình mờ bất thường thành ngực, chụp cắt lớp vi tính được chỉ định đối với những tổn thương nghi ngờ.

## **1.2. Hình mờ bất thường nhu mô phổi**

Tuỳ theo hình dáng và kích thước của các hình mờ ta chia làm các loại khác nhau:

- Hình nốt mờ nhỏ và hình nốt mờ to.
- Hình mờ tròn hay bầu dục.
- Hình mờ tam giác.
- Hình mờ thành dải.
- Hình mờ không đồng đều.

### **1.2.1. Hình nốt mờ**

a) *Hình nốt mờ nhỏ*: có kích thước nhỏ như những hạt kê, thường lan rộng rải rác khắp hai trường phổi. Những hình mờ này thường gặp trong các bệnh:

- Lao kê cấp tính.
- Di căn ung thư thể kê.
- Bệnh bụi phổi.
- Ứ huyết phổi trong bệnh tim.

b) *Hình nốt mờ to*: đường kính nốt mờ lớn hơn hình nốt mờ nhỏ nhưng dưới 1cm. Những hình mờ này lan rộng hay tập trung ở một vùng của phổi. Ta có thể gặp những hình mờ này trong các bệnh:

- Thâm nhiễm lao thể nốt.
- Di căn ung thư thể nốt.
- Phế quản phế viêm.

### **1.2.2. Hình mờ tròn hay bầu dục**

Những hình mờ này có kích thước lớn từ 1 đến 5 cm và có thể lớn hơn. Hình mờ có thể đơn độc hoặc có nhiều, xuất hiện ở một hoặc cả hai trường phổi. Ta thường gặp trong các bệnh:

- U phổi ác tính hay lành tính.
- Di căn ung thư (thể thả bóng).
- U lao (tuberculome).
- Thâm nhiễm mau bay.

### **1.2.3. Hình mờ tam giác**

Đó là hình mờ đều đặc, hình tam giác mà đỉnh thường là vùng rốn phổi và đáy ở vùng ngoại vi. Hình mờ này khu trú vào một phân thùy hoặc một thùy phổi. Hình mờ này thường gặp trong:

- Viêm phổi thùy.
- Xẹp phổi.

### **1.2.4. Hình mờ thành dải, gặp trong:**

- Viêm rãnh liên thùy.
- Viêm dày lên của vách liên tiểu thùy: các đường Kerley A, B, C, D.
- Hình xơ của các tổn thương cũ.
- Hình viêm phế quản mạn tính có viêm nhiễm quanh phế quản hoặc tiết dịch ở niêm mạc.
- Hình di căn ung thư thể lưới (lymphangite carcinomateuse).

### 1.2.5. Hình mờ không đồng đều

Hình mờ không đồng nhất mà lốm đốm có thể khu trú ở một vùng nhất định, nhưng có thể lan toả và có ở cả hai phổi, thường gặp trong:

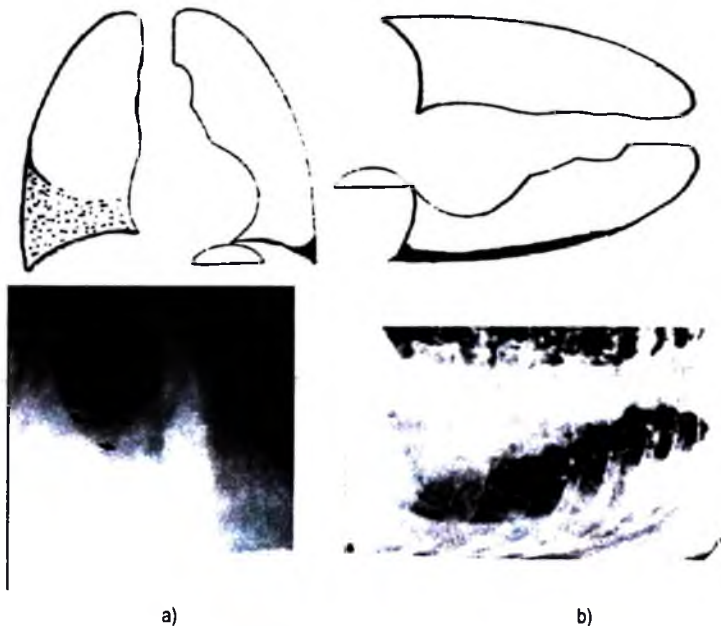
- Tổn thương thâm nhiễm lao ở giai đoạn tiến triển.
- Viêm phổi thùy ở giai đoạn thoái triển.
- Di căn ung thư thể nốt ở giai đoạn tiến triển.

### 1.3. Hình mờ bất thường màng phổi

Hình mờ bất thường màng phổi thường do tràn dịch màng phổi tự do hay khu trú, do dày dính màng phổi, do u màng phổi.

#### 1.3.1. Tràn dịch màng phổi thể tự do

Dịch luôn luôn tập trung ở vị trí thấp của tư thế chụp, ở tư thế đứng dịch tập trung ở đáy phổi, dưới dạng mờ đồng đều.



**Hình 4.126.** Tràn dịch màng phổi tự do.

- a. Tư thế đứng, bờ của hình mờ tạo thành đường cong (đường Damoiseau); b. Tư thế nằm nghiêng, tia ngang, dịch đọng vùng thấp tạo thành một dải mờ mỏng nằm sát thành ngực.

– Phim thẳng:

+ Bờ trên hình mờ không rõ nét, đi từ trung thất ra ngoại vi của lồng ngực, từ thấp lên cao, cong về phía hình mờ (gọi là đường cong Damoiseau).

+ Bờ trung thất và vòm hoành bị xoá.

+ Khi chụp tia cứng, trong hình mờ không thấy hình nhu mô phổi.

+ Dịch tự do luôn di chuyển xuống vùng thấp theo tư thế của bệnh nhân.

– Phim nghiêng: đám mờ của dịch đi từ phía sau xương ức tới thành sau của ngực. Giới hạn trên của dịch cong xuống dưới. Vòm hoành bị xoá.

Khi có nhiều dịch, hình mờ chiếm toàn bộ nửa lồng ngực, đẩy trung thất về bên đối diện và đẩy vòm hoành xuống thấp, các khoang liên sườn giãn rộng.

Trong trường hợp dịch ít, góc sườn hoành sau bị mờ, khi nhiều dịch hơn thì thấy mờ góc sườn hoành trên phim thẳng.

*Tràn dịch màng phổi dưới phổi (tràn dịch thể hoành):*

Khi độ giãn nở của phổi suy giảm như phù nề kẽ hoặc xơ phổi, nhu mô phổi không co lại được, dịch sẽ tập trung ở giữa phổi và vòm hoành gọi là tràn dịch màng phổi thể hoành. Các dấu hiệu gợi ý tràn dịch thể hoành:

– Phần cao nhất của vòm hoành lệch ra ngoài so với bình thường.

– Nếu bên trái: bóng hơi dạ dày nằm cách vòm hoành hơn 1,5cm.

– Nếu bên phải: vòm hoành nằm quá gần rãnh liên thùy nhỏ.

Bệnh nhân nằm nghiêng với tia chụp ngang, dịch tập trung dọc bờ sườn. Siêu âm rất có giá trị để chẩn đoán xác định thể tràn dịch này.

### **1.3.2. Tràn dịch khu trú và u màng phổi**

Tổn thương đều là những hình mờ dựa vào thành ngực và phát triển về phía bên trong của lồng ngực bằng cách đẩy phổi vào phía trong.

Trên phim chụp thẳng: hình ảnh giống như tổn thương thành ngực.

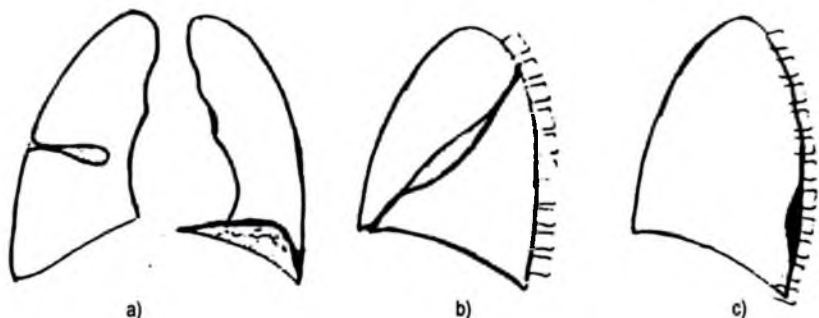
Chụp tiếp tuyến: bóng mờ hợp với thành ngực hoặc cơ hoành hoặc trung thất một độ dốc nhẹ, không thay đổi theo tư thế bệnh nhân.

Tràn dịch liên thùy: khi màng phổi ngoại vi bị dính hoặc khi phổi đã mất tính đàn hồi.

Phim nghiêng: dịch trong rãnh liên thùy có hình thoi, hai đầu nhọn, nằm dọc theo rãnh liên thùy bị dày.

Trên phim thẳng, bóng mờ có dạng khối bầu dục, giới hạn rõ nhưng cũng có thể mờ nếu tia không tiếp tuyến hoàn toàn.

Chụp cắt lớp vi tính, siêu âm rất có giá trị để chẩn đoán phân biệt tràn dịch màng phổi khu trú hay u màng phổi.



**Hình 4.127.** Tràn dịch màng phổi khu trú.

a. Bên phải: Dịch khu trú trong rãnh lên thùy nhỏ, bên trái:

Tràn dịch màng phổi cơ hoành có hình giống như cơ hoành dâng cao.

b. Tràn dịch trong rãnh lên thùy lớn (phim nghiêng).

c. Tràn dịch đồng kén trong rãnh sườn - cột sống (phim nghiêng).

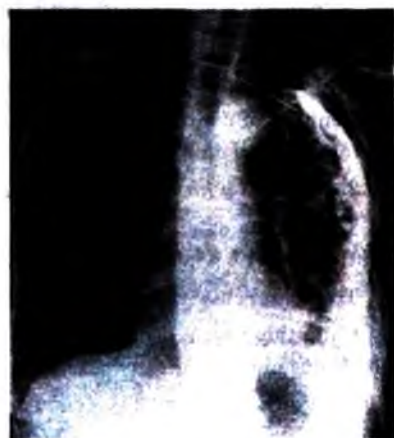### 1.3.3. Viêm dày dính màng phổi

Là di chứng của tràn dịch màng phổi. Các chất sợi fibrin có trong tràn dịch làm cho hai lá của màng phổi dính lại với nhau và dày ra.

Viêm dày dính màng phổi ở đỉnh tạo ra một hình mờ đều che đi một phần đỉnh phổi.

Viêm dày dính màng phổi cạnh sườn tạo nên hình dải mờ có bờ rõ chạy dọc theo thành của lồng ngực. Viêm dày dính màng phổi vùng đáy góc sườn hoành tạo nên một hình mờ đều có bờ trên hình góc vuông và góc sườn hoành nhiều khi vẫn sáng.

Ngoài các hình ảnh trực tiếp trên, viêm dày dính màng phổi còn cho thấy những hình dải xơ co kéo vào các bộ phận xung quanh như cơ hoành, tim, rốn phổi, khí quản... và các khoang liên sườn cũng như trường phổi bị hẹp lại do màng phổi bị dày dính và co lại.



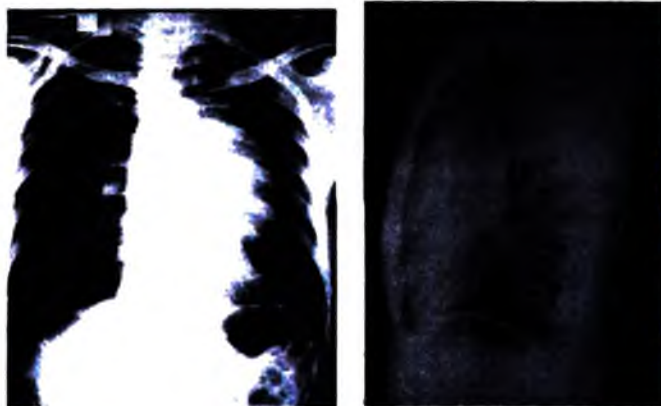
**Hình 4.128.** Vôi hoá màng phổi.

#### **1.3.4. Hình mờ đậm độ vôi**

Màng phổi bị vôi hoá tạo nên những hình mờ đậm, không đều, giới hạn rõ, thường theo hướng thẳng đứng. Chụp tiếp tuyến hình mờ ở vị trí ngoại vi, dọc theo xương sườn, màng phổi trung thất hoặc cơ hoành. Nếu vôi hoá rộng hình mờ có hình bầu dục như hình mai mực. Nếu vôi hóa kín đáo thì chỉ thấy trên phim chụp tiếp tuyến, trên phim chụp thẳng chỉ thấy lông ngực bên vôi hoá kém sáng hơn bên đối diện nên dễ bỏ sót.

Vôi hoá màng phổi thường do hậu quả của viêm màng phổi thanh tơ huyết, viêm mũ màng phổi, chảy máu màng phổi hoặc các mảng màng phổi trong bệnh bụi phổi do amiăng.

#### **1.4. Hình mờ bất thường trung thất**



**Hình 4.129.** U trung thất.

##### **1.4.1. Hình mờ đậm độ dịch trung thất**

Là những hình mờ đồng đều, bờ ngoài đều và rõ nét, cong lồi về phía nhu mô phổi, tiếp xúc với trung thất bởi một góc có độ dốc thoải, bờ trong không rõ mà bị che lấp bởi các thành phần của trung thất. Hình mờ này làm cho trung thất rộng ra, dè dẩy và dịch chuyển các đường trung thất. Căn cứ vào vị trí trên phim chụp phổi thẳng, nghiêng và sự dè dẩy các đường trung thất có thể xác định được u thuộc trung thất trước, giữa hoặc sau. Nguyên nhân của hình mờ trung thất thường là các khối u trung thất, đôi khi là tràn dịch màng phổi trung thất. Các khối u trung thất hay gặp được thể hiện ở bảng sau:

**Bảng nguồn gốc các u trung thất thường gặp trong các khoang và tầng trung thất.**

Vị trí	Trung thất trước	Trung thất giữa	Trung thất sau	Ở cả 3 khoang
Tầng trên	Tuyến giáp ++ Tuyến phó giáp Tuyến hung ++ K phế quản	Tuyến giáp U khí quản U thực quản (hiếm)	Ở cả ba tầng U thần kinh U cột sống	+ + +
Tầng giữa	Tuyến hung K phế quản	U Quai U nang Thực quản	U đĩa đệm U mạch máu	+ +
Tầng dưới	K màng phổi tim U mỡ U tim U màng ngoài tim U nang bạch huyết	Kén phế quản U thần kinh (dây X) U thực quản Thực quản đôi		
Ở cả ba tầng	Hạch (lymphoma) K trung mô của trung thất			

### **1.4.2. Hình mờ đậm độ với**

Ở trung thất có thể gặp trong một số trường hợp sau:

- Vôi hoá hạch trung thất hay gặp nhất là vôi hoá hạch do lao, do viêm nhiễm.
- Vôi hoá thành mạch, nhất là quai động mạch chủ, động mạch phổi thường thấy ở người cao tuổi bị xơ vữa động mạch.
- Vôi hoá màng tim, vôi hoá van tim. Vôi hoá trong một số khối u trung thất.

## **2. NHỮNG HÌNH QUÁ SÁNG BẤT THƯỜNG TRÊN PHIM CHỤP NGỰC**

### **2.1. Hình quá sáng ở màng phổi: là biểu hiện của tràn khí màng phổi.**

Tràn khí màng phổi với khối lượng không nhiều thường biểu hiện bằng một hình viền quá sáng ở ngoại vi của trường phổi, hoặc nhiều khi chỉ thấy khu trú vùng đỉnh phổi. Tại vùng này không còn thấy vân mạch máu phổi và lá tạng màng phổi biểu hiện bằng một đường mờ bao lấy nhu mô phổi xẹp kém sáng hơn. Tràn khí màng phổi loại này thường thấy rõ hơn trên phim chụp ở thì thở ra.

Tràn khí màng phổi với khối lượng lớn thì hình quá sáng chiếm gần hết một trường phổi trừ vùng rốn phổi có một hình mờ đặc là nơi nhu mô phổi bị dồn nén

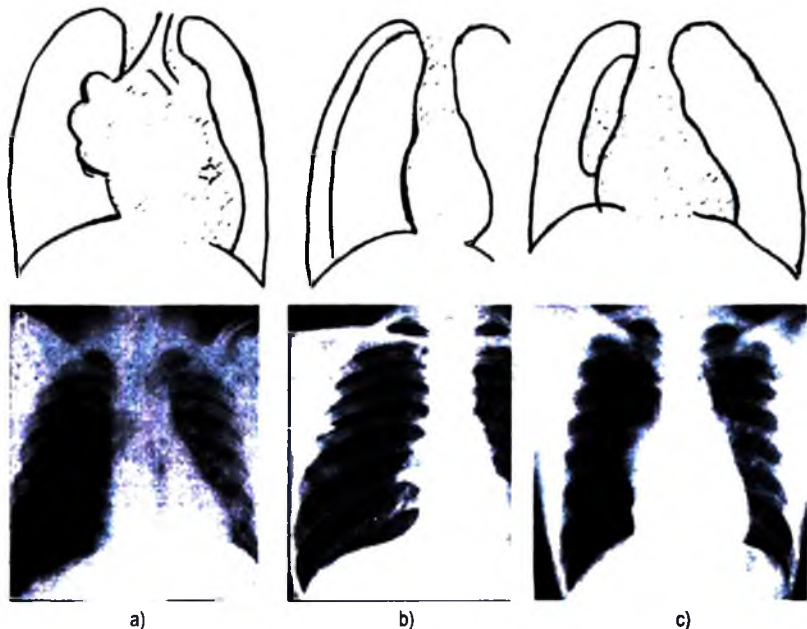


tại đó. Tim, khí quản, trung thất bị đẩy sang bên phía phổi lành, bên tràn khí cơ hoành hạ thấp và các khoảng liên sườn giãn rộng.

Tràn khí màng phổi khu trú: do màng phổi bị dính nên khí chỉ bóc tách được một phần nào đó của màng phổi. Trên phim chụp tiếp tuyến hình quá sáng dính vào thành ngực và bờ của nó tạo với thành ngực một độ dốc nhẹ. Nhu mô phổi vùng tương ứng bị xẹp nhẹ và thấy được lá tạng màng phổi bao quanh. Trong vùng quá sáng không thấy hình mạch máu phổi. Phim chụp thì thở ra cho thấy rõ hơn các dấu hiệu trên.

Tràn khí- tràn dịch phổi hợp: trong trường hợp này hình quá sáng ở phía cao và hình mờ ở phần thấp, giới hạn giữa hai vùng là một đường ngang.

Chụp cắt lớp vi tính ít được sử dụng để chẩn đoán tràn khí màng phổi. Nó chỉ được chỉ định với mục đích tìm nguyên nhân của những tràn khí tái phát nhiều lần hoặc trong những trường hợp tràn khí với lượng rất ít.



**Hình 4.130.** Tràn khí màng phổi.

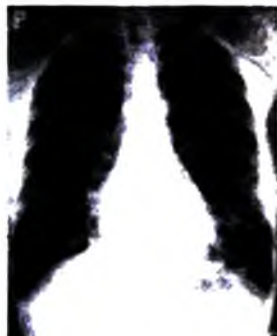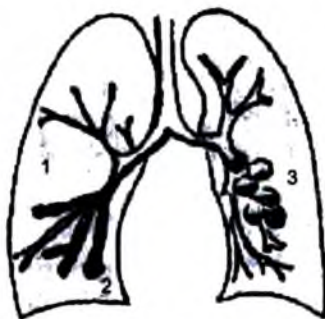- Tràn khí màng phổi nặng : phổi xẹp co về rốn phổi, trung thất bị đẩy sang bên (→).
- Tràn khí màng phổi nhẹ : không thấy rõ trên phim chụp thì thở vào.
- Ở thì thở ra : chụp thì thở ra thấy rõ hơn.

## 2.2. Hình quá sáng ở nhu mô phổi

Các hình quá sáng ở nhu mô phổi có thể gặp trong các tổn thương sau:

### 2.2.1. Giãn phế quản

Trên phim chụp phổi thường ta có thể thấy những hình quá sáng dài hoặc những bóng sáng nhỏ với thành dày lan toả trong một vùng nhất định. Tuy nhiên, những hình sáng này sẽ không thấy nếu như các phế quản trên bị viêm nhiễm, các chất tiết ở niêm mạc phế quản lấp đầy lòng phế quản và phù nề xung quanh phế quản. Trên phim chụp phế quản có cản quang ta sẽ thấy lòng phế quản giãn rộng. Hình giãn này có thể là hình trụ, hình chùy hoặc hình túi. Hiện nay, với kỹ thuật chụp cắt lớp vi tính độ phân giải cao cho phép chẩn đoán loại tổn thương này dễ dàng và phương pháp chụp phế quản cản quang không còn được áp dụng nữa.



Hình 4.131. Giãn phế quản.

1. Hình trụ, 2. Hình chùy, 3. Hình túi.

### 2.2.2. Giãn phế nang

Là hậu quả của bệnh phổi, trong đó khí quản bị chít hẹp như viêm phế quản mạn tính hoặc bị co thắt như trong bệnh hen làm các phế nang giãn rộng ra. Dấu hiệu trực tiếp trên phim chụp phổi là trường phổi quá sáng với các nhánh phế huyết quản tạo thành những đường mờ mảnh từ vùng rốn phổi toả ra ngoại vi. Các đường mảnh này càng trông rõ nếu hình giãn các phế nang càng lan rộng. Dấu hiệu gián tiếp là cơ hoành hai bên hạ thấp, các khoang liên sườn mở rộng làm cho xương sườn gần như nằm ngang và lồng ngực có hình quả chuông. Dấu hiệu gián tiếp này chỉ thấy rõ trong trường hợp giãn phế nang lan toả. Chụp cắt lớp vi tính độ phân giải cao rất có ý nghĩa để chẩn đoán giãn phế nang, nhất là trường hợp giãn phế nang khu trú.

### **2.2.3. Các hình quá sáng khác khu trú trong nhu mô**

Các ổ áp xe, các hang lao, các ổ ung thư sau khi các chất bên trong là mủ, chất bã đậu hoặc chất hoại tử bị tống ra ngoài thì trên phim X quang ta có hình hốc sáng tròn hoặc bầu dục. Phim chụp ngực thường quy khó chẩn đoán nguyên nhân, tuy nhiên cũng có thể hướng tới nguyên nhân với các đặc điểm sau:

– Các ổ áp xe: thành của hình hốc tương đối mỏng, bờ trong của hốc đều, bờ phía ngoài thường không rõ nét và tổ chức phổi xung quanh ít tổn thương.

– Các hang lao: thành của hang tương đối dày và cứng hơn, bờ trong không đều, nhu mô phổi lân cận bị thâm nhiễm và có thể có nhiều hang to nhỏ khác nhau ở một vùng. Hang lao cũng như tổn thương thâm nhiễm lao thường khu trú ở phần trên của trường phổi.

– Các ổ ung thư hoại tử: thường là một hốc đơn độc, thành dày, cứng, bờ trong nhám nhỏ (do các nụ ung thư). Vị trí thường khu trú ở phần giữa hoặc dưới trường phổi, ít gặp hơn ở vùng đỉnh hoặc dưới đòn.

Chụp cắt lớp thường cho phép phân tích rõ hơn các dấu hiệu nêu trên để hướng tới nguyên nhân. Tuy nhiên, ngày nay chụp cắt lớp vi tính là phương pháp chẩn đoán hình ảnh được chỉ định một cách thường quy cho những tổn thương này với mục đích chẩn đoán nguyên nhân, đánh giá mức độ lan rộng của tổn thương và cho phép định hướng điều trị chính xác hơn.

## **2.3. Hình quá sáng trung thất**

Ngoại trừ khí phế quản, hình sáng trung thất lan rộng hoặc khu trú là dấu hiệu bệnh lý, có thể là:

### **2.3.1. Trần khí trung thất**

– Phim thẳng: hình dải sáng chạy theo chiều dọc của trung thất, dải sáng này phối hợp với khí trong nhu mô phổi có thể làm hiện rõ màng phổi trung thất.

– Phim nghiêng: hình sáng theo đường thẳng có dạng đứng và ở phía trước.

Những hình sáng này thường đi kèm theo tràn khí dưới da ở cổ hoặc ở thành ngực và đôi khi cả tràn khí màng phổi.

Trần khí trung thất không thay đổi vị trí theo tư thế bệnh nhân.

### **2.3.2. Bất thường thực quản**

Phình to thực quản làm trung thất rộng ra về phía phải với một mức dịch–hơi do khí và dịch ứ đọng trong thực quản đã giãn to. Thành phải của thực quản hiện rõ với một dải mờ dày nằm giữa một bên là hơi trong phế nang và một bên là hơi trong lòng thực quản. Trong trường hợp này thường không thấy túi hơi dạ dày.

Thoát vị hoành: một phần hay toàn bộ dạ dày hoặc một đoạn ống tiêu hoá nằm trong lồng ngực tạo nên hình mức dịch-hơi với thành có cấu trúc đặc thù của ống tiêu hoá. Tuy nhiên, đôi khi thoát vị hoành cũng có thể biểu hiện là một hình sáng hoặc mờ dạng dịch đơn thuần.

Những trường hợp này chụp thực quản có ống baryte cho chẩn đoán hữu hiệu.

### **2.3.3. Áp xe trung thất: ít gặp.**

## **2.4. Hình quá sáng ở thành ngực**

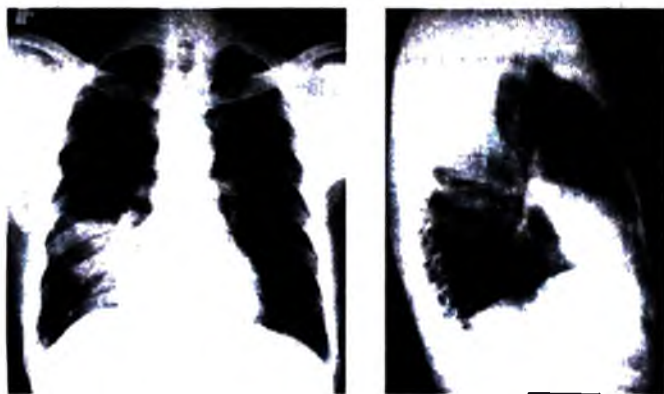
Thường gặp trong chấn thương do tràn khí dưới da hoặc một bên lồng ngực sáng hơn bên đối diện do thành ngực giảm bề dày do bầm sinh hoặc mất phổi.

## **3. MỘT SỐ BỆNH PHỔI HAY GẶP**

### **3.1. Viêm phổi thùy cấp tính**

Thường do phế cầu khuẩn gây nên. Trên thực tế hay gặp viêm một hay nhiều phân thùy hơn viêm cả một thùy. Đối với người lớn đa số là viêm ở thùy dưới bên phải, còn với trẻ em đa số là viêm thùy trên và thùy giữa phổi phải. Hình X quang điển hình là một hình mờ đều hình tam giác mà đỉnh quay về phía rốn phổi và đáy nằm ở phía ngoại vi. Các cạnh của tam giác thường lồi nếu cạnh đó không dựa vào một rãnh liên thùy.

Không có hình co kéo các bộ phận xung quanh nơi phổi bị viêm. Khi bệnh thoái triển thì đậm độ của hình mờ giảm dần và tiến tới một hình mờ không đồng đều với những đường mờ hình mạng nhện do viêm các bạch mạch và viêm bao quanh các phế huyết quản tạo nên.

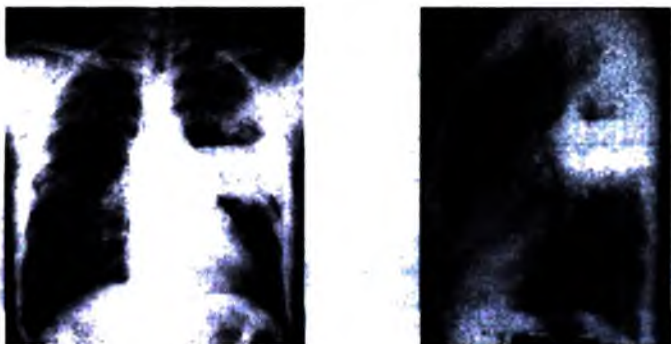


**Hình 4.132.** Viêm phổi thùy giữa.

### 3.2. Phế quản – phế viêm

Là một bệnh nhiễm trùng gây nên bởi các vi khuẩn làm mũ hay gặp ở trẻ em. Phế quản phế viêm thường là biến chứng sau các bệnh sởi, ho gà, bạch hầu. Hình ảnh X quang hay gặp là các hình mờ tròn nhỏ to khác nhau rải rác lan toả ở nhiều nơi. Có khi các hình đó tập trung ở một nơi giống như hình viêm phổi thùy nên còn được gọi là phế quản phế viêm giả thùy. Kèm theo các hình trên có thể thấy hình viêm hạch ở vùng rốn phổi.

### 3.3. Áp xe phổi



Hình 4.133. Áp xe phổi trái.

Thường là hậu quả sau một bệnh cấp tính ở phổi như viêm phổi thùy hoặc phế quản phế viêm. Hình ảnh X quang lúc mũ chưa được tống ra ngoài là hình mờ đậm, bờ không có giới hạn rõ. Khi mũ đã được tống ra ngoài một phần, ta có hình hốc với mức nước nằm ngang, thành của hốc không dày và bờ trong nhẵn. Nếu được điều trị tốt, sau khi mũ được tống ra ngoài hết, thể tích hình hốc thu nhỏ dần lại và hình phản ứng xung quanh biến mất.

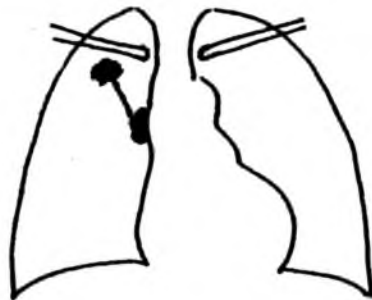### 3.4. Lao phổi các thể

Gồm có:

- Lao sơ nhiễm.
- Những thể lao sau sơ nhiễm:
  - + Lao kê.
  - + Lao phổi thâm nhiễm sớm.
  - + Lao phổi mạn tính: lao nốt, lao xơ hang, lao xơ.

### 3.4.1. Lao sơ nhiễm

Hình ảnh X quang điển hình là phức hợp lao nguyên thủy với hình quả tạ mà một đầu quả tạ là ổ sơ nhiễm (một hình mờ ranh giới không rõ nằm ở phía dưới rốn phổi), đầu kia là hạch viêm ở rốn phổi. Hai đầu đó nối với nhau bằng một đường mờ thẳng, đó là đường viêm bạch huyết. Trên thực tế hình ảnh trên rất hiếm gặp mà ta chỉ thấy hình to lên của hạch rốn phổi.



Hình 4.134. Lao sơ nhiễm: Hình quả tạ.

### 3.4.2. Những thể lao sau sơ nhiễm

**Lao kê:** hình ảnh X quang thấy hai trường phổi dày đặc những hình mờ như những hạt kê. Những hình mờ này tập trung nhiều ở phía trên trường phổi và càng xuống phía dưới càng giảm. Cần chẩn đoán phân biệt với những tổn thương tương tự như sau:

– Di căn ung thư thể kê: đậm độ của những hình mờ tập trung ở phía dưới trường phổi, càng lên trên càng giảm.

– Bệnh bụi phổi: tổn thương tập trung ở phía rốn phổi và toả xuống phía đáy phổi.

– Ú huyết phổi do một số bệnh tim: hình tổn thương tập trung ở rốn phổi và toả ra xung quanh. Bên cạnh đó thường có hình ảnh của một bệnh tim như hẹp hoặc hở van hai lá, suy tim v.v...

**Lao phổi thâm nhiễm sớm:** là quá trình trung gian xảy ra giữa lao sơ nhiễm và lao phổi mạn tính.


Hình ảnh X quang thường là một đám mờ không có ranh giới rõ rệt ở góc ngoài của vùng dưới đòn hoặc một nốt mờ tròn lớn bằng hạt dẻ ở vùng dưới đòn. Tổn thương thường biến đổi nhanh: nếu được điều trị tốt có thể tiêu đi hoặc thành sẹo,

có thể tạo thành hang nếu không được điều trị. Cần phân biệt với tổn thương bệnh lý sau:

**Thâm nhiễm mau bay:** hình mờ nhạt hơn và mất nhanh sau một đến hai tuần. Thử máu bạch cầu ái toan tăng. Phản ứng tuberculin âm tính. Nguyên nhân có thể do ký sinh trùng (giun đũa) hay virus.

**Viêm phổi không điển hình:** thường khu trú ở nhiều vùng khác nhau của phổi. Nếu tổn thương chỉ khu trú ở vùng dưới đòn, chẩn đoán phân biệt về X quang lúc đó trở nên khó khăn. Tuy nhiên, tổn thương của viêm phổi không điển hình được điều trị tốt sẽ mất nhanh hơn và không có di chứng sau bảy đến mười ngày.

#### **Lao phổi mạn tính:**



a)

b)

c)

**Hình 4.135.** Lao phổi.

a. Lao nốt; b. Lao xơ; c. Lao xơ hang.

– **Lao nốt:** hình ảnh X quang thường là những nốt mờ to nhỏ khác nhau khu trú ở vùng đỉnh hoặc dưới đòn. Nếu tổn thương tiến triển kéo dài thì thấy xuất hiện kèm theo những dải xơ co kéo các bộ phận xung quanh như khí quản hoặc rốn phổi và làm hẹp vùng đỉnh phổi. Nếu được điều trị tốt, tổn thương sẽ thu hẹp dần và biến mất thành những nốt vôi hoá.

Một dạng của loại lao này là củ lao (tuberculome) là một hình mờ tròn đơn độc, đường kính có thể từ 2 đến 3cm trở lên. Củ lao điều trị bằng nội khoa nhiều khi ít kết quả và có khả năng bã đậu hoá để trở thành hang lao.

\* – **Lao xơ hang:** nếu lao nốt tiến triển xấu, tổn thương lao có thể biến thành những hang lao do quá trình bã đậu hoá. Các tổ chức xơ phát triển nhiều hơn phổi hợp với các ổ lao và hang lao tạo thành lao xơ hang.

– **Lao xơ:** tổn thương chủ yếu là những dải xơ phát triển mạnh. Tổ chức này cùng với tổn thương lao có thể khu trú ở một vùng phổi (thường là phía trên

trường phổi) hoặc có thể lan tràn xuống phía dưới hoặc có ở cả hai trường phổi. Do tổ chức xơ phát triển mạnh nên:

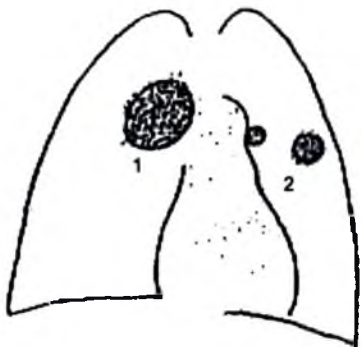
Có hình cơ kéo vào các tổ chức bên cạnh tổn thương như khí quản, trung thất, rốn phổi, tim, cơ hoành...

Hình của lồng ngực bên bệnh bị co hẹp lại và diện tích phổi bị thu nhỏ.

Hình quá sáng của phần phổi lành do thở bù. Hình lao xơ ít thay đổi qua những lần chụp phim X quang khác nhau.

### 3.5. Ung thư phổi

Ung thư phổi chủ yếu là ung thư phế quản, phát triển từ niêm mạc phế quản. Ta chia làm hai loại: ung thư thể trung tâm và thể ngoại vi.



Hình 4.136. Ung thư phổi.

1. Thể trung tâm; 2. Thể ngoại vi với hạch rốn phổi.

#### 3.5.1. Ung thư phổi thể trung tâm: (Ung thư ở một phế quản lớn)

Lúc đầu chưa có dấu hiệu X quang điển hình khi mà mầm ung thư chưa làm tắc phế quản. Ta chỉ thấy hình hẹp phế quản gây nên hình giãn phế nang khu trú sau đoạn hẹp mà thường là rất khó phát hiện. Chụp phế quản có bơm thuốc cản quang ở giai đoạn đầu có thể thấy hình phế quản nơi ung thư có đường bờ nhám nhỏ và niêm cứng hoặc hình cắt cụt. Khi ung thư đã phát triển, khối u lớn, phế quản bị chít hẹp gây nên hình xẹp phổi sau đoạn hẹp. Hình ảnh X quang lúc đó là một hình mờ đồng nhất tương đương với phần phổi bị xẹp, trong đó hình của khối u hoà với phần phổi xẹp.



### 3.5.2. Ung thư phổi thể ngoại vi: (Ung thư ở một phế quản nhỏ)

Ung thư phổi thể ngoại vi có hình ảnh X quang là một hình mờ tròn to hoặc nhỏ thường nằm ở giữa trường phổi. Bờ của khối u có thể đều, rõ nhưng có khi không đều, có chân toả ra xung quanh. Chất bên trong khối u có thể bị hoại tử và theo đường phế quản bị tống ra ngoài tạo thành một hình hang. Thành của hang thường là dày và bờ trong nhám nhỏ.

Ta cũng cần lưu ý là những hình khối u ở phổi có đường kính trên 3cm, phát triển tương đối nhanh cần phải nghi ngay tới hình khối u ác tính. Những hình khối u có hình vôi hoá bên trong thường là lành tính.

### 3.5.3. Di căn phổi

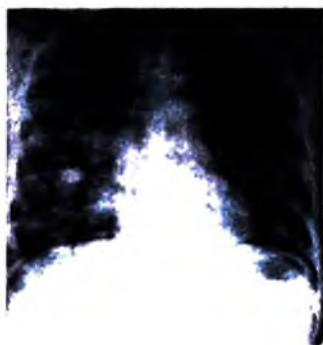Di căn từ các nơi khác tới phổi có thể có các hình ảnh sau:

– Di căn thể hạt kê: có nhiều nốt nhỏ như những hạt kê ở rải rác khắp hai trường phổi, nhưng tập trung nhiều ở đáy phổi, càng lên phía trên mật độ càng giảm.

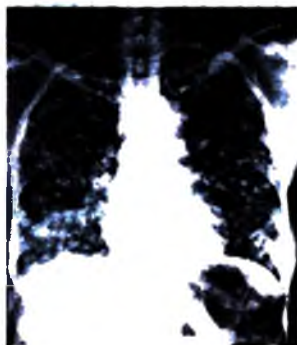
– Di căn thể nốt: biểu hiện bằng những hình mờ nốt có kích thước khác nhau, thường xuất hiện ở vùng đáy phổi hoặc quanh rốn phổi.

– Di căn thể lưới: hình X quang là hạch ở trung thất và rốn phổi to với các đường mờ toả ra xung quanh: đó là hình viêm các đường bạch huyết do di căn ung thư gây nên.

– Di căn thể thả bóng: đó là những hình mờ tròn có kích thước to nhỏ khác nhau từ đáy phổi phát triển lên phía trên như hình thả bóng.



a)



b)

**Hình 4.137.** Di căn phổi.

a. Thể thả bóng; b. Thể nốt.

## **TỰ LƯỢNG GIÁ**

1. Hãy trình bày ý nghĩa lâm sàng của hình mờ bất thường của thành ngực trên phim chụp lồng ngực?
2. Hãy trình bày ý nghĩa lâm sàng của hình mờ bất thường ở màng phổi trên phim X quang lồng ngực?
3. Hãy trình bày ý nghĩa lâm sàng của hình mờ bất thường ở nhu mô phổi trên phim X quang lồng ngực?
4. Hãy trình bày các dấu hiệu hình mờ của trung thất, nêu nguồn gốc các hình mờ trung thất thường gặp theo các khoang và tầng trung thất trên phim X quang lồng ngực.
5. Trình bày ý nghĩa lâm sàng của hình quá sáng ở màng phổi trên phim X quang lồng ngực?
6. Trình bày ý nghĩa lâm sàng của hình quá sáng của thành ngực trên phim X quang lồng ngực?
7. Trình bày ý nghĩa lâm sàng của hình quá sáng ở nhu mô phổi trên phim X quang lồng ngực?
8. Trình bày ý nghĩa lâm sàng của hình quá sáng ở trung thất trên phim X quang lồng ngực?
9. Hãy trình bày các dấu hiệu X quang của viêm phổi thùy cấp tính?
10. Hãy trình bày các dấu hiệu X quang của phế quản-phế viêm?
11. Hãy trình bày các dấu hiệu X quang của áp xe phổi?
12. Hãy trình bày các dấu hiệu X quang của các thể lao phổi?
13. Hãy trình bày các dấu hiệu X quang của ung thư và di căn phổi?

## Chương 5

# CHẨN ĐOÁN HÌNH ẢNH TIM VÀ MẠCH MÁU

### MỤC TIÊU

1. Trình bày được chỉ định của các phương pháp thăm khám X quang trong chẩn đoán bệnh lý tim và mạch máu.
2. Trình bày được hình ảnh giải phẫu X quang bình thường của các cung tim trên các tư thế chụp: thẳng, nghiêng, chếch trước phải và chếch trước trái.
3. Mô tả được các dấu hiệu X quang của tăng thể tích các buồng tim.
4. Mô tả được các dấu hiệu X quang của một số bệnh tim mắc phải: bệnh van hai lá và bệnh van động mạch chủ.
5. Mô tả được các dấu hiệu X quang của các bệnh tim bẩm sinh thường gặp: thông liên nhĩ, thông liên thất, còn ống động mạch và tứ chứng Fallot.
6. Mô tả được các dấu hiệu của phồng động mạch chủ trên phim X quang và chụp mạch.

## 1. CÁC PHƯƠNG PHÁP THĂM KHÁM HÌNH ẢNH TIM

### 1.1. X quang quy ước

#### 1.1.1. Chụp X quang tim thông thường

Kỹ thuật gồm bốn tư thế chụp tim cổ điển: thẳng, nghiêng, chếch trước phải và chếch trước trái. Để bóng tim không bị phóng đại trên phim thì:

- Khoảng cách giữa bóng và phim ít nhất 1,5m (chụp tim xa).
- Tim phải để gần phim nhất, tức là: tư thế thẳng bệnh nhân phải áp ngực vào phim, tư thế nghiêng sẽ là nghiêng trái, các tư thế chếch sẽ là chếch trước.

Tư thế chếch trước phải: bệnh nhân áp vai phải vào phim và chếch khoảng  $45^{\circ}$  tương tự với tư thế chếch trước trái.

Chụp với diện thể cao là cần thiết để cho tia xuyên qua được khối tim.

Có thể chụp các tư thế có thực quản được làm cản quang bằng uống một ngụm baryte.

Các tư thế đều chụp ở thì hít vào.

Có thể chiếu trên màn tăng sáng để đánh giá di động của tim, ổng mạch lớn và các hình bất thường như vôi hoá.

### **1.1.2. Chụp buồng tim có cản quang**

a) *Chụp tim mạch toàn thể qua đường tĩnh mạch:* chọc kim vào tĩnh mạch vùng nếp khuỷu hai bên, sau đó tiêm một lượng thuốc cản quang vừa đủ, vào giây thứ hai cho thấy tĩnh mạch chủ trên và nhĩ phải cản quang, giây thứ 3-4 là thất phải và động mạch phổi, giây thứ 4-6 là động mạch và tĩnh mạch phổi, cuối cùng vào giây thứ 8 là thất trái, động mạch chủ và các nhánh của nó.

Kỹ thuật này thấy tĩnh mạch chủ trên cản quang rõ, kém hơn đối với các mạch phổi và tối đối với tim trái. Với chụp số hoá thì hình ảnh có cải thiện hơn.

b) *Chụp buồng tim chọn lọc:* đặt ống thông vào các buồng tim và chụp có bơm thuốc cản quang, cho phép phân tích vị trí và hình dạng của các buồng tim.

– Chụp tim phải chọn lọc: ống thông qua đường tĩnh mạch (từ tĩnh mạch đùi qua tĩnh mạch chủ dưới hay từ tĩnh mạch cánh tay qua tĩnh mạch chủ trên vào tim), đặt vào nhĩ phải hay thất phải. Để nghiên cứu tưới máu phổi thì ống thông phải đặt vào thân động mạch phổi, thậm chí vào các nhánh của nó.

– Chụp tim trái chọn lọc: ống thông qua đường động mạch (ngược dòng từ động mạch đùi hay động mạch cánh tay), đặt ống thông ngay trên van động mạch chủ để nghiên cứu động mạch chủ hay đặt trong buồng thất hay nhĩ trái để nghiên cứu thất hay nhĩ trái.

### **1.2. Siêu âm tim**

Là phương pháp thăm dò về hình thái và hoạt động của tim hoàn toàn không gây sang chấn cho tim, nên có thể làm nhiều lần. Chỉ định siêu âm tim rất rộng rãi đặc biệt được dùng trong các bệnh van tim, tim bẩm sinh, dịch màng tim. Ngày nay, với siêu âm Doppler màu thì thăm dò tim thuận lợi hơn nhiều.

### **1.3. Chụp cắt lớp vi tính**

Phương pháp này ít giá trị trong nghiên cứu bệnh van tim vì không thăm dò được cử động van và chiều dòng chảy. Ngược lại, nó có ích trong chẩn đoán các viêm màng tim có xuất tiết ít và có thể giúp phát hiện u tim.

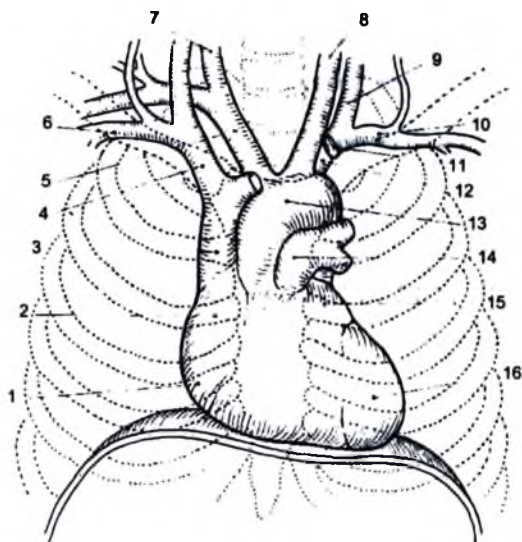
## 1.4. Chụp cộng hưởng từ

Cho phép nghiên cứu cụ thể về giải phẫu các buồng tim và mạch máu lớn mà không cần tiêm thuốc cản quang. Nó cho các thiết đồ ở ba trục không gian, các chương trình tính toán cho phép nghiên cứu chức năng các buồng tim, động thái các dòng chảy và dòng trào ngược. Chỉ định trong chẩn đoán các bệnh tim bẩm sinh và mắc phải, động mạch phổi và chức năng thất trái.

## 2. GIẢI PHẪU X QUANG TIM BÌNH THƯỜNG

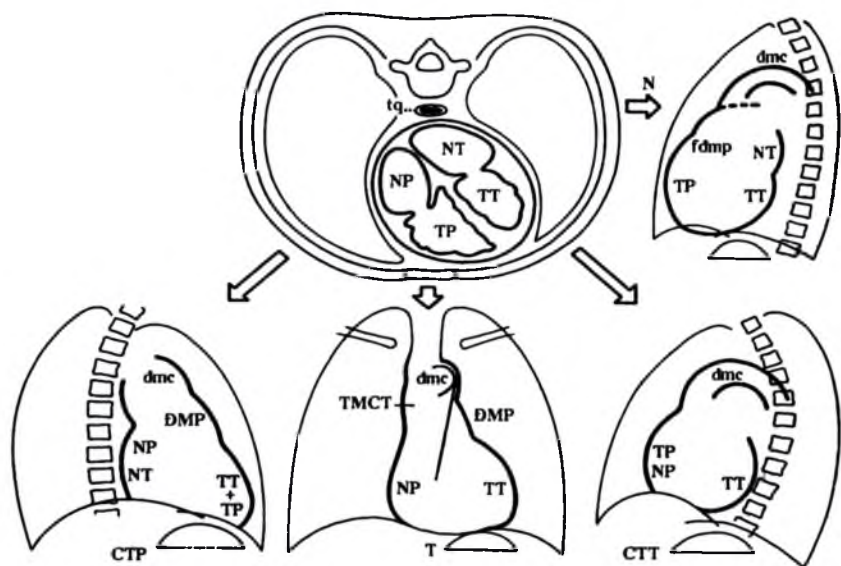
### 2.1. Sơ đồ giải phẫu X quang tim

Trong lồng ngực, tim nằm ở trung thất lệch sang trái đường giữa, có hình quả trứng với trục lớn chếch ra trước sang trái và hơi xuống dưới, đầu dưới là mỏm tim, đầu trên nối với các mạch lớn. Trên thiết đồ cắt ngang theo kiểu chụp cắt lớp vi tính, các tâm thất ở phía trước và bên trái, các tâm nhĩ ở phía sau. Đối chiếu thiết đồ cắt theo trục này có thể dễ dàng tái tạo được hình ảnh bóng tim chụp ở các tư thế khác nhau.



**Hình 5.138.** Giải phẫu bề mặt bình thường của tim và các mạch lớn chiếu trên lồng ngực.

1. Thất phải; 2. Nhĩ phải; 3. Tĩnh mạch chủ trên; 4. Tĩnh mạch cánh tay đầu phải; 5. Động mạch cánh tay đầu phải; 6. Tĩnh mạch dưới đòn phải; 7. Động mạch cánh chung phải; 8. Động mạch cánh chung trái;
9. Tĩnh mạch cảnh trong trái; 10. Tĩnh mạch dưới đòn trái; 11. Tĩnh mạch cánh tay đầu phải;
12. Động mạch dưới đòn trái; 12. Quai động mạch chủ; 13. Động mạch phổi; 14. Nhĩ trái; 15. Thất trái.



**Hình 5.139.** Thiết đồ cắt ngang tim trên chụp cắt lớp vi tính, sơ đồ hoá bốn tư thế chụp, chỉ có bờ ngoài của tim tạo nên bóng tim, trên mỗi tư thế đều ghi chữ viết tắt của các buồng tim liên quan đến bờ ngoài của tim ở các tư thế chụp khác nhau.

T: thẳng; N: nghiêng; CTP: chếch trước phải; CTT: chếch trước trái; NP: nhĩ phải; TP: thất phải; fdmp: phễu động mạch phổi; ĐMP: động mạch phổi; NT: nhĩ trái; TT: thất trái; TMCT: tĩnh mạch chủ trên; dmc: Động mạch chủ.

(Nên luôn nhớ rằng túi hơi dạ dày luôn nằm bên trái cho phép luôn cầm đúng phim trên đèn soi phim).

## 2.2. Tư thế chụp thẳng

Trước khi phân tích hình ảnh tim cần kiểm tra phim chụp thật thẳng không, nghĩa là đầu trong của hai xương đòn phải đối xứng nhau so với đường nối giữa các gai sống lưng.

Trên tư thế này, bóng tim và các mạch lớn là khối mờ nằm lệch sang trái đường giữa. Tim hình tam giác với đỉnh ở trên lẫn với bóng mờ mạch máu vùng cuống tim, đáy ở dưới lẫn với bóng mờ dưới hoành, bờ phải gần như thẳng, bờ trái chéo ra ngoài.

### 2.2.1. Bờ phải: gồm 3 cung:

– Cung dưới phải: lồi lẩn vào trường phổi, tương ứng với bờ ngoài của nhĩ phải. Cung này tạo với cơ hoành thành một góc nhọn (góc tâm hoành). Khi hít vào sâu, ở dưới cung này có thể thấy một đoạn thẳng ngắn, tạo bởi tĩnh mạch chủ dưới.

- Cung giữa phải: lỗi nhẹ, tương ứng với bờ phải của tĩnh mạch chủ trên ở trẻ em và người lớn, hoặc bờ phải của đoạn lên động mạch chủ ở người già.

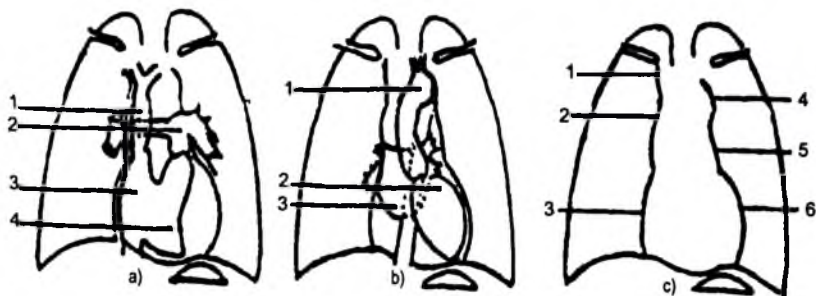
- Cung trên phải: có thể thấy, thẳng chéo ra ngoài, tạo bởi thân tĩnh mạch cánh tay đầu phải.

### 2.2.2. Bờ trái gồm ba cung riêng biệt rõ ràng:

- Cung dưới trái: dài và lỗi với bán kính rộng, tương ứng với bờ ngoài của thất trái. Mỏm tim tròn được tách khỏi cơ hoành khi hít sâu, tương ứng với mỏm thất trái.

- Cung giữa trái: thụt nhẹ vào so với hai cung trên và dưới, nó có ranh giới với cung trên rõ và với cung dưới không rõ. Thông thường cung này thẳng hay lỗi nhẹ, tương ứng với bờ trái của thân động mạch phổi và có thể với tiểu nhĩ trái ở thì thất thu.

- Cung trên trái: hay nút động mạch chủ: lỗi với bán kính nhỏ, tương ứng với bờ trái phần sau của quai động mạch chủ, tiếp theo là bờ trái của động mạch chủ xuống xuyên qua bóng tim. Bờ phải quai động mạch chủ tạo vết lõm lên thực quản có uống cản quang.



**Hình 5.160.** Các buồng tim ở tư thế chụp thẳng.

(chỉ thấy được trên phim chụp buồng tim cản quang)

a. Các buồng tim phải: 1. Tĩnh mạch chủ trên; 2. Động mạch phổi; 3. Nhĩ phải; 4. Thất phải.

b. Các buồng tim trái: 1. Động mạch chủ; 2. Thất trái; 3. Nhĩ trái.

c. Các bờ của tim: 1. Cung tĩnh mạch chủ trên; 2. Cung nhĩ phải; 3. Cung quai động mạch chủ;

4. Cung động mạch phổi; 5. Cung thất trái.

### 2.3. Tư thế nghiêng trái

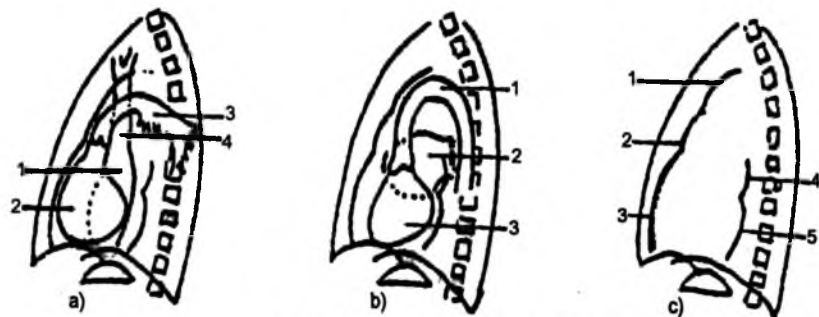
Bóng tim có hình quả trứng với trục lớn chéo xuống dưới và ra trước, phân cách với xương ức ở phía trước bởi khoảng sáng sau xương ức (khoảng sáng trước tim, phân cách với cột sống ở phía sau bởi khoảng sáng sau tim, nơi có thực quản uống cản quang nằm song song với đường cong cột sống).

### 2.3.1. Bờ trước gồm 3 cung

- Cung dưới: lồi nhẹ, tạo bởi thất phải và phía trên là phễu động mạch phổi.
- Cung giữa: ngấn, tạo bởi đoạn đầu của thân động mạch phổi.
- Cung trên: lồi ra trước, tạo bởi đoạn lên của quai động mạch chủ.

### 2.3.2. Bờ sau gồm hai phần

- Phần dưới: có hai cung thấy rõ, lồi nhẹ ra sau, tạo bởi ở 2/3 trên là cung nhĩ trái và ở 1/3 dưới là cung thất trái.
- Phần trên: là cung mạch máu không rõ và không liên tục.



Hình 5.161. Các buồng tim ở tư thế nghiêng trái.

- Các buồng tim phải: 1. Nhĩ phải; 2. Thất phải; 3. Động mạch phổi; 4. Tĩnh mạch chủ trên
- Các buồng tim trái: 1. Quai động mạch chủ; 2. Nhĩ trái; 3. Thất trái.
- Các bờ của tim: 1. Cung động mạch chủ; 2. Cung động mạch phổi; 3. Cung thất phải; 4. Cung nhĩ trái; 5. Cung thất trái.

## 2.4. Tư thế chéo trước phải

Bóng tim có hình tam giác mà đáy là cơ hoành. Khối tim hầu như nằm trên vòm hoành trái. Bờ trước có ranh giới rõ và thường sát thành ngực. Bờ sau tách xa cột sống, giữa chúng là thực quản uống cản quang.

Tư thế chéo trước phải là tư thế chọn lọc để nghiên cứu nhĩ trái.

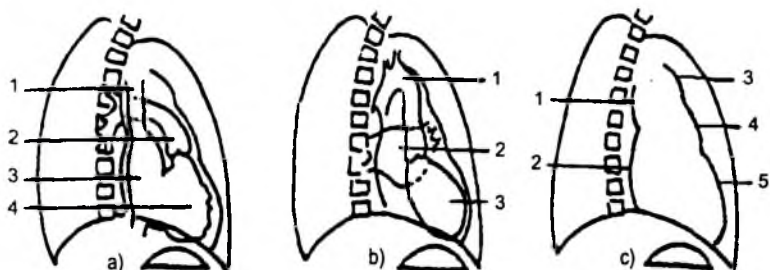
### 2.4.1. Bờ trước có 3 cung

- Cung dưới: lồi, tương ứng với bờ thất trái hay bờ thất phải tùy theo mức độ xoay của bệnh nhân.
- Cung giữa: lồi nhẹ, được tạo nên bởi phễu và thân động mạch phổi.
- Cung trên: lồi, là phần cuối của đoạn lên quai động mạch chủ.



### 2.4.2. Bờ sau gần như thẳng

- Phần dưới: tạo nên ở 1/3 dưới là nhĩ phải và 2/3 trên là nhĩ trái.
- Phần trên: không rõ ràng, tương ứng với tĩnh mạch chủ trên.



**Hình 5.162.** Các buồng tim ở tư thế chếch trước phải.

- a. Các buồng tim phải: 1. Tĩnh mạch chủ trên; 2. Động mạch phổi; 3. Nhĩ phải; 4. Thất phải.*
- b. Các buồng tim trái: 1. Quai động mạch chủ; 2. Nhĩ trái; 3. Thất trái.*
- c. Các bờ của tim: 1. Cung tĩnh mạch chủ trên; 2. Cung nhĩ phải – nhĩ trái; 3. Cung quai động mạch chủ; 4. Cung động mạch phổi; 5. Cung thất phải – thất trái.*

### 2.5. Tư thế chếch trước trái

Bóng tim hình tròn không sát thành ngực trước hay sau (ngay cả các trường hợp tim to). Vách tim gần như vuông góc với mặt phẳng phim, như vậy các buồng tim phải chồng lên nhau ở phía trước còn các buồng tim trái ở phía sau.

Tư thế chếch trước trái là tư thế nghiên cứu quai động mạch chủ và thất trái.

#### 2.5.1. Bờ trước gồm hai cung

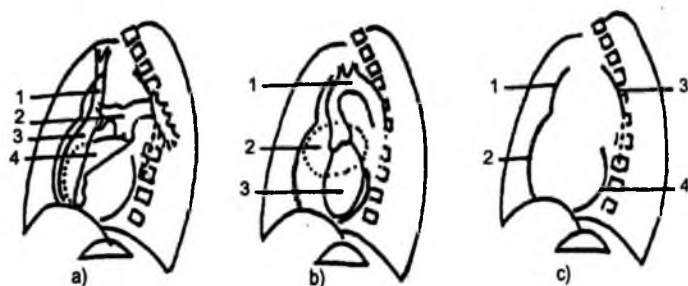
- Cung dưới: lồi ra trước, tương ứng thất phải, nhĩ phải cũng có thể tham gia tạo cung này ở thì thất thu.

- Cung trên: lồi nhiều, tạo bởi đoạn lên của quai động mạch chủ.

#### 2.5.2. Bờ sau gồm hai cung

- Cung dưới: rất lồi, đoạn dưới tạo bởi thất trái, kéo dài lên trên bởi nhĩ trái.

- Cung trên: không liên tục, là quai động mạch chủ được mở rộng hoàn toàn, bao quanh phía trên nhánh trái động mạch phổi tạo nên “cửa sổ chủ phổi”.



Hình 5.163. Các buồng tim ở tư thế chéo trước trái.

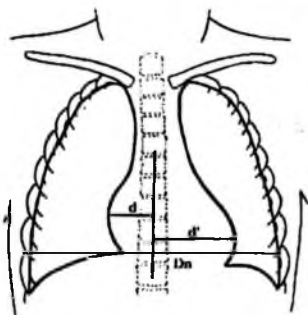
- a. Các buồng tim phải: 1. Tĩnh mạch chủ trên; 2. Động mạch phổi; 3. Nhĩ phải; 4. Thất phải.  
 b. Các buồng tim trái: 1. Quai động mạch chủ; 2. Nhĩ trái; 3. Thất trái.  
 c. Các bờ của tim: 1 và 3. Cung động mạch chủ; 2. Cung nhĩ phải; 4. Cung thất trái - nhĩ trái.

## 2.6. Đường kính của tim

Đường kính được ứng dụng trong chẩn đoán lâm sàng là đường kính ngang của tim.

Trên phim thẳng, kẻ một đường thẳng nối với các gai sống (là đường chính giữa của lồng ngực), sau đó từ điểm lồi nhất của hai cung dưới phải và dưới trái kẻ các đường thẳng góc với đường kẻ trên ta được các đoạn  $d$  và  $d'$ . Đường kính ngang của tim:  $Dt = d + d'$ .

Bình thường đường kính ngang của tim ( $Dt$ ) không vượt quá nửa bề ngang lồng ngực ( $Dn$ ) đo ở vị trí rộng nhất.



Hình 5.164. Đường kính ngang của tim.

## 2.7. Các biến thể của hình tim bình thường

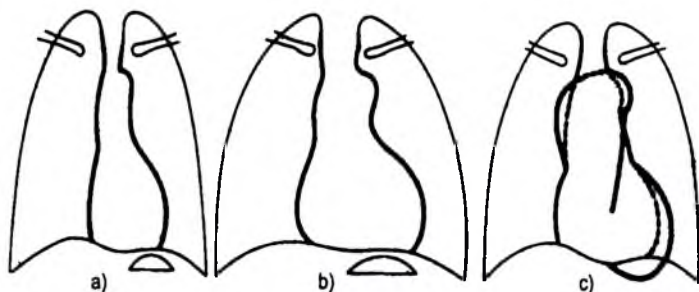
Hình thể tim có thể có hình dạng khác nhau ở người bình thường, trên phim thẳng có thể thấy:

- Tim thẳng đứng với lồng ngực dài: tim nhỏ nằm ở giữa hình "giọt nước", mỏm tim nằm trên cơ hoành, cung giữa trái dài thường lồi.
- Tim nằm ngang với lồng ngực ngắn: thường ở những người béo và thấp. Tim như nằm trên cơ hoành, mỏm tim tiến tới sát thành ngực bên, cung dưới trái đôi khi rất lồi và cung giữa trái thường lõm.
- Tim chéo: hay gặp ở những người có tâm vóc trung bình, cân đối.

– Tim ở người già: khối tim xoay ngược chiều kim đồng hồ làm cho cung dưới trái lồi hơn, quai động mạch chủ mở rộng ra cho nên đoạn động mạch chủ lên tạo nên cung giữa phải và nút động mạch chủ lồi nhiều vào trường phổi.


– Tim người có lồng ngực biến dạng: gặp ở người gù–vẹo cột sống hoặc bất thường xương ức (gồ hoặc lõm), làm biến dạng hình tim.

Trên thực tế, phần lớn các trường hợp, phim chụp ở tư thế thẳng và nghiêng cũng đủ phân tích tốt các đường bờ tim và các cuống mạch máu của tim.



**Hình 5.165.** Các biến thể của hình tim bình thường.

- a. Tim thẳng đứng với lồng ngực dài; b. Tim nằm ngang với lồng ngực ngắn;  
c. Tim người có tuổi: mở rộng quai động mạch chủ và phì đại nhẹ thất trái.



**Hình 5.166.** Các biến thể hình tim bình thường.

- a. Tim thẳng đứng với lồng ngực dài; b. Tim nằm ngang với lồng ngực ngắn;  
c. Tim người có tuổi: mở rộng quai động mạch chủ và phì đại nhẹ thất trái (mũi tên trắng).

### 3. TRIỆU CHỨNG HỌC X QUANG TIM

#### 3.1. Tăng thể tích các buồng tim

##### 3.1.1. Thất trái

Bình thường:

- Phim thẳng: nó tạo ra cung dưới trái.
- Nghiêng trái: 1/3 dưới của cung dưới bờ sau.
- Chếch trước phải: cung dưới của bờ trước (nếu chệch dưới 45).
- Chếch trước trái: cung dưới của bờ sau.

Tăng thể tích:

Phim thẳng:

- Cung dưới trái kéo dài và lồi nhiều.
- Mỏm tim ở dưới cơ hoành dù hít vào sâu.

Chếch trước trái và nghiêng trái:

- Phần dưới của bờ sau lồi nhiều, lấp đầy khoảng sáng sau tim và có thể chổng lên cột sống.

- Thực quản uống cản quang thấy đoạn dưới thực quản sát cơ hoành bị chèn ép.

Nguyên nhân: gặp trong tất cả các trường hợp có phì đại hoặc/và giãn thất trái.

- Tăng huyết áp động mạch.
- Hẹp và hở van động mạch chủ.
- Hở van hai lá.

##### 3.1.2. Nhĩ trái

Bình thường:

- Phim thẳng: không nhìn thấy.
- Nghiêng trái: 2/3 trên của cung dưới bờ sau.
- Chếch trước phải: 1/3 trên của cung dưới bờ sau.

Tăng thể tích:

Phim thẳng:

- Nhĩ trái đậm hơn và có thể nhìn thấy ở giữa khối tim.
- Nhĩ trái phát triển sang phải, tạo nên hình hai vòng tròn đồng tâm ở bờ dưới phải của tim (tùy theo giai đoạn tiến triển mà nó nằm bên trong, bất chéo, hay nằm hẳn ra ngoài bờ nhĩ phải).

– Có thể phát triển lên cao, đẩy vào đoạn chế dôi của khí quản và làm phế quản gốc trái nằm ngang.

– Có thể phát triển sang trái dẫn đến tiểu nhĩ trái làm lồi phần dưới của cung giữa trái (cung động mạch phổi).

Chếch trước phải và nghiêng trái: nhĩ trái phát triển đẩy lồi bờ sau ở mức 2/3 trên của cung dưới sau và đẩy thực quản ra sau.

Nguyên nhân:

– Hẹp hai lá hay gặp nhất.

– Có thể gặp trong hở hai lá (giãn nhĩ trái ở thì thất thu) và trong suy thất trái.

### **3.1.3. Thất phải**

Bình thường:

– Phim thẳng: không nhìn thấy.

– Chếch trước trái và chếch trước phải: cung dưới của bờ trước.

Tăng thể tích:

Phim thẳng: cung dưới trái kéo dài, mỏm tim nâng cao và tách ra nằm trên cơ hoành.

Phim nghiêng: cung dưới trước nổi làm giảm khoảng sáng sau xương ức ở phía dưới gần cơ hoành.

Chếch trước trái: cung dưới phải của bờ trước lồi nhiều ra trước.

Nguyên nhân: gặp trong tất cả các trường hợp có phì đại hoặc/và giãn thất phải.

– Hẹp van động mạch phổi, tăng áp lực động mạch phổi.

– Bệnh tâm phế mạn.

– Hẹp van hai lá.

### **3.1.4. Nhĩ phải**

Bình thường:

– Phim thẳng: cung dưới phải.

– Chếch trước phải: 2/3 dưới của cung dưới bờ sau.

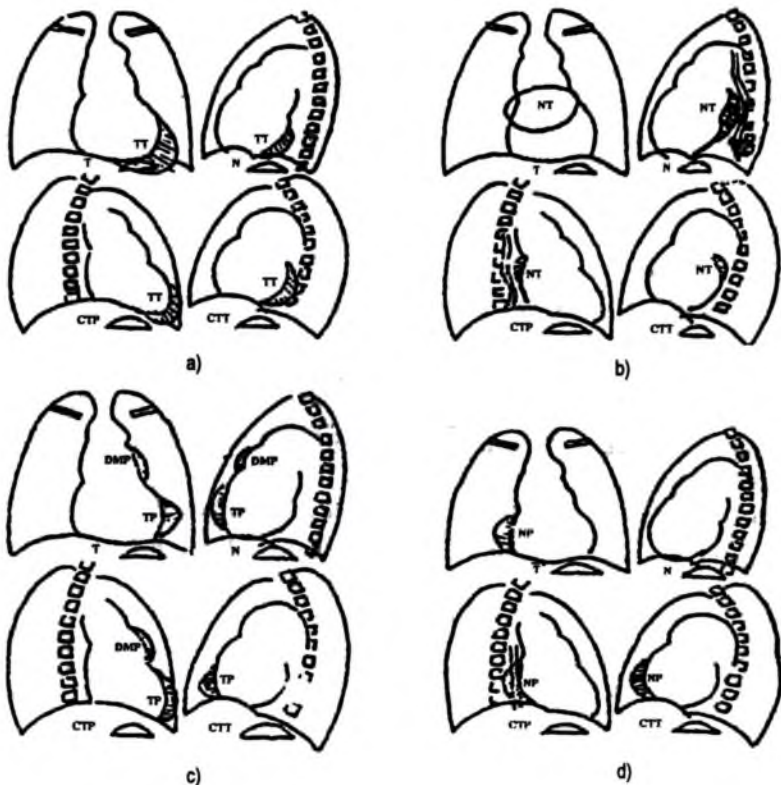
Tăng thể tích:

– Phim thẳng: cung dưới phải lồi lấn vào trường phổi phải.

– Chếch trước phải: cung dưới phải lồi lấp đầy phần dưới của khoảng sáng sau tim.

Nguyên nhân:

- Hẹp van ba lá (hiếm).
- Suy tim phải, phối hợp với tăng thể tích thất phải.
- Thông liên nhĩ.

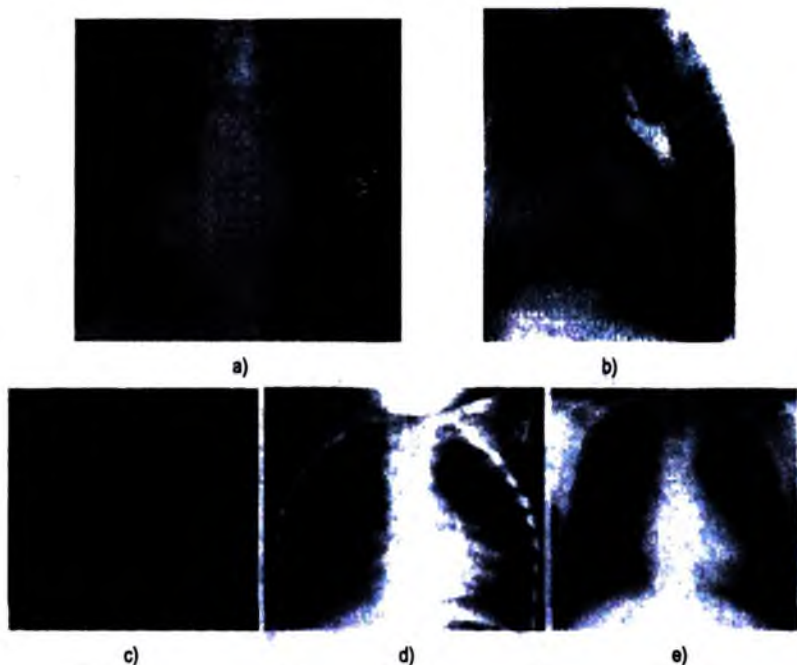


**Hình 5.167.** Sơ đồ hình phi đại các buồng tim ở các tư thế chụp khác nhau.

a. Phi đại thất trái; b. Phi đại nhĩ trái; c. Phi đại thất phải; d. Phi đại nhĩ phải.

T: thẳng; N: nghiêng; CTP: chệch trước phải; CTT: chệch trước trái.

TT: thất trái; NT: nhĩ trái; TP: thất phải; NP: nhĩ phải; DMP: động mạch phổi.



**Hình 5.168.** Hình phim đại các buồng tim.

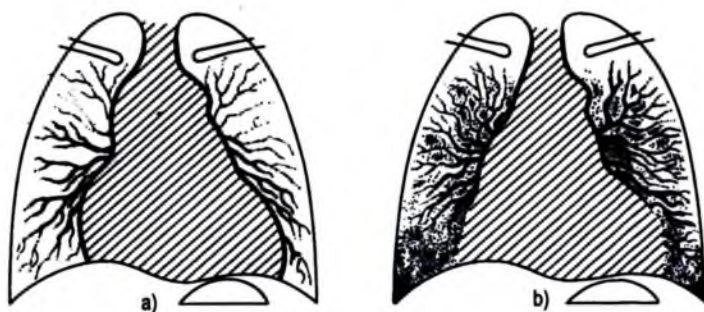
- a. *Thẳng:* giãn nhĩ trái (phế quản gốc trái bị đẩy; mũi tên cong, mũi tên thẳng; hình hai bờ cung dưới phải, mũi tên rỗng; lối cung giữa phải), b. *Nghiêng:* giãn nhĩ trái đẩy thực quản ra sau.  
c. *Thẳng:* giãn nhĩ phải (mũi tên đen). d. *Thẳng:* giãn thất phải. e. *Thẳng:* giãn thất trái.

### 3.2. Tim to toàn bộ

Tim to toàn bộ cả phải và trái làm đường kính ngang và dọc của tim đều tăng lên nhiều, tim thường ít cử động khi chiếu dưới màn tầng sáng.

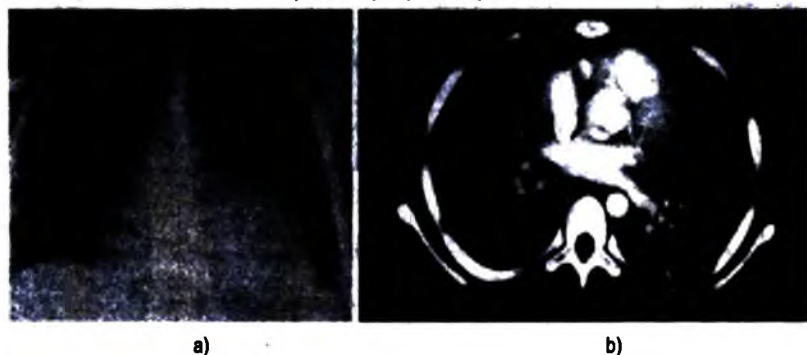Mạng lưới mạch máu phổi có bị ảnh hưởng hay không phụ thuộc vào căn nguyên của bệnh tim. Trong suy tim, có những dấu hiệu của phân bố lại mạch máu phổi phối hợp với phù nề tổ chức kẽ vùng đáy phổi. Như vậy, hình tim to kết hợp với hình ứ huyết phổi cho phép chẩn đoán suy tim.

Trong trường hợp tràn dịch màng ngoài tim, tim tăng thể tích chủ yếu theo chiều ngang. Biên độ co bóp của tim giảm nhiều hoặc mất hẳn khi chiếu dưới màn tầng sáng. Không có sự thay đổi mạng lưới mạch máu phổi, các góc tâm hoành rõ nét (do không có phù nề tổ chức kẽ). Hình ảnh tràn dịch màng ngoài tim thay đổi hằng ngày.



**Hình 5.169.** Hình tim to toàn bộ.

- a. *Tràn dịch màng tim*: tim to, bờ nét, mạch máu phổi bình thường;  
b. *Suy tim*: tim to, bờ mờ vùng thấp do phù nề tổ chức kẽ (đường Kerley, tràn dịch màng phổi) và phân bố lại mạch máu phổi.



**Hình 5.170.** Tràn dịch màng tim.

- a. *X quang tư thế thẳng*: hình tim to, có dạng quả bầu, tăng chỉ số tim ngực;  
b. *Hình cắt lớp vi tính tim thực của cùng bệnh nhân chỉ ra có tràn dịch khoang màng ngoài tim.*

### 3.3. Giãn động mạch phổi

Giãn động mạch phổi có thể do hẹp van động mạch phổi (giãn sau hẹp), do phồng (hiếm gặp), hoặc do tăng áp lực động mạch phổi.

Hình X quang trên phim thẳng thấy cung giữa trái nổi, có khi hình nổi đó rất to. Nếu chiếu thấy hình rốn phổi nháy trên màn hình.

Để xác định chắc chắn có thể chụp mạch theo đường tĩnh mạch, đưa ống thông vào thất phải hay vào tận thân động mạch phổi, thấy rõ hình động mạch phổi giãn ở vùng rốn phổi.



### 3.4. Các vôi hoá của tim

Trên X quang, tìm các vôi hoá trong khối tim được tiến hành dưới màn tăng sáng, nghiên cứu động các hình vôi hoá cho phép chẩn đoán vị trí và nguyên nhân, dù ở tư thế nào thì các hình vôi hoá cũng chống lên bóng tim. Chúng di động theo tim nhưng không di động theo nhịp thở.

*Các vôi hoá van hai lá:* chúng nằm trên van dưới dạng nhiều nốt nhỏ không đồng đều chống sát nhau, có thể tạo thành hình vòng cung. Chúng được thấy ở các tư thế chéch trước phải và chéch trước trái ở phần sau dưới của khối tim. Chuyển động của các hình vôi hoá theo hình êlip trên mặt phẳng hầu như nằm ngang.

*Vôi hoá các van động mạch chủ:* chúng gộp lại thành đám có hình "xúp lơ", ở vị trí cao hơn trước hơn trong bóng tim. Chuyển động của chúng rất đặc trưng: nhảy lên xuống theo trục thẳng đứng, lúc xuống thì rất nhanh và khi lên thì chậm hơn.

*Các vôi hoá cơ tim:* có thể thấy sau hoại tử cơ tim có biến chứng hoặc không có giãn thành cơ tim.

*Vôi hoá màng tim:* các vôi hoá hình đường mảnh, có thể có tua gai. Giai đoạn muộn hơn chúng tạo nên các mảng dài rồi thành hình vòng cung, cuối cùng hình vôi hoá trở thành hình vôi hoá màng tim thường nằm ở các rãnh và mặt hoành của tim.

*Các vôi hoá động mạch chủ:* hay gặp ở người già có xơ vữa động mạch, thường ở đoạn nằm ngang. Vôi hoá động mạch chủ lên thường gặp trong viêm động mạch chủ trên xoang do giang mai. Trên thực tế, tất cả các đoạn động mạch chủ đều có thể bị vôi hoá do quá trình xơ vữa. Tư thế chéch trước trái phân tích tốt vôi hoá do quai động mạch chủ được mở rộng.

Chụp cắt lớp vi tính giúp chẩn đoán tốt các vôi hoá vùng tim.



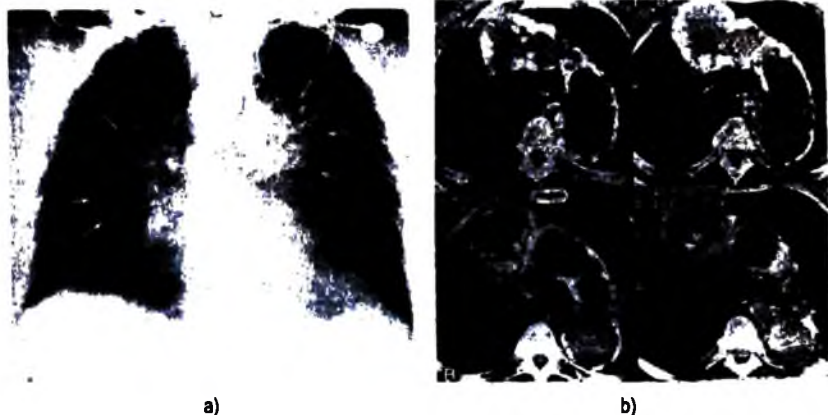
**Hình 5.171.** XQ tư thế thẳng: vôi hóa quai động mạch chủ.



**Hình 5.172.** XQ tư thế nghiêng: vôi hóa vòng tròn tương ứng với vị trí van động mạch chủ.



**Hình 5.173.** Hình XQ tư thế nghiêng: vôi hóa tương ứng vị trí màng ngoài tim phía trước.



**Hình 5.174.** a. XQ thẳng: giãn ĐM chủ lên và quai ĐM chủ kèm với hóa dạng vòng (mũi tên trắng).  
b. Cắt lớp vi tính trước tim (cùng bệnh nhân): chứng minh có vôi hóa ĐMC.

## 4. CHẨN ĐOÁN HÌNH ẢNH MỘT SỐ BỆNH TIM MẮC PHẢI HAY GẶP

### 4.1. Sinh lý bệnh của tưới máu phổi trong bệnh tim

#### 4.1.1. Trạng thái bình thường

Ở người khỏe mạnh chụp phổi thẳng tư thế đứng, hình tưới máu phổi chủ yếu thấy ở hai đáy phổi. Hiện tượng này được giải thích bởi trọng lực (áp lực giữa vùng đáy và vùng đỉnh phổi chênh nhau khoảng 25 cm nước). Nếu chụp phim phổi ở tư thế đầu thấp, thì phân phối tưới máu phổi ngược lại chủ yếu ở vùng đỉnh phổi.

Tăng cung lượng tim nhưng không tăng sức cản phổi (gặp trong nhịp tim nhanh, gắng sức, có thai...) làm tăng lượng máu đến phổi mà chủ yếu xảy ra ở vùng đỉnh phổi, như vậy tưới máu phổi giữa vùng đáy và đỉnh phổi sẽ cân bằng nhau.

#### 4.1.2. Sinh lý bệnh

Khi có cản trở máu tĩnh mạch phổi về tim (như trong hẹp van hai lá) kéo theo tăng áp lực tĩnh mạch phổi, có thể đo được bằng áp lực mao mạch phổi bị ứ đọng (áp lực mao mạch trung bình ở trạng thái bình thường là 5–10 mmHg).

Do có sự khác nhau giữa áp lực vùng đỉnh và đáy phổi, nên thay đổi tưới máu phổi sẽ xuất hiện:

– Tăng áp lực mao mạch trung bình từ 10 đến 15 mmHg: có sự cân bằng tưới máu giữa vùng đỉnh và đáy phổi. Vì hình ảnh này có thể thấy ở người bình thường (ngay cả loại trừ các nguyên nhân tăng cung lượng tim), nên nó ít có giá trị, trừ khi có các phim chụp trước đó.

– Tăng áp lực trung bình từ 15 đến 25 mmHg: có sự phân bố lại tưới máu phổi, giảm ở vùng đáy phổi (nơi mà áp lực là mạnh nhất), tăng tưới máu vùng đỉnh phổi (nơi mà áp lực thấp nhất và phù tổ chức kẽ ít khi xảy ra nhất).

– Tăng áp lực trung bình trên 25 mmHg: phân bố lại tưới máu phổi kèm thêm phù tổ chức kẽ ở vùng đáy phổi, phù quanh phế quản–mạch máu làm mờ mạch máu, xuất hiện đường Kerley và tràn dịch góc sườn hoành.

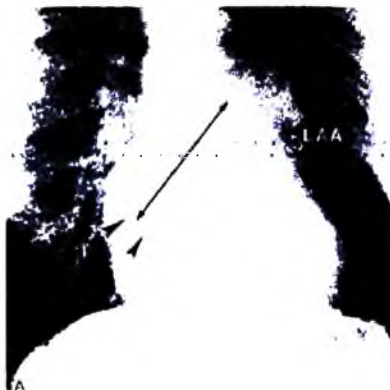
## 4.2. Bệnh van hai lá

### 4.2.1. Hẹp van hai lá đơn thuần

Hẹp van hai lá thường do bệnh thấp tim, hiếm do bệnh tim bẩm sinh hoặc do u nhày nhĩ trái. Hẹp van hai lá làm nhĩ trái giãn ra, càng giãn khi có kèm hở hai lá phổi hợp. Có thể có cục máu đông trong nhĩ trái, nhất là tiểu nhĩ trái. Kích thước thất trái bình thường hay giảm, các buồng tim phải thường giãn hay phì đại.

#### a) Dấu hiệu X quang

– Giãn nhĩ trái: (xem tăng thể tích buồng nhĩ trái). Ngay từ giai đoạn đầu, trên X quang đặc biệt ở tư thế chéch trước phải và nghiêng, cho thấy sớm dấu ấn lõm khu trú 1/3 giữa thực quản có ống cản quang. Khi nhĩ trái to hơn, nó được thấy trên phim chụp thẳng dưới dạng một hình mờ tròn trong bóng tim và có thể tới bờ phải của tim theo nhiều mức độ khác nhau, giai đoạn này có hình ấn lõm lên thực quản rõ.



**Hình 5.175.** XQ tư thế thẳng: BN hẹp van 2 lá với phì đại nhĩ trái, hình hai cung ở bờ phải của tim (đầu mũi tên đen), giãn tiểu nhĩ trái (mũi tên trắng).



**Hình 5.176.** XQ tư thế thẳng ở BN khác có giãn tiểu nhĩ trái (mũi tên đen) và hình ứ huyết phổi hai bên.

– Tăng áp lực động mạch phổi: biểu hiện trên phim chụp thẳng là hình cung giữa trái lồi (thân động mạch phổi), lồi của tiểu nhĩ trái có thể làm biến dạng phần dưới cung giữa trái tạo ra hình “bướu đôi”.

Hẹp khí van hai lá kéo theo tăng áp lực tĩnh mạch phổi là nguyên nhân của phù nề tổ chức kẽ, thậm chí phù phổi cấp. Hình ứ huyết phổi thường thấy là rốn phổi rộng ra với các hình mờ núm từ rốn phổi lan ra giống lao kê hay phế quản phế viêm.

– Phì đại thất phải: thấy khi bệnh tiến triển lâu ngày, nó có thể phối hợp với những dấu hiệu tăng áp lực động mạch phổi, có nguy cơ phù phổi cấp cao.

– Vô hiệu van hai lá: có thể thấy trên phim và khi chiếu trên màn tăng sáng.

### b) Siêu âm tim

Là phương pháp tốt trong đánh giá hình thái và di động của van hai lá.

Siêu âm thời gian thực: cho thấy kích thước của lỗ van, lá nhỏ van không di động, lá lớn kém di động, tổn thương tổ chức dưới van. Nhĩ trái giãn và có thể thấy huyết khối trong nhĩ trái.

Siêu âm kiểu TM thấy: giảm tốc độ đóng tâm trương (DCR), dày cả hai lá trước và sau, di động nghịch thường lá sau chứng tỏ có dính các mép van... Siêu âm Doppler nghiên cứu dòng chảy qua van hai lá, thấy tốc độ dòng chảy cao và dòng chảy rối.

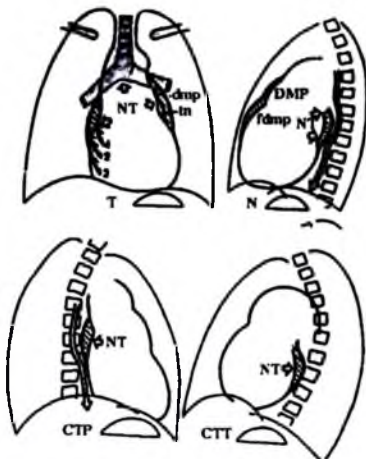
### c) Chụp buồng tim

Ống thông đặt ở thất trái.

Bình thường khi van hai lá mở, có dòng máu không cản quang từ nhĩ trái vào thất trái, làm thuốc cản quang trong buồng thất trái bị rửa nhanh.

Trong hẹp hai lá, dòng chảy không cản quang này nhỏ hơn nên thuốc cản quang trong thất trái ít bị hoà loãng.

Tư thế thẳng (T): nhĩ trái (NT) phát triển sang phải có bờ nằm bên trong, bất chéo, hay nằm hẳn ra ngoài bờ nhĩ phải. Tiểu nhĩ trái (tn) có thể vượt hình lồi của động mạch phổi (đmp) để tạo thành hình “bướu đôi”. Nhĩ trái giãn làm chạc ba khí phế quản mở rộng và phế quản gốc trái nằm ngang.



Hình 5.177. Hẹp hai lá đơn thuần.

Tư thế nghiêng trái (N): đẩy phần trên của khoảng sáng sau tim và đẩy thực quản (dấu hiệu sớm).

Chếch trước phải (CPT): đè đẩy thực quản có thuốc cản quang (dấu hiệu sớm).

Chếch trước trái (CTT): phì đại nhĩ trái thấy không rõ.

#### 4.2.2. Hở hai lá đơn thuần

Hở van hai lá có nhiều nguyên nhân, bao gồm: sa van hai lá, đứt dây chằng, viêm nội tâm mạc do vi khuẩn, đứt cơ nhú sau nhồi máu, rối loạn chức năng, bệnh thấp tim.

##### a) Dấu hiệu X quang

– Phì đại nhĩ trái: thăm khám dưới màn tăng sáng ở tư thế chếch trước phải có uống thuốc cản quang vào thực quản, thấy nhĩ trái giãn ở thì thất thu.

– Phì đại thất trái: thấy rõ ở tư thế thẳng và chếch trước trái: phim thẳng thấy cung dưới trái nổi và kéo dài, mỏm tim nằm dưới cơ hoành. Phim chếch trước trái và nghiêng thấy cung dưới sau nổi chèn ép vào thực quản và làm mất khoảng sáng sau tim.



Hình 5.178. Hở 2 lá đơn thuần.

a. Thẳng: giãn nhĩ trái; b. Nghiêng (uống thuốc vào thực quản): nhĩ trái to đẩy thực quản ra sau.

##### b) Siêu âm tim

Các dấu hiệu trực tiếp thấy trên siêu âm tim đáng tin cậy, hình tăng cơ bóp thất trái và tăng thể tích thất trái là dấu hiệu trực tiếp quan trọng nhưng không đặc hiệu, có thể thấy căn nguyên của hở hai lá (đứt dây chằng, hay sùi nội mạc...).

Siêu âm Doppler cho phép chẩn đoán chính xác mức độ hở hai lá nhờ phát hiện dòng trào ngược.

c) *Chụp buồng tim*: ống thông đặt ở thất trái, cho phép đánh giá dòng trào ngược bằng 4 mức độ (thấy rõ ở tư thế chếch trước phải):

– Trào ngược (+): dòng trào ngược ít ở mỗi thì tâm thu.

– Trào ngược (++) : dòng trào ngược tương đối, làm cản quang mờ nhạt cả nhĩ trái nhưng không được rửa sạch ở mỗi chu kỳ.

– Trào ngược (+++) : trào ngược nhiều làm cản quang cả nhĩ trái có đậm độ bằng thất trái.

– Trào ngược (++++): trào ngược rất nhiều cản quang tất cả nhĩ trái mỗi thì tâm thu và trào ngược cả vào tĩnh mạch phổi. Kích thước của vòng van có thể thấy cho phép biết nó có giãn không.

### **4.2.3. Bệnh van hai lá (hẹp phối hợp với hở)**

Hình X quang là hình tổng hợp của hẹp và hở van hai lá, hình tim to toàn bộ mà chủ yếu là nhĩ trái và thất phải nên đường kính ngang và dọc của tim đều tăng. Mỏm tim nằm trên cơ hoành và tiến tới sát thành ngực trái.

Trên phim nghiêng thực quản có ống cản quang bị chèn ép đẩy ra sau trên đoạn dài tới sát cơ hoành, khoảng sáng trước và sau tim đều bị mất.

## **4.3. Bệnh van động mạch chủ**

### **4.3.1. Hẹp van động mạch chủ**

Có thể do thấp hoặc do vôi hoá van có bất thường bẩm sinh (thấy ở tuổi trưởng thành). Hẹp van do thấp thường phối hợp với hở và bệnh thấp van động mạch chủ thường phối hợp với bệnh thấp van hai lá.

#### **a) Dấu hiệu X quang**

Thể tích tim thường là bình thường.

Trên phim thẳng, giãn đoạn lên động mạch chủ (giãn sau hẹp do tia máu phụt mạnh vào thành khi tâm thu) làm lối thêm cung giữa phải, cung dưới trái lối do phì đại thất trái.

Vôi hoá van động mạch chủ đôi khi thấy trên phim và khi chiếu dưới màn tăng sáng.

#### **b) Siêu âm tim**

Cho thấy rõ các lá van dày, di động ít, đường kính động mạch chủ tăng, thành thất trái phì đại. Doppler tim cho thấy tốc độ dòng chảy cao qua van bị hẹp.

Siêu âm tim có thể thay thế chỉ định chụp buồng thất trái vì phương pháp này khó thực hiện được ống thông qua lỗ van hẹp để vào thất trái.

### 4.3.2. Hở van động mạch chủ

Hở van động mạch chủ có thể cấp tính hoặc mạn tính. Hở cấp tính thường do viêm nội tâm mạc vi khuẩn, gây giãn nhanh thất trái ở cuối thì tâm trương, kèm phân bố lại tuần hoàn mạch máu phổi. Trong giai đoạn cấp, kích thước của tim có thể bình thường, nhưng tổn thương tim sẽ phát triển dẫn đến ứ huyết phổi và phù phổi. Như vậy, hở van động mạch chủ cấp tính là một trong những nguyên nhân phù phổi trên bệnh nhân có kích thước tim bình thường.

Hở van động mạch chủ mạn tính thường do khuyết van bẩm sinh hoặc do bệnh thấp tim. Trong thấp tim hay dẫn đến phá hủy tổ chức dưới van, thường chỗ van bám vào vách, kết quả là hẹp phối hợp với hở.

#### a) Dấu hiệu X quang

Phi đại thất trái: trên phim thẳng thấy cung dưới trái kéo dài, lồi, mỏm tim ẩn dưới cơ hoành, quai động mạch chủ thường giãn. Trên phim chếch trước trái mất khoảng sáng sau tim.

#### b) Siêu âm tim

Các dấu hiệu gián tiếp thường đáng tin cậy hơn các dấu hiệu trực tiếp: rung van hai lá thì tâm trương, giãn thất trái không có dày thành thất, tăng cơ bóp thất trái.

#### c) Chụp buồng tim

Đầu ống thông đặt ở đoạn lên của động mạch chủ, cho phép đánh giá dòng trào ngược bằng 4 mức độ tùy theo lượng cản quang trào ngược vào thất trái ở thì tâm thất trương (tương tự như đánh giá trào ngược trong hở van hai lá).

## 4.4. Khuyết van ba lá

Khuyết van ba lá nguyên nhân thường do bệnh thấp gây tổn thương tổ chức van, hoặc hở van do giãn thất phải.

Dấu hiệu X quang thường là giãn nhĩ phải. Rất hiếm thấy vôi hoá van ba lá.

Siêu âm tim là phương pháp thăm khám tốt van ba lá.

Chụp buồng tim phải, khó đưa được ống thông qua lỗ van để vào thất phải, nhất là trong trường hợp hẹp van và nhĩ phải giãn.

## 5. CHẨN ĐOÁN HÌNH ẢNH MỘT SỐ BỆNH TIM BẨM SINH HAY GẶP

### 5.1. Phân loại và sinh lý bệnh

#### 5.1.1. Bệnh tim do cản trở, không có luồng thông

##### a) Cản trở bên phải

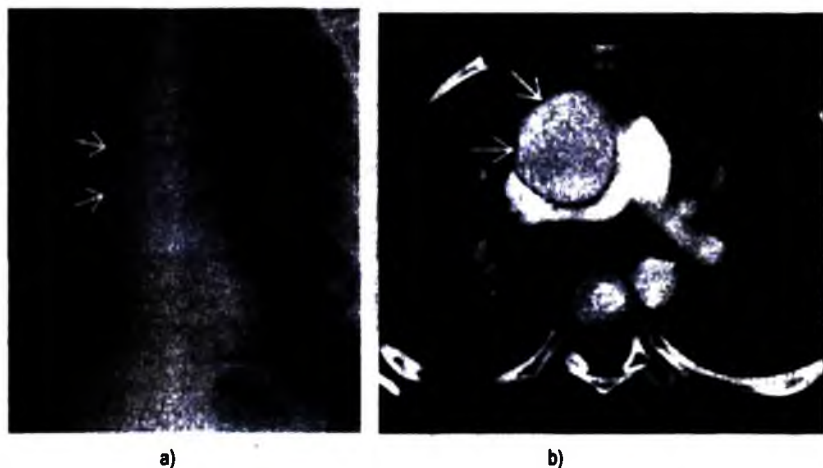
Hẹp van động mạch phổi: chiếm khoảng 10% trong số bệnh tim bẩm sinh, có thể đơn thuần hay phối hợp với bất thường khác. Hẹp ít hay nhiều phụ thuộc mức

độ dính ba lá van tổ chim, hậu quả là tăng áp lực thất phải và giảm lưu lượng động mạch phổi. Không như hẹp chủ, hẹp van động mạch phổi thường không tiến triển.

**b) Cản trở bên trái**

– Hẹp chủ: vị trí có thể là ở van, sau van, hoặc trên van động mạch chủ.

Hẹp van động mạch chủ: van động mạch chủ có hai lá phối hợp với hẹp van là bệnh tim bẩm sinh hay gặp nhất, chiếm khoảng 1% dân số. Mức độ hẹp phụ thuộc vào tình trạng lá van dày cứng và tiến triển theo thời gian, có thể có vôi hoá van ở người lớn. Trẻ nhỏ có tim to với tăng áp lực tĩnh mạch phổi, hở van hai lá do xơ dày nội tâm mạc hoặc rối loạn chức năng thất. Trẻ lớn tim thường không to và có giãn động mạch chủ lên, có thể thất trái to nếu có kèm hở chủ.



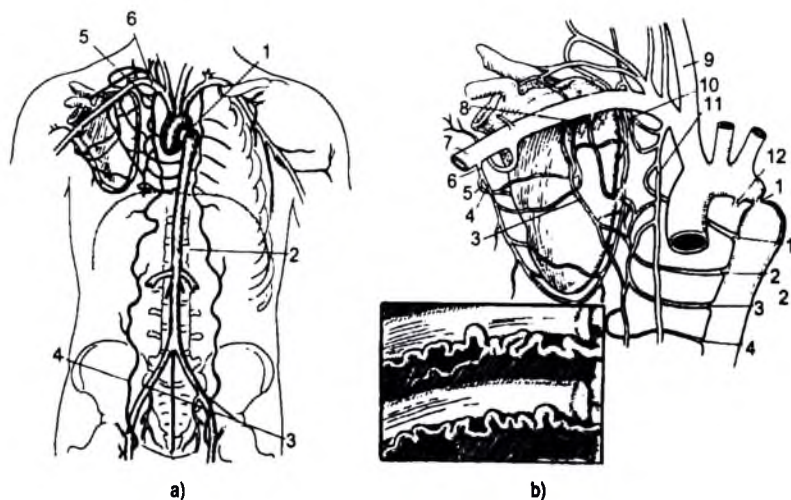
**Hình 5.179. Hẹp van động mạch chủ.**

a. XQ: giãn ĐM chủ lên (mũi tên trắng);

b. Cắt lớp vi tính có tiêm thuốc (cùng bệnh nhân): giãn ĐM chủ lên (mũi tên trắng).

– Hẹp eo động mạch chủ: chiếm 5% trong số bệnh tim bẩm sinh, thường ở nam gấp đôi nữ, vị trí hay gặp nhất là ở eo động mạch chủ (ngay dưới chỗ xuất phát của động mạch dưới đòn trái). Hẹp eo động mạch chủ có thể phối hợp với bất thường bẩm sinh khác, nhất là bệnh van động mạch chủ có hai lá. Chẩn đoán lâm sàng khá dễ dàng trước một bệnh nhân cao huyết áp hai chi trên phối hợp với giảm sức đập của động mạch đùi. Loại hẹp động mạch chủ này gây ra tăng áp lực thượng lưu với phì đại thất trái và giảm áp lực hạ lưu, giữa chúng sẽ xuất hiện tuần hoàn phụ trung gian bởi các động mạch liên sườn.





**Hình 5.180.** Tuần hoàn động mạch trong hẹp eo động mạch chủ.

*a. Tuần hoàn nông tạo bởi vòng nối từ dưới đòn vào động mạch vú trong tới động mạch thượng vị dưới cuối cùng tới động mạch chậu chung; 1: hẹp eo động mạch chủ; 2: động mạch chủ; 3: động mạch chậu chung; 4: động mạch thượng vị dưới; 5: động mạch vú trong; 6: động mạch dưới đòn.*

*b. Tuần hoàn sâu tạo bởi vòng nối từ các nhánh của động mạch dưới đòn (vú trong, liên sườn trên, ngực trên, ngực bên và trên gai) tới bốn nhánh liên sườn-chủ đều liên, cuối cùng tới động mạch chủ xuống dưới chỗ hẹp eo động mạch chủ (hai bên giống nhau). Khung nhỏ cho thấy: giãn động mạch liên sườn làm lõm bờ dưới các cung sườn. 1: hẹp eo động mạch chủ; 2: các động mạch liên sườn-chủ; 3: động mạch ngực bên; 4: động mạch ngực lưng; 5: động mạch mũ vai; 6: động mạch dưới vai; 7: động mạch dưới đòn; 8: động mạch ngực trên; 9: động mạch cánh chung phải; 10: động mạch liên sườn trên; 11: động mạch vú trong. 12: dây chằng động mạch.*

### **5.1.2. Bệnh tim có luồng thông trái-phải**

– Thông liên nhĩ: đứng hàng thứ hai trong bệnh tim bẩm sinh, thường không có triệu chứng nên đôi khi phát hiện muộn. Tuổi thiếu niên, áp lực động mạch phổi thường bình thường mặc dù có sự chênh lệch kháng trở tuần hoàn phổi tăng – tuần hoàn chủ giảm. Lớn tuổi hơn, có thể có triệu chứng liên quan đến tăng áp lực động mạch phổi, rối loạn chức năng thất trái, hoặc loạn nhịp tim. Bệnh gây nên dòng chảy tắt từ trái sang phải do đó làm tăng thể tích tim phải và tăng lưu lượng máu động mạch phổi.

– Thông liên thất: đứng hàng thứ ba trong bệnh tim bẩm sinh. Thông bất thường qua lỗ vách liên thất, mức độ luồng thông phụ thuộc vào kích thước của lỗ thông và chênh lệch giữa kháng trở của tuần hoàn chủ và tuần hoàn phổi. Sau sinh, thông tắt trái-phải tăng cùng với giảm kháng trở mạch máu phổi và là

nguyên nhân tăng tuần hoàn phổi dẫn đến tăng thể tích nhĩ trái và cả hai thất. Trẻ sơ sinh, nếu luồng thông lớn có biểu hiện triệu chứng và thường tử vong trong tháng đầu, nếu luồng thông nhỏ có thể hoàn toàn không có triệu chứng. Bệnh đến tuổi trưởng thành có thể được thích nghi, có tím do tăng áp lực động mạch phổi và thông đảo ngược phải-trái do tiến triển của bệnh mạch phổi tắc nghẽn (hội chứng Eisenmenger).

– Còn ống động mạch: đứng hàng thứ tư trong bệnh tim bẩm sinh (12%), gặp 15% ở trẻ sinh thiếu tháng có hội chứng suy hô hấp. Vị trí ống động mạch thường đi từ mặt dưới của đoạn động mạch chủ xuống, dưới chỗ xuất phát động mạch dưới đòn trái, và nối tắt với động mạch phổi ở phía sau chỗ tận của thân động mạch phổi. Bình thường ở tuần hoàn bào thai có ống động mạch, khi đứa trẻ ra đời trong tuần đầu ống sẽ đóng kín lại và biến thành dây chằng động mạch. Trường hợp bệnh lý ống đó còn tồn tại với mức độ to nhỏ khác nhau lúc đó có sự thông thương giữa động mạch chủ và động mạch phổi, cung lượng động mạch chủ giảm do một phần máu qua ống thông động mạch sang động mạch phổi, gây tăng áp lực động mạch phổi.

**5.1.3. Bệnh tim có luồng thông phải-trái và có cản trở ở hạ lưu:** luồng thông tắt từ phải sang trái chỉ xảy ra khi có cản trở đường ra bên phải làm tăng áp lực các buồng tim phải cao hơn so với áp lực các buồng tim trái.

**a) Cản trở lỗ van hoặc ở phễu động mạch**

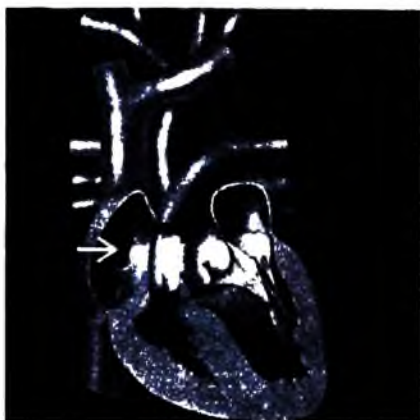– Tứ chứng Fallot: là bệnh tim bẩm sinh có tím hay gặp nhất, nó kết hợp giữa thông liên thất, hẹp động mạch phổi, phì đại thất phải và động mạch chủ cưỡi ngựa trên vách liên thất (xuất phát của động mạch chủ cả ở thất phải và thất trái). Tăng áp lực trong thất phải do có dòng chảy tắt từ trái sang phải qua lỗ thông liên thất và do có hẹp động mạch phổi.

– Tam chứng Fallot: thông liên nhĩ, hẹp động mạch phổi, phì đại thất phải.

**b) Cản trở van ba lá**

– Teo van ba lá: van được thay thế bởi một màng, kết hợp với thông liên nhĩ, thất phải nhỏ thường có thông với thất trái, hẹp động mạch phổi cũng thường thấy. Trên phim X quang: bờ phải thẳng, cung dưới trái lồi, động mạch phổi mảnh.

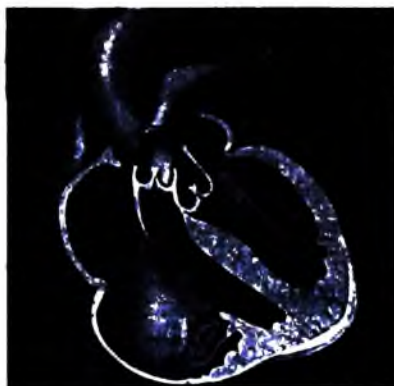– Bệnh Ebstein: là bệnh van ba lá hiếm gặp, các lá van biến dạng và bám thấp trong thất phải. Bệnh có thể phối hợp với thông liên nhĩ (liên quan đến xanh tím) và với hẹp động mạch phổi. Trên phim X quang: tim phải to vừa hay nhiều, tưới máu phổi bình thường hoặc giảm.




**Hình 5.181.** Hình vẽ minh họa: teo van ba lá với thất phải nhỏ, kết hợp có thông liên nhĩ (mũi tên).



**Hình 5.182.** XQ tư thế thẳng ở BN teo van 3 lá nặng kèm thông liên nhĩ với hình tim to giãn cung dưới phải.



**Hình 5.183.** Hình vẽ minh họa bệnh Ebstein rời sa và biến dạng lá sau van 3 lá bám thấp vào thất phải.



**Hình 5.184.** XQ tư thế thẳng ở BN Ebstein chỉ ra tim phải to, tưới máu phổi bình thường.

c) **Cản trở động mạch phổi:** hội chứng Eisenmenger. Là hậu quả của các bệnh tim có luồng thông, tiến triển có hai giai đoạn: giai đoạn đầu tăng áp lực động mạch phổi do tăng lưu lượng, giai đoạn sau là tăng áp lực động mạch phổi do tăng sức cản chủ yếu ở lớp áo giữa của tiểu động mạch phổi, dẫn đến cân bằng áp lực giữa động mạch chủ và động mạch phổi.

#### **5.1.4. Bệnh tim do sai lạc vách ngăn và có luồng thông tắt hai chiều**

a) *Đảo vị trí hoàn toàn*: động mạch chủ xuất phát từ thất phải, động mạch phổi từ thất trái. Hai tuần hoàn độc lập nhau, do vậy cần có luồng thông hai chiều (thông liên thất, thông liên nhĩ, còn ống động mạch). Trên phim X quang: tim to nhiều hay ít, cứng mạch hẹp (động mạch chủ và động mạch phổi trên cùng mặt phẳng đứng dọc), cung giữa lõm, tăng tưới máu phổi.

b) *Thân chung động mạch* (Truncus arteriosus): các động mạch phổi, động mạch vành và động mạch chủ lên xuất phát từ thân chung duy nhất, thân này thường có van loạn sản gây hở trào ngược. Bệnh này có kèm với thông liên thất. Trên phim X quang: tim to, cung giữa lõm với tăng tưới máu phổi, có thể thấy động mạch chủ lệch phải.

Trong các bất thường này, chụp mạch có giá trị chẩn đoán.

#### **5.2. Triệu chứng X quang của một số bệnh tim bẩm sinh thường gặp**

Trên phim X quang tim phổi, chủ yếu là tư thế thẳng, chẩn đoán bệnh tim bẩm sinh phải phân tích những dấu hiệu sau:

– Bóng tim có to không? Nếu to thì to ở buồng tim nào? Phân tích đường bờ của tim để tìm những thay đổi của các buồng tim.

– Cung động mạch phổi có lối hay lõm?

– Máu lên phổi nhiều hay ít? Hoặc bình thường, hoặc tăng khi có luồng thông tắt trái-phải, hoặc giảm khi có luồng thông tắt phải-trái có tím.

– Hình ảnh X quang thay đổi theo tiến triển của bệnh: trong bệnh tim có luồng thông, khi bệnh ở giai đoạn nặng đối chiều luồng thông, thì hình phổi mờ được thay thế bằng hình phổi sáng.

##### **5.2.1. Thông liên nhĩ**

Trên phim thẳng:

– Cung dưới phải lối: nhĩ phải giãn.

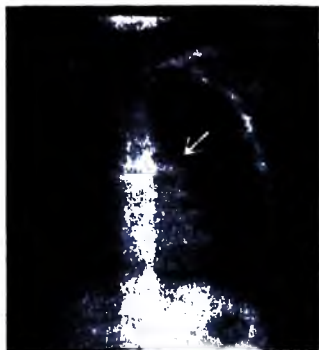
– Cung giữa trái lối: động mạch phổi giãn (đập và nhảy rõ khi chiếu).

– Mòm tim nằm trên cơ hoành và tiến về thành ngực trái: thất phải giãn.


– Rốn phổi mờ, hai trường phổi có thể giảm sáng nhẹ (thường giai đoạn muộn).

Chụp buồng tim: không những giúp chẩn đoán có thông liên nhĩ mà còn đánh giá tình trạng động mạch phổi và các bất thường phối hợp khác. Chụp buồng nhĩ trái chọn lọc: thuốc cản quang thấy ngay trong nhĩ phải chứng tỏ có thông trái-phải của các buồng nhĩ. Có thể thấy tương tự khi chụp động mạch phổi: thấy cản quang buồng nhĩ trái rồi nhĩ phải.

Siêu âm Doppler tim: xác định được luồng thông.



**Hình 5.185.** XQ tư thế thẳng ở BN thông liên nhĩ chỉ ra cung giữa trái nổi do giãn động mạch phổi (mũi tên trắng).



**Hình 5.186.** XQ tư thế thẳng ở BN thông liên nhĩ chỉ ra cung dưới trái nổi do giãn nhĩ phải (mũi tên trắng).

### 5.2.2. Thông liên thất


Trên phim thẳng: lỗ thông nhỏ không có biến dạng hình thể tim. Lỗ thông lớn bệnh tiến triển có hình tim to và có những dấu hiệu sau:

- Cung dưới trái lồi, và kéo dài, mỏm tim nằm dưới cơ hoành: phì đại thất trái.
- Cung giữa trái lồi: động mạch phổi giãn.
- Hai trường phổi mờ: ứ huyết phổi.

Chụp buồng tâm thất trái chọn lọc và siêu âm Doppler tim: xác định được luồng thông.



**Hình 5.187.** XQ tư thế thẳng ở BN thông liên thất chỉ ra cung giữa phải phồng do giãn động mạch phổi (mũi tên trắng).



**Hình 5.188.** XQ tư thế nghiêng ở BN khác chỉ ra giãn nhĩ trái gây đẩy phế quản gốc trái ra sau (mũi tên trắng).

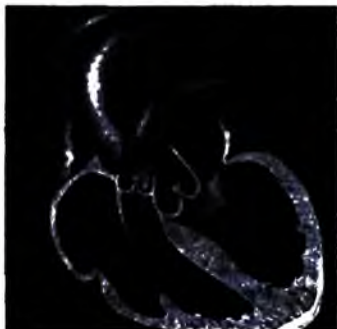
### 5.2.3. Còn ống động mạch

Hình X quang: nếu ống động mạch to, bệnh tiến triển thấy hình tim to với phì đại các buồng tim trái và phải, giãn động mạch phổi và có thể tăng tuần hoàn phổi.

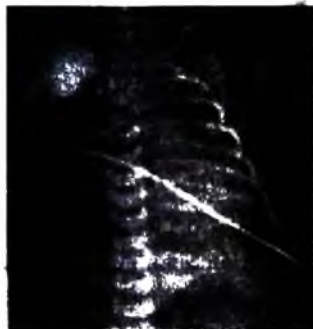Thông tim chẩn đoán: đưa ống thông đi từ động mạch đùi ngược dòng lên động mạch chủ qua ống động mạch rồi vào động mạch phổi, thất phải, nhĩ phải, lên tĩnh mạch chủ trên, như vậy ống thông tạo thành hình chữ  $\phi$ .

Trong trường hợp ống thông không thể đưa qua ống động mạch, chụp quai động mạch chủ có thể thấy hình cán quang qua ống động mạch vào động mạch phổi.

Chụp cộng hưởng từ hạt nhân (MRI) xung mạch phổi hợp tiêm thuốc đối quang từ tái tạo theo bình diện đứng dọc có thể cho thấy rõ ống động mạch.



**Hình 5.189.** Hình vẽ minh họa còn ống động mạch gây quá tải buồng thất trái và giãn ĐM chủ do luồng thông trái sang phải.



**Hình 5.190.** XQ tư thế thẳng ở bệnh nhi còn ống ĐM chỉ ra tim to toàn bộ và hai phổi mờ do ứ huyết.



**Hình 5.191.** Hình chụp cộng hưởng từ xung mạch sau tiêm đối quang từ tư thế nghiêng chỉ ra ống động mạch (mũi tên trắng) giữa quai động mạch chủ và thân động mạch phổi.



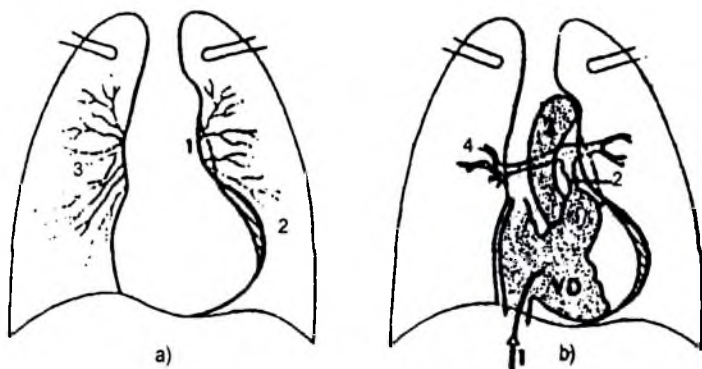
**Hình 5.192.** Hình chụp quai động mạch chủ tư thế nghiêng chỉ ra ống động mạch lớn (mũi tên trắng), thuốc cản quang trào nhiều vào động mạch phổi (mũi tên hở).

#### 5.2.4. Tử chứng Fallot

Trên phim thẳng: thể tích tim bình thường nhưng hình tim thay đổi có dạng "hình hia": Mỏm tim nâng cao trên vòm hoành, mất cung giữa trái thậm chí lõm vào. Hai trường phổi quá sáng do giảm tưới máu phổi. Đôi khi thấy động mạch chủ giãn và nằm lệch phải.

Siêu âm tim: giúp kiểm tra sự hiện diện của hai buồng thất, hai buồng nhĩ, vách liên thất và hai mạch máu lớn cũng như vị trí của chúng. Đánh giá độ dày của thành, độ lớn của các buồng tim và hoạt động của các van.

Chụp buồng tim chọn lọc thất phải, đánh giá mức độ và độ dài của đoạn hẹp động mạch phổi, khẩu kính động mạch phổi so với động mạch chủ, có thể thấy hẹp van phổi hợp.



**Hình 5.193.** Tử chứng Fallot.

- Phim chụp thẳng: 1. Cung giữa rộng, 2. Phi đại thất phải với mỏm tim nâng cao, 3. Giảm tưới máu phổi.
- Chụp buồng tim tư thế thẳng: 1. Ống thông trong thất phải, 2. Hẹp phễu động mạch phổi, 3. Căn quang đóng thời động mạch chủ, 4. Kềm tưới máu phổi.



**Hình 5.194.** XQ phổi thẳng của bệnh lý tử chứng Fallot với tim có dạng hình hia, kềm tưới máu phổi.



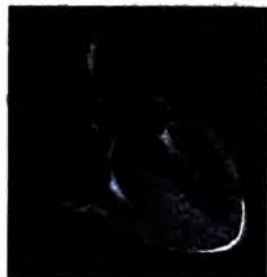**Hình 5.195.** Chụp buồng tim tư thế thẳng, ống thông đặt trong buồng thất phải ở bệnh nhân tử chứng Fallot chỉ ra cản quang đồng thời của động mạch chủ, thuộc tập trung nhiều ở đường ra thất phải chứng tỏ có hẹp phễu động mạch phổi.

#### **5.2.5. Hẹp van động mạch phổi**

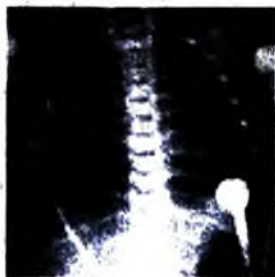Trên phim thẳng và chéch trước phải:

- Kích thước tim thường không to hoặc tăng nhẹ do phì đại thất phải.
- Thân động mạch phổi giãn sau hẹp (do dòng máu phụt mạnh vào thành mạch).
- Tùy mức độ hẹp van, tưới máu phổi có thể bình thường hoặc giảm.


Chụp mạch chọn lọc buồng thất phải tư thế nghiêng: thấy giãn thất phải, van phổi hẹp và thân động mạch phổi giãn sau hẹp.



**Hình 5.196.** Hình vẽ minh họa: hẹp van ĐM phổi có tổn tại ống ĐM, giãn buồng nhĩ trái và dày thành thất trái.



**Hình 5.197.** XQ tư thế thẳng ở bệnh nhi hẹp van ĐM phổi với giãn buồng tim phải và giảm tưới máu phổi.



**Hình 5.198.** Chụp buồng thất phải tư thế nghiêng chỉ ra tắc ĐM phổi ngang vị trí van động mạch (đầu mũi tên trắng).

#### **5.2.6. Hẹp eo động mạch chủ**

Phim chụp thẳng:

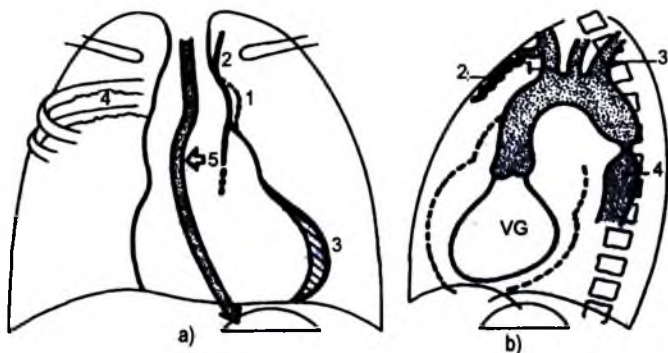


- Phi đại thất trái, mất nút động mạch chủ, khuyết nhâm nhỏ bờ dưới các cung sườn từ 3 đến 8 hai bên (do giãn động mạch liên sườn, chỉ thấy 3/4 các trường hợp ở người lớn, hiếm gặp ở trẻ nhỏ).

- Có thể thấy các dấu hiệu trực tiếp, hình "số 3" trong vùng nút động mạch chủ do giãn đoạn trên (giãn do tăng áp lực) và dưới đoạn hẹp (giãn sau hẹp). Phim thực quản có ống cản quang cho thấy bờ phải của động mạch chủ sau hẹp bị giãn (hình "số 3" ngược).

Chụp mạch: là phương pháp thường áp dụng để đánh giá chính xác vị trí hẹp, mức độ hẹp và độ dài đoạn hẹp. Đồng thời phát hiện các tổn thương bất thường khác.

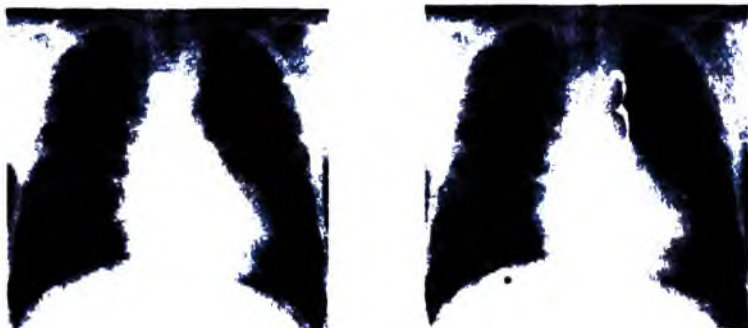Cộng hưởng từ và chụp cắt lớp vi tính đa dãy: cũng đánh giá tốt hẹp eo động mạch chủ, nhất là trên mặt phẳng đứng dọc.



**Hình 5.199.** Hẹp eo động mạch chủ.

**XQ thẳng:** 1. Mất nút ĐMC, 2. Lối của ĐM ĐĐT giãn, 3. Dày TT, 4. Xương sườn ngắn lồi, 5. TQ bị đẩy do ĐMC xuống giãn sau hẹp.

**XQ nghiêng (Giãn mạch trên chỗ hẹp):** 1. Thân cánh tay đầu, 2. Vú trong, 3. Dưới đòn T, 4. Giãn sau hẹp.



**Hình 5.200.** XQ thẳng ở bệnh nhân trẻ tuổi có hẹp eo động mạch chủ với dấu hiệu số ba.



**Hình 5.201.** X quang thẳng ở bệnh nhân có hẹp eo động mạch chủ chỉ ra hình ấn mòn bờ dưới xương sườn bên trái do giãn động mạch liên sườn (mũi tên cong).



**Hình 5.202.** Cắt lớp vi tính đa dãy tái tạo 3D chỉ ra hẹp eo động mạch chủ, đoạn hẹp ngắn ở đoạn gần động mạch chủ xuống.



**Hình 5.203.** Cắt lớp vi tính đa dãy tiêm thuốc tái tạo đúng dọc chỉ ra hẹp eo động mạch chủ ở đoạn gần động mạch chủ xuống (mũi tên).



**Hình 5.204.** Cộng hưởng từ chuỗi xung T1W có tiêm đối quang từ chỉ ra hẹp eo động mạch chủ (mũi tên hở), kèm hiện tượng phụt mạnh thuốc qua chỗ hẹp (mũi tên thẳng).

## 6. CÁC PHƯƠNG PHÁP THĂM KHÁM HÌNH ẢNH MẠCH MÁU

### 6.1. Các phương pháp X quang

**6.1.1. Các phương pháp chụp mạch:** có nhiều phương pháp làm cản quang ở vùng mạch máu khác nhau.

a) *Chụp mạch theo đường tĩnh mạch*: bơm thuốc cản quang vào tĩnh mạch cho phép thấy được tĩnh mạch cản quang phía sau và tĩnh mạch chủ tương ứng. Cản quang của động mạch rất kém do thuốc bị pha loãng nhiều (ngay cả khi tăng khối lượng thuốc hay đặt ống thông ở tĩnh mạch chủ dưới), với chụp động mạch theo đường tĩnh mạch có máy mã hoá thì hình ảnh có cải thiện hơn.

b) *Chụp động mạch chủ qua đường thắt lưng*

Bệnh nhân nằm sấp chọc qua đường thắt lưng trái vào động mạch chủ ngang mức D12, bơm thuốc cản quang cho phép nghiên cứu động mạch chủ bụng và động mạch chi dưới. Nếu có giảm dòng máu là chống chỉ định tuyệt đối của phương pháp này vì cầm máu ở đây chỉ là tự cầm máu.

c) *Chụp động mạch bằng phương pháp chọc kim trực tiếp vào động mạch*

Chọc dò động mạch cần chụp (động mạch đùi vùng tam giác Scarpa, động mạch cánh tay vùng nếp khuỷu, động mạch cảnh vùng cổ...) sau đó bơm thuốc cản quang rồi chụp. Có thể bơm xuôi dòng hay ngược dòng làm cản quang phía trên rồi xuống phía dưới.

d) *Chụp mạch bằng phương pháp Seldinger*

Seldinger là người đầu tiên sử dụng phương pháp này năm 1953. Hiện nay, nó được ứng dụng rất phổ biến trong chụp mạch vì là thủ thuật dễ tiến hành và ít tai biến, còn ba phương pháp kể trên hầu như không còn được áp dụng.

### **Kỹ thuật**

Dụng cụ: ống thông, dây dẫn, kim chọc, cố nối, dao, bơm tiêm.

Vị trí: đưa ống thông vào lòng mạch thường là động mạch đùi dưới nếp bẹn 1–2cm (ngoài ra có thể là động mạch nách, động mạch cảnh hay động mạch cánh tay).

Tiến hành:

– Gây tê tại chỗ.

– Rạch da 3–4mm tại chỗ nơi sẽ đưa ống thông vào (có thể rạch da sau khi đã luồn dây dẫn).

– Cố định động mạch đùi đang đập ngay trên nếp bẹn bằng hai ngón trỏ và giữa, tay kia cầm kim xuyên qua chỗ rạch da hướng kim lên trên về phía đoạn động mạch đã cố định với góc 30–45° so với mặt da (động mạch càng sâu thì góc càng lớn), khi chọc đúng động mạch thì máu sẽ phun ra, nếu kim xuyên qua hai thành mạch thì phải rút kim từ từ ra để máu phun ra.

– Khi kim đã trong lòng mạch thì một tay cố định kim, tay kia đưa đầu mềm của dây dẫn vào sâu trong lòng mạch 20–25 cm qua chỗ phân đôi của động mạch chủ ra hai động mạch chậu gốc.

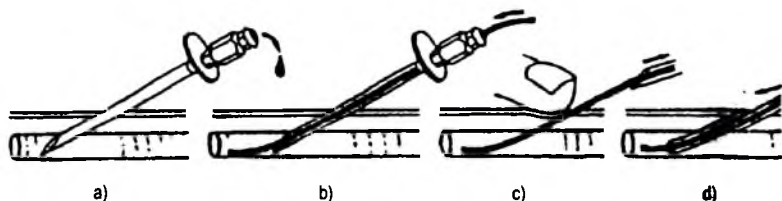
– Một tay rút kim ra tay kia đè lên dây dẫn để nó không bị kéo ra theo kim và không chảy máu theo lỗ chọc dò.

– Luồn ống thông ôm lấy dây dẫn vào sâu trong lòng mạch (trên chỗ chia đôi của động mạch chủ khoảng L4).

– Rút dây dẫn ra để lại ống thông, trong khi làm thủ thuật cứ 5–10 phút rửa ống thông một lần bằng nước muối có pha heparin để tránh tắc ống thông.

– Sau khi làm xong thủ thuật một tay đè lên chỗ chọc, tay kia từ từ rút ống thông ra khỏi mạch và tiếp tục đè mạch đến khi không còn chảy máu nữa (10–15 phút) nếu máu vẫn chảy có thể cho Protamin Sulphat 50mg tương đương 5000 ) đv heparin.

Sau khi máu ngừng chảy thì băng ép chỗ chọc kim, bệnh nhân nằm bất động chân duỗi thẳng ít nhất 6 giờ.



Hình 5.205. Chụp động mạch kỹ thuật Seldinger.

a. Chọc dò động mạch nhờ kim chọc dò; b. Luồn dây dẫn qua kim chọc dò.

c. Rút kim chọc dò; d. Luồn ống thông ôm lấy dây dẫn vào lòng mạch.

**Chỉ định chụp động mạch**, có bốn nhóm lớn:

\* **Chụp động mạch chủ**: nghiên cứu động mạch chủ và các nhánh của nó.

Có thể chụp chọn lọc:

– Động mạch thận: tìm nguyên nhân tăng huyết áp.

– Động mạch gan và mạc treo: tìm huyết khối, hẹp, các bất thường về mạch.

\* **Chụp động mạch não**: động mạch cảnh và động mạch đốt sống để tìm:

– Bất thường mạch máu: dị dạng mạch, phình mạch.

– Hẹp hay tắc mạch.

– Khối u có mạch hay không có mạch, khối đè đẩy mạch.

\* **Chụp buồng tim**: đặt ống thông vào các buồng tim và mạch phổi.

\* **Chụp động mạch chi**: động mạch chi dưới và chi trên để tìm:

– Hẹp hay tắc mạch.

- Thông động tĩnh mạch, giả phồng động mạch.
- U mạch, u phần mềm.

## 6.2. Các phương pháp khác

**6.2.1. X quang thường quy:** có thể thấy vôi hoá hay bóng mờ trên đường đi của mạch máu.

### 6.2.2. Siêu âm

Là phương pháp thăm khám không độc hại, dễ thực hiện, thuận tiện thăm khám nhiều lần. Nó có ích trong phát hiện các hình ảnh tổn thương của phồng động mạch chủ bụng. Siêu âm Doppler giúp phát hiện tốt những tổn thương hẹp tắc của mạch chi và mạch cảnh vùng cổ.

### 6.2.3. Chụp cắt lớp vi tính

Chẩn đoán bệnh lý mạch máu trong trường hợp phồng hay bóc tách động mạch chủ, nhất là phồng động mạch chủ ngực, nghiên cứu các mảng xơ vữa động mạch chủ ngay cả động mạch vành. Tiêm tĩnh mạch thuốc cản quang iode, cho phép khẳng định bản chất mạch máu của một khối mờ trung thất có trên phim X quang.

### 6.2.4. Chụp cộng hưởng từ

Ngày nay, nó được chỉ định rộng rãi trong nghiên cứu các bất thường không những của động mạch chủ mà còn của động mạch não.

## 7. CHẨN ĐOÁN HÌNH ẢNH MỘT SỐ BỆNH MẠCH MÁU HAY GẬP

### 7.1. Phồng động mạch chủ

#### 7.1.1. Đại cương

Xơ vữa là hay gặp nhất. Ngoài ra có thể do chấn thương, nhiễm trùng (nấm, giang mai), bẩm sinh (bệnh Marfan), bệnh Osler.

Phân loại: có 3 loại:

- **Phồng động mạch thực sự:** là hình các phồng mạch mà thành túi phồng có đầy đủ 3 lớp của động mạch (nội mạc, cơ và thanh mạch), hình dạng có thể hình thoi hay hình túi. Đặc điểm luôn thấy của các phồng mạch là có huyết khối bám thành làm cho thăm khám chụp mạch đôi khi nhầm lẫn.

- **Giả phồng động mạch:** là phồng thứ phát sau khi có vỡ khu trú của thành động mạch chủ làm máu thoát ra ngoài tạo thành túi máu tụ có nhịp đập, nằm quanh động mạch chủ và sau đó giả phồng có thành do tổ chức xơ tạo nên. Giả phồng động mạch chủ thường thứ phát từ một điểm viêm nhiễm của thành mạch.

– **Phồng bóc tách:** các phồng động mạch bóc tách thực sự là sự bóc tách lớp nội mạc, thường là do xơ vữa.

**7.1.2. Phồng động mạch chủ ngực:** hay gặp ở đoạn lên và quai động mạch chủ.

**a) X quang phổi:** dấu hiệu thường gặp nhất trên phim chụp ngực thẳng là hình trung thất giãn rộng, đặc biệt là nút động mạch chủ hay hình mờ cạnh cột sống thường phối hợp với các đường vôi hoá không liên tục. Khi chiếu có thể thấy hình túi phồng đập theo nhịp tim, nhưng bệnh tiến triển lâu thành xơ hoá và vôi hoá thì không còn thấy hình khối đập theo nhịp tim nữa khi đó khó phân biệt với khối u trung thất nên cần phải dùng các phương pháp chẩn đoán hình ảnh khác như chụp cắt lớp vi tính, chụp mạch máu hay chụp cộng hưởng từ.

\* **Phồng động mạch chủ lên:** trên phim thẳng đẩy bờ phải, ở đoạn xoang Valsava thường không thấy được vì chổng vào bóng tim.

\* **Phồng đoạn quai động mạch chủ:** tùy theo vị trí của nó trên quai động mạch chủ, cũng như tùy thuộc vào kích thước của nó mà phồng được thấy rõ hay không. Vùng cửa sổ chủ phổi, túi phồng là hình mờ tròn chổng vào nút động mạch chủ, làm cho nút động mạch chủ có hai bờ.

\* **Phồng động mạch chủ xuống:** trên phim thẳng có hình mờ lồi ở bờ trái cột sống làm cho đường cạnh động mạch chủ trái bị đè dầy. Phồng có thể lan xuống vùng mạch thân tạng.



**Hình 5.206.** X quang thẳng thấy khối mờ tròn trung thất bên trái.



**Hình 5.207.** Cắt lớp vi tính cùng bệnh nhân chỉ i phồng hình túi quai động mạch chủ có huyết kh bám thành động mạch, có ít dịch màng phổi tré kèm theo (mũi tên trắng).

b) *Thường chỉ được tiến hành* cho phồng ở vùng gốc động mạch chủ và đoạn lên và vùng quai động mạch chủ. Siêu âm qua thực quản giúp nghiên cứu tốt đoạn động mạch chủ xuống tuy nhiên cũng có nguy cơ tai biến đối với các phồng lớn.

Siêu âm thấy rõ đoạn động mạch chủ giãn ra cân xứng hay lệch trục, thấy huyết khối bám thành.

Phồng vùng xoang Valsava dễ dàng được chẩn đoán trên siêu âm hai bình diện với các lớp cắt theo trục nhỏ tim qua đường cạnh xương ức. Siêu âm tĩnh mạch và siêu âm Doppler thấy rõ sa van.

### c) *Chụp cắt lớp vi tính*

\* Dấu hiệu trực tiếp: trước khi tiêm thuốc cản quang thì túi phồng biểu hiện bằng hình mờ có vôi hoá bao bọc xung quanh. Sau khi tiêm thuốc thấy rõ lòng động mạch chủ giãn ( $> 37\text{mm}$  cho động mạch chủ lên,  $> 29\text{mm}$  cho động mạch chủ ngực). Huyết khối bám thành hay gập, huyết khối bao bọc viền quanh hay một phần thành túi phồng.

Trong trường hợp động mạch ngoài ngoài có thể nhầm với phồng hình túi.

\* Phồng có biến chứng: có 3 biến chứng chính là vỡ, viêm, và tắc mạch ngoại biên do huyết khối bám thành bong ra.

Phồng mạch do xơ vữa kích thước  $> 6\text{cm}$  hay có biến chứng vỡ. Chụp cắt lớp vi tính cho phép đánh giá chiều dày của thành mạch, thấy thoát thuốc cản quang xuống dưới thanh mạc, tràn máu trung thất nói lên mức độ nặng của biến chứng.

Nghi ngờ có viêm nhiễm quanh túi phồng khi thấy thành túi phồng dày và có mờ của lớp mỡ quanh túi phồng.



**Hình 5.108.** Cắt lớp vi tính 64 dãy tái tạo 3D: phồng động mạch chủ lên đường kính túi phình 8 cm.

Phồng động mạch chủ ngực có huyết khối là nguyên nhân gây tắc mạch do huyết khối ở chi dưới, mạch tạng và mạch não.

Chụp cắt lớp vi tính đa dãy tái tạo lớp mỏng, nhiều bình diện, dựng hình 3D giúp cho việc chẩn đoán dễ dàng dựa trên hình ảnh rõ nét, chân thực, chất lượng tương tự hình ảnh trên các lớp cắt ngang.

#### d) Chụp mạch

\* Dấu hiệu trực tiếp: chụp mạch cho phép thấy rõ trực tiếp lòng túi phồng.

Chụp mạch số hoá theo đường động mạch hay theo đường tĩnh mạch cho phép thấy được bờ ngoài của khối phồng mạch trên phim đầu tiên của xoá hình trước khi có thuốc cản quang dưới dạng đường sáng. Do biết bờ ngoài của phồng mạch nên có thể đo chính xác kích thước của phồng mạch và kích thước của dòng chảy cũng như chiều dày của huyết khối bám thành.

\* Vị trí của phồng mạch: được đánh giá chính xác.

\* Tổn thương phối hợp:

Trong phồng động mạch chủ ngực thì luôn luôn phải tìm tổn thương ở các thân trên quai động mạch chủ cũng như động mạch cảnh, vùng hình ảnh h.

Hở động mạch chủ do giãn vòng van thấy được trên phim chụp theo đường động mạch.

#### e) Cộng hưởng từ

Cộng hưởng từ cho phép đánh giá chính xác vị trí, kích thước của phồng mạch, chiều dày của thành mạch cũng thấy rõ trên cả 3 bình diện. Lòng mạch cũng được thấy rõ mảng xơ vữa ít tín hiệu, các vôi hoá không thấy được, huyết khối bám thành cũng ít tín hiệu.

**7.1.3. Phồng động mạch chủ bụng:** hay gặp phồng động mạch chủ ở chi dưới mức động mạch thận.

#### a) Bụng không chuẩn bị

Trên đường đi động mạch chủ chậu có thể thấy:

– Vôi hoá hình dải không liên tục của xơ vữa thành mạch.

– Hình bóng mờ to nằm trước hoặc hai bên cột sống.

#### b) Siêu âm

– Hình dạng túi phồng: hình thoi hoặc hình túi, hình thoi rất hay gặp. ip.

– Đo các kích thước của túi phồng (đường kính trước-sau, ngang và chiều dài túi phồng).

– Cấu trúc bên trong túi phồng: trong lòng túi phồng thường có hai phần. Phần trung tâm là dòng chảy (chụp mạch thường chỉ thấy phần này). Phần ngoài



vi thường có huyết khối bám thành có âm, mức độ có thể mỏng hay dày, có khi bít đầy lòng mạch.

– Vị trí túi phồng: cần phải xác định vị trí túi phồng trên hay dưới động mạch thận vì nó giúp cho chiến lược điều trị phẫu thuật. Phồng dưới động mạch thận hay gặp nhất, động mạch thận thường khó thấy trực tiếp trên siêu âm hai bình diện, với siêu âm Doppler thì động mạch thận được thấy dễ dàng hơn.


– Phải đánh giá lan toả của tổn thương phồng xuống hai động mạch chậu và hai động mạch đùi một cách hệ thống.

– Siêu âm cũng cho phép chẩn đoán biến chứng của phồng mạch: xơ hoá sau phúc mạc, nút túi phồng tạo lên máu tụ quanh túi phồng, vỡ túi phồng gây tràn máu sau phúc mạc hay trong ổ bụng.

### c) Chụp cắt lớp vi tính

Phồng động mạch chủ bụng thường do xơ vữa, chụp cắt lớp vi tính cần phải tiến hành cho các trường hợp trước mổ. Huyết khối bám thành túi phồng dễ dàng được phát hiện sau khi tiêm thuốc cản quang, nó biểu hiện bằng hình liềm giảm tỷ trọng so với lòng mạch tăng tỷ trọng do ngấm thuốc cản quang.

Tìm dấu hiệu túi phồng dẹt đẩy tĩnh mạch chủ trên, động mạch mạc treo tràng trên cũng như hình gặm mòn thân đốt sống.



**Hình 5.209.** Phồng động mạch chủ bụng.

a. XQ 10 độ nghiêng thất lưng nghiêng: ăn mòn bờ trước thân đốt sống.

b. Cắt lớp vi tính cửa sổ xương: có ăn mòn bờ trước thân đốt sống.

c. Cắt lớp vi tính sau tiêm: ngấm không đều vị trí phồng, phần giảm tỷ trọng ở dưới do huyết khối.

Phát hiện viêm hay xơ hoá quanh túi phồng dễ dàng hơn so với siêu âm. Xơ hoá biểu hiện trên phim không tiêm thuốc là hình viền giảm tỷ trọng bao quanh

túi phồng ở phía trước và vùng này ngấm thuốc cản quang chậm hơn so với lòng mạch có dòng chảy, hình ảnh toàn thể của túi phồng có dạng bia bắn với lòng mạch tăng tỷ trọng ở giữa, tiếp theo là lớp huyết khối bám thành giảm tỷ trọng do không ngấm thuốc cản quang, và ngoài cùng là lớp xơ hoá tăng tỷ trọng do ngấm thuốc nhưng đậm độ giảm hơn so với lòng mạch.

Vỡ túi phồng cấp thì phải mổ cấp cứu không kịp chụp cắt lớp vi tính mà chỉ kịp làm siêu âm cấp cứu, tuy nhiên vỡ bán cấp cần được nghiên cứu trên chụp cắt lớp vi tính, nó có thể là vỡ vào hố thận, hay vỡ vào hố cơ thắt lưng chậu hay tĩnh mạch chủ dưới.

#### d) Chụp mạch

**Dấu hiệu trực tiếp:** thấy rõ túi phồng, thường là phồng hình thoi trong phồng mạch do xơ vữa, nhưng cũng có thể hình tròn. Thường thì chụp mạch theo đường động mạch hay theo đường tĩnh mạch cũng thấy được bờ ngoài của túi phồng, nhờ nghiên cứu những hình đầu tiên khi chưa có thuốc cản quang.

**Lan toả của túi phồng:** kích thước của túi phồng thường được đánh giá thấp hơn thực tế do có lớp huyết khối bám thành, tuy nhiên cổ túi phồng và phát triển của túi phồng xuống dưới luôn được thấy rõ.

**Tổn thương phối hợp:** trong phồng động mạch chủ bụng luôn phải tìm lam, toả tổn thương xuống động mạch chậu hai bên cũng như tổn thương phối hợp ở động mạch chủ ngực. Chèn ép động mạch mạc treo, tĩnh mạch chủ dưới chỉ thấy được bằng đường tĩnh mạch.

#### Hạn chế của chụp mạch:

– Huyết khối bám thành khó phát hiện, chỉ có các dấu hiệu gián tiếp gợi ý có huyết khối bám thành: tìm được vôi hoá ở chu vi cho phép đánh giá chiều dài của túi phồng bao gồm cả huyết khối bám thành, không có tuần hoàn bàng hệ hay không có các động mạch thắt lưng gợi ý có huyết khối bám thành.

– Rạn vỡ túi phồng hay huyết khối dưới thanh mạc làm thành túi phồng bị đẩy, cần so sánh với các phim chụp lần trước mới có thể phát hiện được, tuy nhiên chụp cắt lớp vi tính dễ dàng phát hiện tổn thương này.

– Xơ hoá quanh túi phồng cũng khó phát hiện trên phim chụp mạch, đôi khi thể thấy dấu hiệu chèn ép tĩnh mạch chủ dưới.

#### e) Cộng hưởng từ

Cộng hưởng từ đánh giá rất chính xác kích thước của túi phồng, phân biệt ràng lòng chảy và huyết khối bám thành, chiều dày thành mạch cũng dễ dàng được xác định nhưng các vôi hoá không được phát hiện do không có tín hiệu.

## 7.2. Bóc tách động mạch chủ

**7.2.1. Nguyên nhân:** có nhiều tác nhân tạo điều kiện thuận lợi cho bóc tách.

– Cao huyết áp là nguyên nhân thường gặp nhất, tỷ lệ cao huyết áp gấp cao hơn gấp 3 lần so với người bình thường, bóc tách thường ở loại III của De Bakey.

– Thiếu sản lớp trung mạc là nguyên nhân thứ hai hay gặp, thiếu sản có thể gặp do tự phát, chấn thương, bệnh nội tiết và nhất là trong bệnh của tổ chức chun.

– Vai trò của xơ vữa động mạch cũng được kể đến, ít khi bóc tách ở mảng xơ vữa bị loét, xơ vữa nhiều dọc theo chiều dài động mạch chủ có nguy cơ nhiều hơn.

### 7.2.2. Giải phẫu bệnh

Bóc tách động mạch được đặc trưng bằng bóc lớp nội mạc, máu sẽ chảy vào giữa lớp nội mạc và trung mạc tạo thành hình hai lòng, lòng thật và lòng giả được ngăn cách bằng lớp nội mạc ở giữa. Mổ tử thi thấy phần lớn đường vào của bóc tách theo chiều ngang và không bóc tách hết chu vi lòng mạch.

Từ điểm vào, bóc tách sẽ lan xuống dưới, đôi khi phát triển lên trên (bóc tách ngược). Trong quá trình bóc tách, tổn thương có thể lan vào các nhánh của động mạch chủ và là nguyên nhân của thiếu máu của các vùng được cấp máu tương ứng. Các đường vào mới thường xuất hiện làm thông giữa lòng thật và lòng giả. Vỡ ra bên ngoài từ lỗ vào có thể gặp, và là nguyên nhân của tràn máu phổi, tràn máu màng tim, tràn máu sau phúc mạc hay trong ổ bụng và có thể gây tử vong.

**7.2.3. Phân loại:** có hai cách chính của De Bakey và của Stanford phân loại bóc tách động mạch chủ dựa vào mức độ lan toả của tổn thương.

Theo De Bakey:

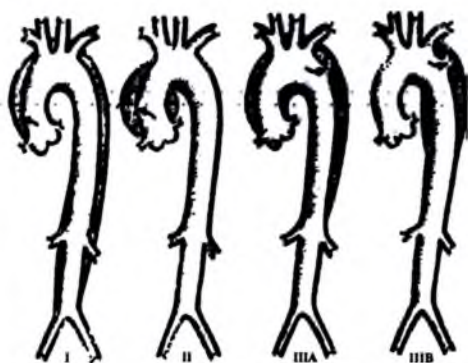
– Loại I: bóc tách bắt đầu ở động mạch chủ lên và lan xuống cả động mạch chủ ngực–bụng, điểm vào ở động mạch chủ lên.

– Loại II: bóc tách chỉ ở động mạch chủ lên

– Loại III: điểm vào của bóc tách ở động mạch chủ xuống và đoạn ngang

– IIIA: bóc tách cả xuống dưới

vào động mạch chủ ngực bụng và lan ngược cả lên trên vào động mạch chủ lên.



Hình 5.210. Phân loại bóc tách động mạch theo De Bakey.

– IIIB: bóc tách chỉ lan xuống động mạch chủ xuống và động mạch chủ bụng.

Theo Stanford:

– Loại A: bóc tách từ động mạch chủ lên, điếm vào có thể ở các vị trí khác nhau (1, 2 hay 3).

– Loại B: bóc tách chỉ ở động mạch chủ xuống và lan xuống động mạch chủ bụng, động mạch chủ lên không bị tổn thương.

#### 7.2.4. Chẩn đoán hình ảnh

a) X quang thường quy: thường là dấu hiệu thay đổi bờ động mạch chủ.

– Trung thất giãn rộng.

– Bờ động mạch chủ không đều và bị mờ, kích thước động mạch không bằng nhau giữa đoạn lên và đoạn xuống của động mạch chủ, thường thấy nút động mạch chủ rộng ra.

– Có tràn dịch màng phổi trái có liên quan đến nút vỡ bóc tách động mạch chủ.

– Di lệch đường vòi hoá của nội mạc vào trong cách bờ động mạch trên 6mm.n.

#### b) Siêu âm

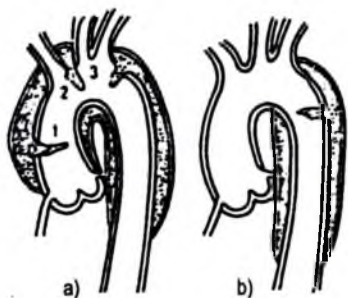
Phát hiện thấy âm bất thường của nội mạc di động trong lòng động mạch chủ. Chỉ cần thăm khám bằng siêu âm hai bình diện cũng có thể dễ dàng phát hiện bóc tách động mạch chủ, siêu âm qua thực quản dễ dàng phát hiện bóc tách động mạch chủ ngực.

Thăm khám động mạch chủ lên theo các lớp cắt cạnh xương ức và đoạn rời động mạch chủ theo đường hõm ức, động mạch chủ xuống khó thăm khám và thường phải khám bằng siêu âm thực quản, nó cũng nghiên cứu rõ cả động mạch chủ lên.

Với siêu âm màu dễ dàng thăm khám phát hiện bóc tách động mạch chủ, thấy rõ lòng thật và lòng giả do tốc độ dòng chảy khác nhau (tăng ở lòng thật và thấp ở lòng giả). Có thể phát hiện dễ dàng chiều dòng chảy trong lòng thật và lòng giả nên có thể đánh giá được chiều của bóc tách.

c) Chụp cắt lớp vi tính: chụp cắt lớp vi tính với các máy thế hệ mới tốc độ nhanh nhả máy cắt lớp xoắn ốc cho phép dễ dàng chẩn đoán bóc tách động mạch chủ.

– Thấy rõ hình hai lòng phân cách nhau bằng lớp nội mạc trên phim chụp tiêm thuốc cản quang. Lòng thật và giả có tỷ trọng khác nhau do kích thước lòng khác nhau và tốc độ dòng chảy hai bên khác nhau.



Hình 5.210. Phân loại bóc tách động mạch theo Stanford.

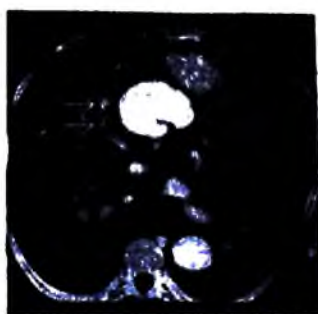
– Khi có huyết khối trong lòng giả thì nó không ngấm thuốc cản quang nên nội mạc bị bong không thấy rõ, có hình các nốt vôi hoá ở giữa lòng mạch và lòng động mạch chủ bị biến dạng và huyết khối lan toả dọc theo động mạch chủ và không có đoạn động mạch bình thường cho phép chẩn đoán xác định.

– Ngoài ra nó cho phép đánh giá liên quan của bóc tách động mạch chủ với các cơ quan lân cận và các bất thường phối hợp thêm nhất là tràn dịch màng tim.

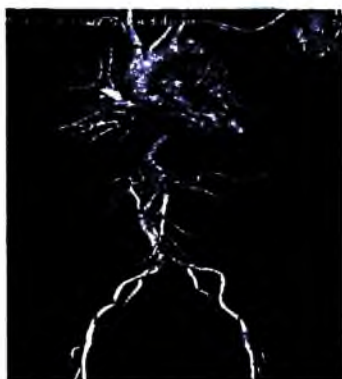– Hạn chế: cử động của bệnh nhân, các hình giả liên quan tới di động của tim và phổi nhưng đều có thể hạn chế và loại bỏ được nhờ máy cắt lớp siêu nhanh và máy cắt lớp xoắn ốc. Đặc biệt hiện nay có vai trò của máy cắt lớp nhiều hàng đầu thu tín hiệu tái tạo nhiều bình diện, dựng ba chiều cho hình ảnh chân thực, đưa ra cái nhìn tổng quan về bệnh lý.



**Hình 5.212.** X quang thẳng thấy trung thất rộng, di lệch đường vôi hóa động mạch vào trong cách bờ động mạch trên 1 cm.



**Hình 5.213.** Cắt lớp vi tính có tiêm thuốc: hình bóc tách ĐM chủ lên tạo hai lòng thật và giả, thuốc cản quang thoát ra màng ngoài tim (mũi tên trắng).



**Hình 5.214.** Cắt lớp vi tính đa dây tái tạo 3D (tư thế trước sau và sau trước): bóc tách ĐM chủ ngực-bụng loại III b theo De Bakey, bóc tách vào ĐM chậu gốc.

#### d) Chụp mạch

\* *Nguyên tắc chung:* chụp mạch theo đường tĩnh mạch cũng có thể thấy rõ tổn thương nhờ có kỹ thuật số hoá xoá nền, tuy nhiên độ phân giải không gian thấp nên có thể có âm tính giả nên người ta có xu hướng chụp mạch theo đường động mạch.

Chụp mạch theo đường động mạch với kỹ thuật Seldinger ngược dòng hay được sử dụng nhưng phải hết sức thận trọng và luôn phải dùng dây dẫn mềm để không gây sang chấn. Nên chụp tối thiểu hai tư thế (thường là chếch trước phải và trái cho động mạch chủ ngực và thẳng-nghiêng cho động mạch chủ bụng) để thấy rõ hình bóc tách. Phải nghiên cứu tổng thể tối đa từ động mạch chủ ngực xuống động mạch chủ bụng và động mạch chậu.

#### \* *Các dấu hiệu trên chụp mạch:*

Dấu hiệu trực tiếp: thấy được hình hai lòng khi thấy đường sáng của nội mạc phân cách hai lòng giả và thật. Hình sáng của nội mạc bóc tách chỉ thấy được khi tia đi tiếp tuyến với nó nên phải chụp tối thiểu hai tư thế.

Có thể thấy được điểm vào của bóc tách biểu hiện bằng hình thuốc cản quang đi vào lòng giả từ lòng thật qua một lỗ, lỗ này có thể nhỏ hay to. Điểm vào có thể không thấy khi chụp phía dưới điểm vào hay lỗ thông quá lớn gây ngấm thuốc cả hai lòng thật và giả như nhau.

Dấu hiệu gián tiếp: thấy lòng động mạch chủ bị hẹp lại có thể nghi ngờ do lòng giả chèn ép vào lòng thật. Chiều dày của thành động mạch chủ tăng lên có thể do lòng giả bị huyết khối không ngấm thuốc hay điểm vào của bóc tách ở phía trên vùng bơm thuốc cho nên nếu thành dày trên 3mm có thể là dấu hiệu của bóc tách.

Hình ổ động mạch chủ: là dấu hiệu không đặc hiệu, có thể do giãn vòng hạ van, sa thấp của xoang Valsalva hay bóc tách ngược tới van tổ chim.

Hạn chế của chụp mạch: âm tính giả khi lòng thật và giả ngấm thuốc giống nhau. Dương tính giả khi có thành động mạch chủ dày đơn độc do hiện tượng ngấm thuốc theo lớp nhất là ở vùng động mạch chủ xuống (do dòng chảy chậm lại)


#### e) Cộng hưởng từ

Cộng hưởng từ cho phép chẩn đoán dễ dàng bóc tách động mạch chủ do thấy huyết nội mạc bị bóc tách biểu hiện bằng hình dải tín hiệu ở giữa lòng mạch chỉ lòng mạch thành hai lòng không có tín hiệu do dòng chảy nhanh hay hình ổ đờm ngăn giữa lòng thật và giả với lòng thật không có tín hiệu do dòng chảy nhanh lòng giả có tín hiệu do dòng chảy chậm. Hình lòng giả và thật thấy rõ trên hình thứ hai có tăng cường tín hiệu dòng chảy.


Khi có huyết khối trong lòng giả thì chẩn đoán khó hơn, chẩn đoán cơ huyết khối dựa vào so sánh hình ảnh echo đầu và echo thứ hai, tín hiệu sẽ giảm đi ở echo thứ hai.

Cộng hưởng từ không phát hiện được vôi hoá của thành mạch do không có tín hiệu. Không phát hiện được điểm xuất phát của bóc tách và lan toả vào các nhánh mạch khó phát hiện.

Cộng hưởng từ với xung mạch tái tạo theo nhiều bình diện có thể cho phép dễ dàng chẩn đoán xác định bóc tách và chẩn đoán phân loại.



**Hình 5.215.** Cộng hưởng từ xung mạch có tiêm đối quang từ (MRA) Bóc tách ĐM chủ ngực – bụng loại 3b theo De Bakey.



**Hình 5.216.** Chụp mạch số hóa xóa nền: bóc tách động mạch chủ bụng.

### **7.3. Viêm tắc động mạch chi dưới**

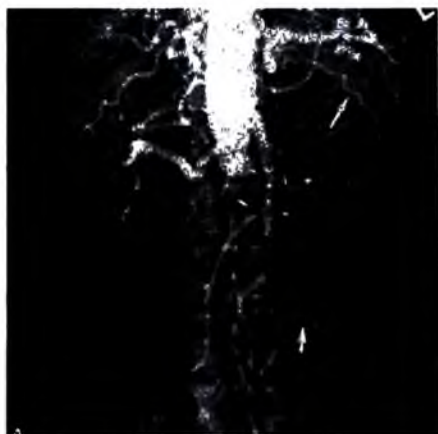
Thường gặp ở nam giới tuổi từ 50–60, gây ra đau chi dưới khi đi (đau cách hồi). Chụp mạch có vai trò trong đánh giá tổng thể tổn thương mạch trước mổ.

#### **7.3.1. Dấu hiệu tổn thương chính trên hình chụp mạch**

– Hình khuyết hẹp lòng mạch không đều thường do xơ vữa, nếu mảnh nhỏ thường co cơ thắt.

– Hình cắt cụt đoạn mạch do bị tắc.

– Hình các nhánh cầu nối bổ sung cho mạch hạ lưu dưới đoạn tắc.



**Hình 5.217.** Chụp mạch số hóa xóa nền có tắc hoàn toàn ĐM chủ bụng dưới vị trí chia của ĐM thận hai bên (hội chứng Leriche), tuần hoàn bàng hệ phong phú (mũi tên trắng).



**Hình 5.218.** Chụp mạch khỏe mạnh: tắc hoàn toàn ĐM khoeo tái lưu thông ở 1/3 trên cẳng chân (mũi tên đen) qua tuần hoàn bàng hệ phong phú.

### 7.3.2. Các bệnh thường gặp

a) **Viêm tắc do xơ vữa:** các mảng xơ vữa gây hẹp lòng mạch và có thể gây tắc.

Thường gặp nhất ở các mạch lớn (động mạch chủ, động mạch chậu gốc, động mạch đùi), động mạch đùi sâu thường không bị tổn thương nên khi động mạch đùi nông bị tắc thì nó sẽ được thay thế bằng các mạch nối. Các động mạch cẳng chân bị tổn thương thường không bị riêng lẻ.

Chụp động mạch để đánh giá mức độ lan rộng của tổn thương: động mạch chủ có bị tổn thương không cũng như các động mạch thận, động mạch chậu, động mạch đùi và tình trạng mạch máu ở hạ lưu. Mức độ tổn thương cho phép đánh giá khả năng điều trị (nong giãn động mạch hay phẫu thuật để tái tạo lại dòng chảy).

b) **Viêm tắc do đái đường:** đái đường là nguyên nhân thường gặp nhất của các tổn thương ở đoạn xa và nhiều đoạn, phối hợp với những phồng mạch nhỏ. Thảm mạc động mạch lớn (động mạch chủ và các nhánh chia khởi đầu của nó) thường có nhiều đám vôi hoá lớn ở thành mạch.

c) **Viêm tắc động mạch thiếu niên (bệnh Buerger):** có nguyên nhân viêm nhiễm. Các động mạch giảm khẩu kính, bờ nhẵn và cứng. Tổn thương thường ở đoạn x từng đoạn và đối xứng nhau.





**Hình 5.219.** Hình ảnh vẽ minh họa: thiếu máu bàn chân trong bệnh lý Buerger.



**Hình 5.220.** Chụp động mạch đùi hai bên tư thế thẳng: tắc hoàn toàn ĐM đùi nông phải, tuần hoàn bàng hệ khoeo nhiều.



**Hình 5.221.** Chụp động mạch bàn ngón tay: hẹp tắc nhiều vị trí mạch máu trong bệnh lý Buerger.

#### 7.4. Tổn thương thiếu máu mạch chi trên

Trên chụp mạch thấy hình mạch kếm cản quang, có thể do nhiều nguyên nhân:

- Bị xơ vữa mạch, chủ yếu ở đoạn gốc chi (rất ít khi đơn độc).



**Hình 5.222.** A. Hình chụp mạch quai ĐM chủ: chỉ ra có hẹp nặng ĐM dưới đòn trái đoạn gần (mũi tên đen), kèm theo có hẹp nhẹ gốc ĐM đốt sống phải (mũi tên trắng). B. Chụp quai ĐM chủ cùng bệnh nhân (hình phóng đại): hẹp nặng ĐM dưới đòn trái đoạn gần (mũi tên đen).

– Hội chứng khe sườn đòn một hay hai bên, thứ phát do chèn ép động mạch dưới đòn, hay gặp trong khe cơ thang và đặc biệt thứ phát do dị dạng xương sườn thứ nhất.

– Bệnh Raynaud: tăng trương lực các động mạch ngón tay, biểu hiện bằng co mạch gây đau, xuất hiện do lạnh. Ở bàn tay, các động mạch giảm khẩu kính (động mạch cẳng tay, gan tay, ngón tay). Thông thường các động mạch nối của cung gan tay không ngấm thuốc cản quang do bị co thắt. Tiến triển muộn có thể có huyết khối ở các mạch ngón tay.



1. Ngón tay trắng do thiếu máu
2. Thành màu xanh do giãn mạch giữ máu trong mô
3. Cuối cùng thành màu đỏ khi tuần hoàn bình thường

*Hình 5.223.* Hình vẽ minh họa các biến đổi màu ngón tay trong bệnh Raynaud.



*Hình 5.224.* Hình chụp có loét đốt ngón xa ngón giữa.



*Hình 5.225.* Ảnh chụp mạch: giảm tưới máu ngón chỉ trong bệnh Raynaud.

## TỰ LƯỢNG GIÁ

1. Nêu các phương pháp chẩn đoán hình ảnh thăm khám tim .
2. Nêu các phương pháp chẩn đoán hình ảnh thăm khám mạch máu.
3. Mô tả hình tim trên các tư thế.
4. Nêu hình ảnh điện quang một số bệnh tim mắc phải.
5. Nêu hình ảnh điện quang một số bệnh tim bẩm sinh.
6. Nêu hình ảnh điện quang của phình động mạch chủ.
7. Nêu hình ảnh điện quang của hẹp eo động mạch chủ và còn ống động mạch.
8. Nêu hình ảnh điện quang của bóc tách động mạch chủ.

Chương 6  
**CHẨN ĐOÁN HÌNH ẢNH BỘ MÁY TIẾT NIỆU**  
**KỸ THUẬT THĂM KHÁM VÀ HÌNH ẢNH BÌNH THƯỜNG**  
**CỦA HỆ TIẾT NIỆU**

**MỤC TIÊU**

1. Phân tích được hình ảnh bình thường và bất thường trên phim chụp hệ tiết niệu không chuẩn bị.
2. Trình bày được chỉ định chống chỉ định, kỹ thuật chụp niệu đồ tĩnh mạch (UIV).
3. Trình bày được các tai biến, cách xử lý tai biến của thuốc cản quang tĩnh mạch.
4. Mô tả được các hình ảnh bình thường của hệ tiết niệu trên UIV.

Có nhiều phương pháp chẩn đoán hình ảnh được áp dụng trong thăm dò-cận thiệp bộ máy tiết niệu: chụp hệ tiết niệu không chuẩn bị, chụp niệu đồ tĩnh mạch (UIV), siêu âm, các kỹ thuật thăm dò ngược dòng, chụp cắt lớp vi tính (CLVT), thăm dò mạch máu, chụp cộng hưởng từ (CHT).

Hiện nay, chụp hệ tiết niệu không chuẩn bị, siêu âm, chụp UIV và chụp cắt lớp vi tính thường được sử dụng nhiều nhất trong chẩn đoán các bất thường, bệnh lý của hệ tiết niệu, các kỹ thuật khác ít sử dụng hơn.

**1. CHỤP HỆ TIẾT NIỆU KHÔNG CHUẨN BỊ**

**1.1. Kỹ thuật**

**Chuẩn bị bệnh nhân:** bệnh nhân không dùng thuốc có độ cản quang cao, không ăn các thức ăn dễ sinh hơi, dùng thuốc tẩy vào buổi tối trước ngày chụp.

**Tư thế bệnh nhân:** bệnh nhân nằm ngửa, hai tay để xuôi theo thân mình, nín thở khi chụp (để tránh bị nhoà hình).

**Tiêu chuẩn kỹ thuật:** toàn bộ bộ máy tiết niệu nằm trên phim (thấy ít nhất hai xương sườn cuối cho đến dưới khớp mu).

**Kỹ thuật bổ sung:** ngoài tư thế bụng thẳng có thể chụp tư thế thận thẳng (bệnh nhân nằm ngửa, tia hơi chệch 30 – 40 độ so với đường giữa), chụp cắt lớp

thường (hiện hầu như không còn dùng), chụp hệ tiết niệu nghiêng phân biệt sỏi lệ tiết niệu với các vôi hoá, hạch vôi hoá... trong ổ bụng.

## 1.2. Hình ảnh bình thường trên phim chụp hệ tiết niệu không chuẩn bị

**Hệ xương:** phải thấy rõ được ít nhất là hai xương sườn cuối, các đốt sống, các gai sau, xương chậu, xương cụt, khớp mu...

**Hệ cơ:** thấy rõ được bóng của hai cơ đai chậu, nếu có thể thấy rõ được hai vòm hoành càng tốt... Bóng hai cơ đai chậu đi từ đốt sống D 12 – L1 tới cánh chậu, khi bóng cơ đai chậu bị xoá thường là có bệnh lý, bất thường.

**Gan:** có thể nhìn thấy bóng gan, các sỏi đường mật, túi mật cản quang cũng có thể nhìn rõ...

**Lách:** bóng lách có thể nhìn thấy hoặc trong trường hợp có vôi hoá các mạch của lách cũng có thể nhìn thấy được...

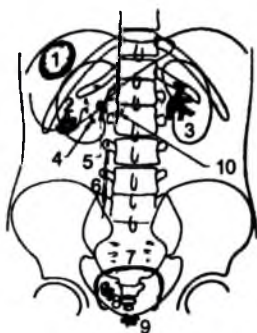
**Bóng dạ dày:** thường thấy là một bóng hơi ở phía giữa trên bên trái, dưới cơ hoành.

**Thận:** bóng thận sẽ thấy rất rõ khi lớp mỡ quanh thận dày. Trong trường hợp nhìn không rõ có thể bổ sung bằng phương pháp chụp cắt lớp thường.

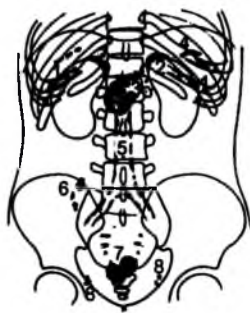
**Bàng quang:** khi bàng quang đầy nước tiểu có thể thấy hình bóng mờ hơi lồi lên ở tiểu khung đè ép nhẹ các quai ruột (chứa hơi). Sau khi đi đại mà vẫn nhìn thấy bóng bàng quang chứng tỏ còn nước tiểu tồn dư.

**Tiền liệt tuyến:** nằm sau khớp mu, khi bị phì đại sẽ lấn nhẹ vào bàng quang.

**Các hình cản quang bất thường có thể thấy trên phim:**



Hình 6.226a.



Hình 6.226b.

1. Nang sán vôi hoá; 2. Sỏi túi mật; 3. Sỏi san hô bể thận; 4. Vôi hoá tiểu đài thận; 5. Sỏi bể thận; 6. Sỏi niệu quản; 7. Vôi hòa bàng quang; 8. Sỏi bàng quang; 9. Vôi hoá TLT; 10. Sỏi Wirsung.

1. Sụn sườn; 2. Tuyến thượng thận; 3. Túi hồ bể thận; 4. Động mạch lách; 5. Động mạch chủ; 6. Hạch mạc treo; 7. U xơ tử cung; 8. Vôi hoá thành nhĩ mạc.

– Tất cả các vôi hoá ở các cơ quan như gan, lách, tụy, thận, tuyến thượng thận, bàng quang do u hoặc không do u...

– Các sỏi cản quang túi mật, đường mật, sỏi ống tụy, sỏi ruột thừa...

– Vôi hoá của mạch máu – hình đường ray xe lửa (động mạch gan, thân tạng, động mạch chủ, động mạch lách, động mạch thận, động mạch chậu, vôi hoá của tĩnh mạch trong tiểu khung...).

– Các hạch vôi hoá trong ổ bụng, mạc treo...

– Các vôi hoá ở hệ cơ (sán...).

– Vôi hoá thuộc cơ quan sinh dục nữ như u xơ tử cung, vôi hoá do u buồng trứng, vôi hoá tiền liệt tuyến.

– Các sỏi cản quang thuộc hệ tiết niệu: sỏi đài bể thận, niệu quản, bàng quang, sỏi niệu đạo...

**Hình 6.227.** Sỏi cản quang bể thận trái.

**Giá trị của phim chụp hệ tiết niệu không chuẩn bị:**

– Xác định sơ bộ hình thái bộ máy tiết niệu (bóng thận to...).

– Phát hiện các sỏi hệ tiết niệu cản quang >5 mm, định khu vị trí sỏi, phần biệt sơ bộ sỏi thuộc bộ máy tiết niệu hay ở ngoài (chụp nghiêng).

– Phát hiện các tổn thương xương phối hợp.

Tuy nhiên, trên phim hệ tiết niệu không chuẩn bị không nhìn thấy sỏi không cản quang hay sỏi cản quang kích thước nhỏ.

## 2. CHỤP NIỆU ĐỐ TĨNH MẠCH (UIV)

Chụp niệu đồ tĩnh mạch là một kỹ thuật thăm dò quan trọng đối với bộ máy tiết niệu. Ngoài giá trị chẩn đoán bệnh nó còn giúp cho việc đánh giá, tiên lượng chức năng hoạt động của thận... Tùy theo bệnh cảnh lâm sàng người ta có thể thay đổi kỹ thuật chụp.

Nguyên lý chung: dựa vào tính chất thải trừ thuốc cản quang qua đường tiết niệu.

### 2.1. Chuẩn bị bệnh nhân

Về cơ bản tương tự như chụp hệ tiết niệu không chuẩn bị. Trong trường hợp cấp cứu có thể chụp UIV không cần bất cứ chuẩn bị gì.

### 2.2. Chỉ định

Các chỉ định chụp UIV rất rộng rãi, gồm có:

– Các bất thường bẩm sinh.

- Chấn thương thận, tiết niệu.
- Các bất tắc do sỏi, không do sỏi (u, chèn ép từ ngoài...).
- U thận, u đường bài xuất...
- Nhiễm trùng tiết niệu (viêm thận bể thận, lao tiết niệu...)
- Các bệnh lý bàng quang-tiết liệt tuyến: viêm, túi thừa u, polype...

Tuy nhiên, ngày nay nhiều chỉ định của UIV đã được thay thế bằng siêu âm và chụp cắt lớp vi tính.

### 2.3. Chống chỉ định

- Mất nước nặng.
- Đái tháo đường có suy thận.
- Suy thận và các nguyên nhân gây vô niệu.
- Suy gan, tim mức độ nặng.
- U tủy (Myélome).
- Mất cân bằng kiềm toan...
- Cần cân nhắc khi phụ nữ có thai, các bệnh mạn tính khác...

### 2.4. Kỹ thuật

- Chụp hệ tiết niệu không chuẩn bị trước để định hướng.
- Chọc và lưu kim tĩnh mạch để tiêm thuốc cản quang: tiêm liều lớn 300 – 400 mg iodol/kg trọng lượng cơ thể thuốc cản quang tan trong nước với tốc độ nhanh, tốt nhất là 10ml/s, lưu kim suốt quá trình thực hiện xét nghiệm. Thuốc nên được làm nóng ở nhiệt độ 37 độ để giảm bớt độ nhót. Thông thường ở người lớn nên dùng khoảng 50 ml Telebrix 380.
- Nếu cần xem xét nhu mô thận (u, viêm...) nên chụp phim thì nhu mô sau khoảng một phút tính từ khi bắt đầu tiêm.
- Phim chụp thì bài xuất nên bắt đầu chụp từ phút thứ 3. Hai phim này chụp vào vùng thận, không cần lấy hết đến xương mu.
- Các phim sau nhằm xem hình thái các đài bể thận và niệu quản nên chụp sau từ phút 5 đến 15, các phim này nên lấy hết từ hai thận đến dưới khớp mu.
- Trong trường hợp cần phải ép (lao, u niệu quản...) thì nên ép từ phút thứ 3 đến phút thứ 7 để nhìn rõ các đài bể thận và niệu quản.
- Sau khi chụp các phim trên có thể chụp thêm phim ở phút thứ 15 đến phút thứ 25 ở tư thế đứng, phim này nên chụp sau khi đi tiểu, nhằm nghiên cứu sự đổi vị trí của hai thận và sự ứ đọng nước tiểu (nước tiểu tồn dư) nếu có.
- Có thể chụp muộn về sau từ 2–24 giờ trong bất tắc mạn tính, mô thận mỏng...

Tùy theo bệnh cảnh lâm sàng người ta có thể chụp thêm:

- Chụp cắt lớp thường để xác định tổn thương ở lớp nào, hiện ít làm.
- Chụp có ép: nên tránh ép trong trường hợp cơn đau quận thận hoặc trong bất tác niệu quản, chấn thương. Thường làm khi nghi tổn thương lao ở các đài thận, trong một số tổn thương u ở đường bài xuất đài bể thận...
- Chụp tư thế chếch và nghiêng: thấy được những thay đổi của mô thận, các đài thận, bể thận theo các hướng khác nhau (xác định vị trí không gian).
- Chụp tư thế nằm sấp: để niệu quản hiện rõ, thường hay chụp ở phút thứ 25.
- Chụp khuếch đại nhấp nháy (Amplificateur de brillance): nhằm nghiên cứu hình ảnh khuếch đại và chụp khu trú vào hệ thống đài bể thận, niệu quản để xem động học nước tiểu và tình trạng bất tắc hiện có.
- Nghiệm pháp rửa thận bằng tiêm furocemid: dùng khi có nghi ngờ hẹp động mạch thận khi thấy hình cản quang quá đẹp ở đài bể thận bên bị bệnh (do sự tái hấp thụ nước mạnh ở ống thận).
- Chụp các phim muộn: sau 2-24 giờ để đánh giá chức năng thận còn hay đã cầm, suy cấu thận hay ứ đọng do bất tắc.
- Chụp bàng quang: bóng chếch về phía chân 25 độ để tránh sự chồng lên bàng quang của khớp vệ và có thể nhìn rõ lỗ niệu quản.
- Chụp bàng quang nghiêng ở tư thế đứng để đánh giá sa bàng quang (khi nghỉ và ngay cả khi cơ bóp đáy bàng quang luôn nằm trên đường nối giữa bờ khớp mu và mỏm cùng cụt).
- Chụp bàng quang niệu đạo khi đái: nhằm nghiên cứu bàng quang, niệu đạo: Có trào ngược bàng quang niệu quản không? Có hẹp niệu đạo không? Hoặc có các quá trình bệnh lý khác của bàng quang niệu đạo? Thông thường ở trẻ em trên 4 tuổi mà có vi khuẩn thường xuyên trong nước tiểu, đái dầm... phải làm một cách có hệ thống nhằm tìm trào ngược bàng quang - niệu quản hoặc van niệu đạo.

## 2.5. Hình ảnh bình thường của chụp niệu đồ tĩnh mạch (UIV)

Bình thường thận nằm ở khoang sau phúc mạc cạnh cột sống trong khoảng từ xương sườn 12 đến đốt sống thắt lưng L3. Thận có hình hạt đậu, dài khoảng 13cm, rộng 6cm và dày 4cm. Bờ lồi của thận ra phía sau và ra ngoài, bờ lõm ở phía trước, trong, cực trên và dưới thận tròn đều. Mặt trước thận liên quan rất nhiều với các cơ quan trong ổ bụng. Thận phải nằm hơi thấp hơn thận trái khoảng một thân đốt sống do gan đè ở trên. Hai cực dưới thận nằm hơi ra ngoài do phía trong là cơ đái chậu cho nên trục của hai thận giao nhau ở trên (có hình chữ V ngược). Hai thận nhìn thấy rất rõ ở thì nhu mô thận.

Do rất giàu mạch máu, phần vỏ có thể phân biệt rất rõ với phần tuỷ ít mạch máu hơn ở thì động mạch khi thăm dò bằng cắt lớp vi tính, chụp mạch cũng như UIV.

Tuỷ thận bao gồm từ 6 đến 20 tháp thận (tháp Malpighi) có hình gai hướng về xoang thận, giữa các tháp là các cột Bertin.

### 2.5.1. Các bể và đài thận

Hệ thống các đài và bể thận là một ống cơ rỗng phân nhiều nhánh có nhiệm vụ dẫn nước tiểu từ các nhú thận đến niệu quản. Đáy các đài thận có hình nón quay ra phía ngoài bao bọc các nhú thận, ở tư thế nghiêng có hình trăng khuyết với hình gai nhọn ở phía tận cùng gọi là túi cùng đài thận (fornix). Ở tư thế thẳng bờ các đài thận có hình đậm hơn là đáy đài thận, ở tư thế chếch có hình giống như một cốc rượu có chân. Phần dưới đài thận được bảo vệ bởi bao xơ, phần này nhìn rất rõ (cổ đài), phần trên giáp với các nhú thận. Các đài nhỏ (khoảng 6–20 đài) có cổ đài hẹp và có thể đổ thẳng vào bể thận hay tập trung lại thành đài lớn trước khi đổ vào bể thận.



Hình 6.228. Hình ảnh UIV bình thường.

Có ba kiểu phân nhánh chính của hệ thống đài bể thận.

- Kiểu cành cây: các đài lớn hợp thành bể thận, có hình phễu thuôn dần, nối với niệu quản.
- Kiểu bể thận hình bóng: các đài nhỏ có cổ đài ngắn đổ trực tiếp vào bể thận, thường bể thận to hơi tròn, không có các đài lớn.
- Kiểu chuyển tiếp: một số đài nhỏ đổ thẳng vào bể thận, một số khác tạo thành đài lớn trước khi đổ vào bể thận.

Bể thận có thể nằm một phần lớn trong xoang thận hoặc nằm ở ngoài đường nối bờ trong thận. Khi bệnh nhân ở tư thế nằm ngửa ra sẽ thấy cực dưới thận nằm ra phía trước hơn là cực trên thận. Do đó nhóm đài dưới ngấm thuốc kém hơn và chậm hơn nhóm đài trên. Trong xoang thận các động mạch và tĩnh mạch tuỷ nằm cạnh các đài thận, nó có thể bị đè ép bởi hệ thống đài thận đặc biệt là đài lớn của nhóm đài trên. Hình đè ép này ta có thể nhìn thấy dưới dạng một ngấn hình lõm. Các động mạch có khả năng gây ra những bất thường về hình ảnh ngấm thuốc ở cực dưới đài thận dưới dạng một băng sáng mỏng khoảng 3mm bề rộng, trong khi những tĩnh mạch thì rộng hơn nhưng không rõ rệt.



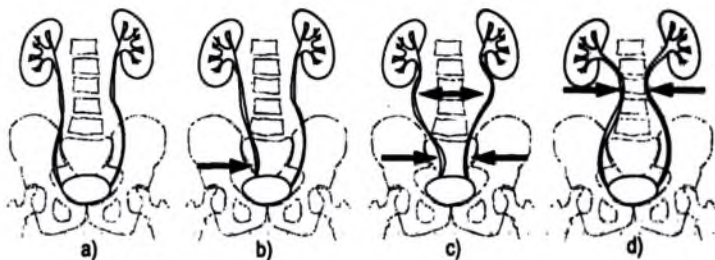
### 2.5.2. Niệu quản

Niệu quản là một ống cơ dài 25 đến 35cm nằm sau phúc mạc, nối bể thận với bàng quang.

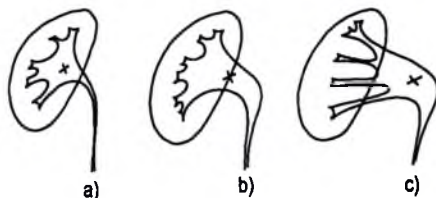
Đoạn bụng của niệu quản bắt đầu từ vị trí nối với bể thận, đi xuống dọc theo bờ trước của cơ đái chậu tạo hình lối ra trước và vào trong. Từ đây tiếp đến là đoạn chậu nối với bàng quang, tạo nên hình cong lối ra sau và ra ngoài. Từ nguyên ủy của niệu quản người ta có thể phân biệt được chỗ nối bể thận niệu quản, đoạn chậu, đoạn eo của niệu quản, ba thành phần này không phải lúc nào cũng nhìn thấy trên phim. Trong kiểu bể thận hình bóng, ba thành phần này nhập lại thành một. Trên UIV lòng niệu quản luôn thay đổi kích thước do nhu động, đôi khi chỉ nhìn thấy một số đoạn tụt từng thời điểm một.

Niệu quản có 3 chỗ hẹp sinh lý: eo trên ở vị trí nối với bể thận, eo giữa ở vị trí bất chéo với động mạch chậu, eo dưới ở vị trí trong thành bàng quang. Ba vị trí hẹp này là vị trí rất hay lưu giữ sỏi niệu quản.

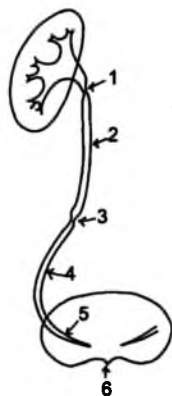
Những đè ép niệu quản có nguyên nhân mạch máu đôi khi cũng gặp ở vùng dưới bể thận do động mạch cực phụ, ở vùng 2/3 trên đoạn niệu quản bụng và ở vị trí giao nhau với các mạch máu tử cung buồng trứng.



Hình 6.229a. a. Hình niệu quản bình thường; b. Biến đổi bình thường ở phụ nữ. c. Khối hạch lớn gây đè đẩy niệu quản; d. Xơ hoá sau phúc mạc.

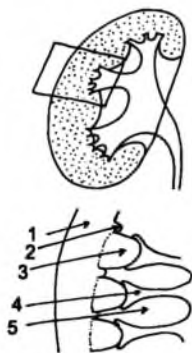


Hình 6.229b. a. Bể thận trong xoang; b. Bể thận trung gian; c. Bể thận ngoài xoang.



Hình 6.229c.

1. Chỗ nối bể thận- niệu quản.
2. Niệu quản thất lưng.
3. Sóng nhu động.
4. Niệu quản tiểu khung.
5. Niệu quản trong cơ bàng quang.
6. Cổ bàng quang.



Hình 6.229d.

1. Vỏ hoặc nhu mô thận.
2. Cột Bertin.
3. Tháp Malpighi: Tuỷ thận.
4. Tiểu đài và ống thận.

### 2.5.3. Bàng quang

Bàng quang là một túi cơ rỗng có khả năng chứa bình thường từ 400 – 5000ml, nằm ở trên đáy chậu, trên tiền liệt tuyến, sau khớp mu, phía trước trực tràng và âm đạo.

Phía trên nó được bao bọc bởi tổ chức liên kết cạnh bàng quang trong đó có hệ thống mạch máu và chuỗi hạch chậu ngoài. Vòm bàng quang được phúc mạc che phủ. Tổ chức mỡ bọc bàng quang có thể nhìn thấy dưới dạng một đường đậm, nhờ đường này người ta có thể xác định được độ dày của thành bàng quang. Hai niệu quản chạy ở phía sau bàng quang rồi cắm vào thành bàng quang chéo vào 2 phía trong ở vị trí cách đường giữa khoảng 2cm. Hai lỗ niệu quản ở trong lòng bàng quang cách đường giữa khoảng 1,3cm. Tam giác bàng quang là phần đáy bàng quang nằm giữa hai đoạn cuối của niệu quản ở phía trên sau và lỗ niệu đạo bàng quang ở phía dưới trước. Dải đậm do phi đại cơ bàng quang tạo thành gờ lên giữa hai lỗ niệu quản gọi là gờ liên niệu quản.

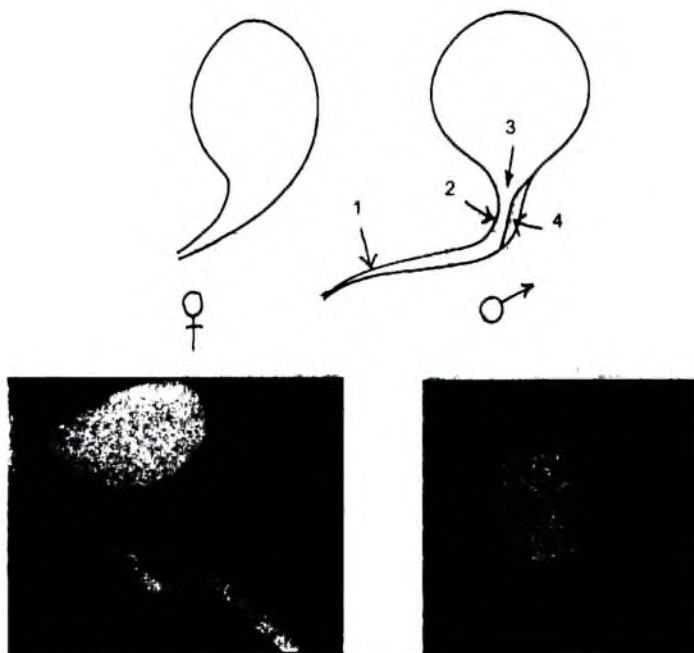
Hình ảnh điện quang của bàng quang thay đổi tùy thuộc vào bàng quang già hay trẻ và phụ thuộc tư thế bệnh nhân:

– Khi bàng quang với (nước tiểu khoảng 50%) sờ liên niệu quản có thể nhìn thấy dưới dạng một hình ngón sảng nằm ngang, cổ bàng quang nằm ở phía dưới trên đường giữa tạo thành hình tam giác rất đậm có đỉnh hướng về phía dưới.

– Ở tư thế nằm ngửa, thuốc cản quang dồn lên cao và ra sau sờ liên niệu quản làm cản quang vùng trên của mặt sau bàng quang – gọi vùng này là hố sau niệu quản.

– Ở tư thế nằm sấp, vùng đáy bàng quang rất đậm do có sự thay đổi và lắng đọng thuốc cản quang.

– Lòng bàng quang khi đầy có hình cầu, đôi khi hơi bị biến dạng do đè ép của trực tràng, đại tràng hay tử cung.



Hình 6.230. Bàng quang niệu đạo bình thường ở nam và nữ.

#### 2.5.4. Niệu đạo

Ở nam giới, chụp tư thế niệu đạo khi đi tiểu sẽ thấy toàn bộ niệu đạo bắt đầu từ cổ bàng quang, bao gồm các đoạn:

– Niệu đạo tiền liệt tuyến dài 2 – 4cm, hơi lõm vào ở phía trước. Phía sau có thể thấy ụ núi dưới dạng một hình khuyết.

– Niệu đạo màng là đoạn niệu đạo hẹp nhất khi chui qua cân đáy chậu.

– Niệu đạo trước gồm niệu đạo hành có hình thoi, niệu đạo đoạn chậu, niệu đạo dương vật có hình ống.

Trong trường hợp viêm niệu đạo các tuyến cạnh niệu đạo (tuyến Littre) và tuyến Cowper nhìn thấy dưới dạng hình cộng cân quang dính vào niệu đạo.

Ở nữ đoạn cơ của niệu đạo có hướng chéo ra trước và xuống dưới, có hình rỗng sừng khi ái. Đoạn xơ rất ngắn, ít giãn khi ái và đổ ra tiền đình (lỗ niệu đạo).

## 2.6. Một số tác dụng không mong muốn của thuốc cản quang tĩnh mạch và biện pháp xử lý

\* Các loại phản ứng thuốc cản quang bao gồm:

– Các phản ứng dị ứng – sốc phản vệ.

– Các phản ứng thần kinh.

Đối với những bệnh nhân có tâm trạng lo lắng, không yên tâm về bệnh tật thường hay gặp các phản ứng về thần kinh.

Phần lớn các phản ứng dị ứng – sốc phản vệ thuốc xảy ra trong vòng 15 phút đầu sau tiêm, do đó bác sĩ cần phải có mặt trong quá trình diễn ra xét nghiệm.

Vấn đề điều trị các phản ứng thuốc tùy vào mức độ nặng nhẹ, từ đơn giản nhất như động viên an ủi người bệnh đến mức độ cao hơn, phức tạp hơn như phải dùng adrenalin, kháng histamin, an thần, chống nôn, hoặc corticoid. Thường chỉ có các biến chứng nhẹ, rất hiếm khi có biến chứng nặng cần phải điều trị bằng tiêm truyền hay chuyển hồi sức cấp cứu.

Những bệnh nhân có nguy cơ phản ứng nặng thường là: có cơ địa dị ứng, mất nước, đái tháo đường, bệnh u tủy (Myelome), nhiễm độc tuyến giáp...

Tỷ lệ bị phản ứng thuốc có thể gặp theo Shehadi (Đức):

– Không có phản ứng phụ 93,2%

– Phản ứng nhẹ (cảm giác nóng, buồn nôn, ho) 5,1%

– Phản ứng cấp tính 1,7%

Trong đó: Da và niêm mạc 1,5%

Tim mạch 0,07%

Phổi 0,05%

Thần kinh 0,01%

Chết người 0,001%

**\* Các biện pháp xử lý tai biến thuốc:**

– Cần tìm hiểu tiền sử dị ứng của bệnh nhân và nên thực hiện tiêm thuốc cẩn quang khi người bệnh ở tư thế nằm thoải mái, lưu kim cho đến khi xét nghiệm kết thúc và kiểm tra an toàn mới rút kim nhằm kịp thời xử lý khi có tai biến nặng. Khi có tai biến dù nhẹ phải ngừng tiêm và theo dõi liên tục trong khoảng 15 phút.

– Khi phản ứng nhẹ:

+ Triệu chứng: buồn nôn, nôn, cảm giác nóng bừng, ngứa họng, ho...

+ Xử lý: động viên an ủi bệnh nhân, thở oxy theo dõi chặt chẽ, có thể cho diazepam 5–10 mg tiêm tĩnh mạch chậm đối với bệnh nhân kích động nhiều.

– Phản ứng dị ứng da:

+ Triệu chứng: nổi mẩn khu trú quanh vùng tiêm, kèm theo ngứa hoặc không, phù...

+ Điều trị tùy theo nặng nhẹ có thể dùng: kháng histamin nhóm IV (Ví dụ dexamethason 1 ống 5 mg tiêm tĩnh mạch hoặc bắp thịt), corticoid tiêm tĩnh mạch (Dexamethasone 4mg, soludecadron 5mg, 20mg...).

– Phản ứng toàn thân nặng:

+ Triệu chứng:

**Hội chứng hô hấp**

Co thắt phế quản

Cơn hen phế quản

Cơn ho rũ rượi

**Hội chứng toàn thể**

Cảm giác ngẹt thở,

sợ hãi, kích động, nổi

mẩn, rét run, đau lưng,

Nôn, văng ý thức...

**Hội chứng sốc**

Đổ mồ hôi, nhịp nhanh

huyết áp hạ, tụt...

**\* Điều trị:**

Oxy

Adrenalin

Truyền huyết thanh

(cả 3 hội chứng này dùng adrenalin tiêm dưới da 1 mg)

Làm thông đường hô

hấp bằng oxy, kiểm tra

thông khí tự nhiên (thoáng)

Hô hấp nhân tạo miệng

miệng, thở máy, mở khí

quản, bóp tim ngoài

lồng ngực.

Corticoid tiêm tĩnh

mạch 10–20 mg

(Dexaméthasone).

Phục hồi tuần hoàn

Glucose 5%, dung

dịch huyết thanh đẳng

trương ringer lactate,

huyết tương, plasmagel.

+ Các điều trị bổ sung:

Điều trị hạ huyết áp: truyền tĩnh mạch chậm thuốc hạ huyết áp như dopamin, theo dõi huyết áp liên tục khi truyền...

Điều trị acid hoá máu: truyền tĩnh mạch chậm dung dịch bicarbonat natri 4,2% và 8,4% (tĩnh mạch ngoại vi loại 4,2%, tĩnh mạch dưới đòn loại 8,4%), cần theo dõi chặt chẽ cân bằng kiểm toán, điện giải đồ để phòng hạ kali huyết...

Điều trị thiếu niệu: dùng lợi tiểu (Lasilix, có thể bằng đường tĩnh mạch).

Trong những trường hợp nặng có thể dùng corticoid và kháng histamin tới 24 giờ hoặc thậm chí tới 48 giờ sau.

Thông báo cho người bệnh biết những hội chứng mà họ mắc phải kèm theo hồ sơ bệnh án và chỉ dẫn cho họ biết những thuốc cần quang đã dùng và dạng phản ứng xảy ra để phòng cho những lần khám xét sau.

### 3. SIÊU ÂM

#### 3.1. Đại cương

Siêu âm là một phương pháp thăm dò tin cậy, vô hại, không gây sang chấn, dễ thực hiện. Siêu âm ngày càng chiếm một vị trí đặc biệt quan trọng trong chẩn đoán hình ảnh bộ máy tiết niệu, có thể thay thế UIV trong một số trường hợp.

#### 3.2. Chỉ định

Hầu hết các hội chứng, bệnh lý bộ máy tiết niệu đều có chỉ định siêu âm: u thận, nang thận (lành và ác tính), sỏi hệ tiết niệu, u niệu quản-bàng quang (lành và ác tính), các bệnh lý bẩm sinh... Không có chống chỉ định của siêu âm.

#### 3.3. Kỹ thuật tiến hành

Siêu âm hệ tiết niệu không cần phải chuẩn bị bệnh nhân phức tạp, có thể chỉ cần nhịn tiểu để bàng quang căng.

Đầu dò đặt trên da, hướng về thận, quét đầu dò theo hướng cắt dọc và ngang của thận. Cường độ, độ đậm xuyên của chùm siêu âm phải phù hợp với từng bệnh nhân, thầy thuốc phải biết chọn lựa cho phù hợp.

Đối với thăm khám bàng quang, tiểu khung nên chọn lúc bàng quang đầy để thăm dò, ngoài những thương tổn của bàng quang cần phải chú ý đến tình trạng của niệu quản đoạn tiểu khung, tình trạng của tiền liệt tuyến, tử cung và buồng trứng, các hạch ở tiểu khung... Siêu âm hệ tiết niệu ở trẻ em nên tiến hành ở bàng quang trước để phòng trẻ đi tiểu.

### 3.4. Kết quả bình thường

Thận: bình thường mô thận thường ít âm, phân biệt rất rõ với xoang thận và vỏ thận. Hai thận thường được thăm dò theo từ phía lưng, bụng hoặc bên, từ những hướng này ta nhận được các lớp cắt theo mặt phẳng dọc hoặc cắt ngang thận. Để tránh những nhiễu ảnh gây nên do hơi trong ruột, các xương sườn rơi vào trung tâm luồng siêu âm lan truyền nên thực hiện ở thì thở vào sâu có thể dùng gan như là một cửa sổ truyền âm.



*Hình 6.231. Siêu âm thận bình thường lớp cắt dọc theo mặt phẳng trán và cắt ngang qua rốn thận.*

Niệu quản bình thường hầu như không thấy trên siêu âm.

Bàng quang thành không vượt quá 3–4 mm khi đầy nước tiểu. Sau khi đái bàng quang rỗng.

## 4. CÁC KỸ THUẬT THĂM DÒ NGƯỢC DÒNG

Các kỹ thuật chụp niệu đạo, chụp bàng quang, chụp niệu quản bể thận ngược dòng thường chỉ được áp dụng trong những trường hợp mà các kỹ thuật khác thất bại.

## 5. CHỤP CẮT LỚP VI TÍNH

### 5.1. Đại cương

Chụp cắt lớp vi tính được chỉ định trong hầu hết các bệnh lý của hệ tiết niệu (u, nhiễm trùng, chấn thương, dị tật bẩm sinh...), từ bệnh lý nhu mô thận, xoang thận đến bệnh lý niệu quản, bàng quang, vì nó có độ chính xác cao, ít xâm phạm, tính khách quan cao, không phụ thuộc vào tình trạng ổ bụng của bệnh nhân (hơi, bệnh nhân béo, sẹo mổ cũ...).

Đối với các bệnh lý của thận, chụp cắt lớp vi tính ưu việt hơn hẳn siêu âm và UIV trong đánh giá các tổn thương dạng khối (u, giả u), cả về đánh giá bản chất tổn thương lẫn đánh giá tổng kê sự lan tràn của tổn thương. Chụp cắt lớp vi tính

còn đánh giá được cả chức năng của thận nhờ tiêm thuốc cản quang tĩnh mạch (nhạy hơn UIV).

Đối với các bệnh lý của niệu quản, chụp cắt lớp vi tính ưu việt hơn hẳn siêu âm trong thăm khám niệu quản ở những vị trí khó tiếp cận trên siêu âm như đoạn 1/3 giữa.

Với thăm khám bàng quang, chụp cắt lớp vi tính có giá trị rất cao trong đánh giá tổn thương u, do nó cho phép đánh giá xâm lấn tại chỗ của tổn thương, tìm được các di căn khu vực quanh tiểu khung cũng như các di căn xa.

Ngoài ra, chụp cắt lớp vi tính còn rất có giá trị trong đánh giá tổn thương quanh thận và tổn thương sau phúc mạc khác.

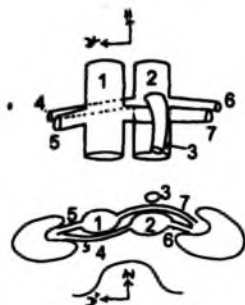
## 5.2. Kỹ thuật

– Chuẩn bị bệnh nhân tương tự như chụp UIV.

– Quy trình thực hiện các lớp cắt tùy thuộc từng trường hợp, tổn thương cụ thể, có thể cắt các lớp liên tiếp 10,5,4,2 mm và phải cắt hết hệ tiết niệu. Nhiều tác giả khuyên rằng nên chọn độ dày bằng một nửa kích thước tổn thương (ví dụ một khối u đã phát hiện bằng siêu âm có kích thước 1 cm thì nên chọn độ dày tối đa là 5 mm).

– Bệnh nhân cần phải nhịn thở khi chụp để tránh nhiễu ảnh do thở.

– Phải chụp cả thì trước tiêm và sau tiêm. Sau tiêm tùy tính chất tổn thương mà có thể chụp thì động mạch, thì nhu mô, thì nhu mô muộn và thì bài xuất.



Hình 6.232. Sơ đồ cắt ngang qua rốn thận trên cắt lớp vi tính.

1. Tĩnh mạch chủ bụng; 2. Động mạch chủ bụng.
3. Động mạch mạc treo tràng trên.
4. Tĩnh mạch thận phải; 5. Động mạch thận phải.
6. Động mạch thận trái; 7. Tĩnh mạch thận trái.



Hình 6.233. Ảnh cắt lớp vi tính thận bình thường ngang qua rốn thận.



- Tùy tính chất tổn thương có thể kết hợp đánh giá tình trạng mạch máu thận, động mạch chủ bụng và tĩnh mạch chủ dưới. Trong một số trường hợp muốn đánh giá tình trạng huyết khối tĩnh mạch chủ dưới có thể kết hợp tiêm thuốc cản quang cả ở tay và chân.

## 6. MỘT SỐ KỸ THUẬT KHÁC

Các kỹ thuật thăm dò khác như chụp mạch máu, chụp cộng hưởng từ, chọc dò dẫn lưu chẩn đoán và điều trị, nút mạch, nong động mạch thận qua da được áp dụng tùy từng trường hợp cụ thể.

## TỰ LƯỢNG GIÁ

1. Trình bày các hình cản quang bất thường trên phim chụp hệ tiết niệu không chuẩn bị.
2. Trình bày một số giá trị và hạn chế của chụp hệ tiết niệu không chuẩn bị.
3. Nêu chỉ định, chống chỉ định của phương pháp chụp niệu đồ tĩnh mạch (UIV).
4. Trình bày các tác dụng không mong muốn và tai biến khi chụp niệu đồ tĩnh mạch (UIV).
5. Hình ảnh bình thường của mô thận, các đài bể thận, niệu quản, bàng quang, niệu đạo trên phim niệu đồ tĩnh mạch (UIV).

## TRIỆU CHỨNG HỌC HÌNH ẢNH HỆ TIẾT NIỆU

### MỤC TIÊU

- 1. Trình bày được triệu chứng hình ảnh của một số bất thường cơ bản bộ máy tiết niệu (thận lạc chỗ, thận móng ngựa, đường bài xuất chệch đôi, túi thừa đài thận – bể thận, túi thừa bàng quang).*
- 2. Mô tả được các dấu hiệu hình ảnh, nguyên nhân của các bất thường về hình dáng, đường bờ thận, hình khuyết, hình cộng đường bài xuất trên UIV.*
- 3. Trình bày được các nguyên nhân gây bất tắc đường bài xuất.*

## 1. MỘT SỐ BẤT THƯỜNG BẨM SINH BỘ MÁY TIẾT NIỆU

### 1.1. Bất thường thận

#### 1.1.1. Bất thường về số lượng

- Tăng số lượng: thận phụ, một bên có thể có hai thận.
- Giảm số lượng: do thận không phát triển, có thể một bên teo hoàn toàn, thận bên còn lại phì đại do hoạt động bù, có thể teo cả hai thận.

#### 1.1.2. Bất thường kích thước thận

- Thận tăng kích thước cân đối khi không có thận bên đối diện hoặc thận đối diện bị hỏng.
- Thận giảm kích thước:
  - + Bất sản thận (aplasie): mầm thận xơ hoá không phát triển, không thấy hiện hình thận trên siêu âm, UIV, cắt lớp vi tính.
  - + Loạn sản thận (dysplasie): thận nhỏ kèm một số bất thường cấu trúc.
  - + Thiếu sản thận (hypoplasie): giảm tất cả kích thước thận một cách cân đối.
  - + Thiếu sản thùy thận (hypoplasie segmentaire): có hình ngón lồi sâu ở bờ thận đối diện với đáy đài thận lồi ra. Bất thường này có thể ở một thùy hay nhiều thùy thận, có thể ảnh hưởng đến chức năng thận.

### **1.1.3. Bất thường liên quan đến sự di chuyển, dính nhau**

– Bất thường quay của thận (quay không hoàn toàn 90 độ, 180 độ theo trục dọc của thận...). Các thận có bất thường quay thường có nhiều động mạch cấp máu.

– Thận lạc chỗ: có thể thận trong lồng ngực, thận chậu hông hay hai thận cùng bên, thận giao nhau...

– Thận dính nhau hình móng ngựa (dính nhau bằng nhu mô hay bằng tổ chức xơ). Phần dính nhau hay gặp ở cực dưới, trước cột sống làm hai cực trên thận xa nhau, hai cực dưới xa nhau. Thận móng ngựa thường có nhiều động mạch cấp máu.

– Thận lạc chỗ nhưng dính nhau: thận hình cái bánh Sandwich.

## **1.2. Bất thường đường bài xuất**

### **1.2.1. Bất thường đài thận**

– Túi thừa đài – bể thận, dễ gây ứ đọng dẫn đến nhiễm trùng sỏi trong túi thừa... Trên siêu âm thấy hình túi dịch thường tròn, nhẵn thông với đài thận hoặc bể thận. Hình ảnh này thấy rõ trên chụp UIV.

– Đài thận to, nhiều, giãn bẩm sinh thường do giảm kích thước của tháp Malpighi.

– Bệnh Cacci – Ricci do giãn các ống góp trước đài thận, có thể có ở một bên hay cả hai bên, một số đài hay nhiều đài. Bệnh này còn gọi là bệnh thận xoắn, hay có biến chứng nhiễm trùng, dần dần vôi hoá tạo hình vôi hoá các tháp thận, hay có sỏi trong ống thận.

### **1.2.2. Bất thường bể thận, niệu quản**

*Đường bài xuất chệch đôi hoàn toàn hay không hoàn toàn:* thận có đường bài xuất đôi có thể không có biểu hiện bệnh lý nhưng nếu có thì hay gặp:

– Đường bài xuất của thận trên hay có trào ngược bàng quang niệu quản, niệu quản hay dài, đổ thấp, lạc chỗ, hay có sa lồi niệu quản.

– Đường bài xuất của thận dưới hay có bệnh lý sỏi, hội chứng hẹp vị trí nối...

*Không có niệu quản hay niệu quản tịt:* hay gặp trong thận teo không phát triển.

*Bất thường đường đi của niệu quản:* niệu quản đi sau tĩnh mạch chủ dưới.

*Bất thường khẩu kính niệu quản:* niệu quản to bẩm sinh.

*Sa lồi niệu quản:*

– Sa lồi niệu quản bẩm sinh: thường phát hiện được sớm ngay từ khi trẻ mới sinh, hay gặp ở đường bài xuất của thận trên trong bất thường thận đôi hoàn toàn. Lổ niệu quản thường lạc chỗ đổ thấp gần cổ bàng quang. Trong trường hợp lỗ niệu quản hẹp nặng túi sa lồi thường tạo nên hình khuyết thành bàng quang với bờ nhẵn trên UIV. Thận trên thường không hoạt động (câm). Khi thận này còn chức năng dần dần túi sa lồi sẽ đầy thuốc.

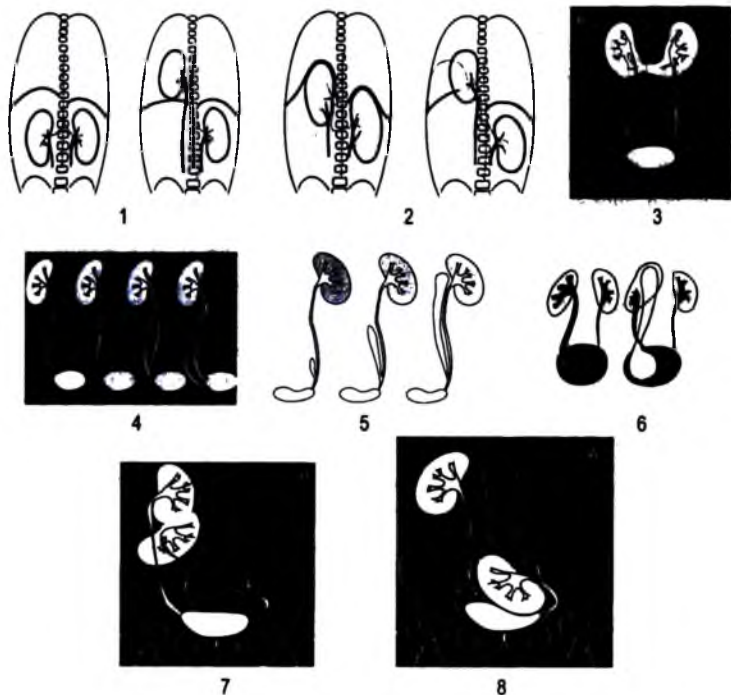
– Sa lỗi niệu quản ở người lớn: hình thành do thoát vị niệu quản vào bàng quang nên thành túi sa lỗi là thành niệu quản. Thường thấy ở một niệu quản, lỗ niệu quản đổ vào bàng quang có vị trí bình thường. Lỗ niệu quản bị xơ hóa, chít hẹp tùy mức độ, đoạn niệu quản dưới niêm mạc bàng quang thường ngấn hay kèm trào ngược bàng quang–niệu quản.

*Hội chứng hẹp vị trí nối (Syndrome de la jonction).*

*Túi thừa niệu quản.*

### 1.2.3. Bất thường bàng quang niệu đạo

Có thể gặp: túi thừa bàng quang, túi thừa ouraque, bàng quang đôi, hở bàng quang ra ngoài thành bụng, hẹp niệu đạo, van niệu đạo, hai niệu đạo, túi thừa niệu đạo...



**Hình 6.234.** Một số bất thường hay gặp của thận.

1. Thận phải thấp. 2. Thận phải lồng ngực. 3. Thận phải cao. 4. Thận mỏng ngựa. 5. Niệu quản bất thường. 6. Chẽ đôi đường bài xuất, sa lỗi niệu quản. 7. Thận dính nhau cùng bên. 8. Thận tiểu khương.

## 2. MỘT SỐ RỐI LOẠN CHỨC NĂNG THẬN

### 2.1. Bất thường bài tiết

Chậm bài tiết của một thận so với thận bên đối diện thường gặp trong hai tình huống chính:

#### 2.1.1. *Bít tắc đường bài xuất thuốc cản quang*

Trong bít tắc đường bài xuất, chậm bài tiết của thận là một trong những dấu hiệu chẩn đoán và tiên lượng bệnh. Bài tiết có thể rất chậm sau vài chục phút hay nhiều giờ. Cần cân nhắc chụp các phim muộn cho phù hợp.

#### 2.1.2. *Hẹp động mạch thận*

Thận bên động mạch bị hẹp thường nhỏ, chậm bài tiết.

### 2.2. Bất thường bài xuất thuốc cản quang

#### 2.2.1. *Bài xuất nhanh*

Trên UIF thấy đài bể thận mờ nhạt, khó nhìn, nếu ép niệu quản sẽ nhìn rõ hơn.

#### 2.2.2. *Bài xuất chậm*

Thông thường khi có bít tắc, do có sẵn nước tiểu trên vị trí bít tắc với áp lực cao nên thuốc cản quang chậm hoà tan làm chậm hiện hình các đài bể thận và niệu quản trên vị trí tắc. Nếu không có bít tắc mà do giảm trương lực các đài bể thận và niệu quản thì sự hiện hình của đường bài xuất trên vào bàng quang vẫn diễn ra nhưng chậm.

#### 2.2.3. *Thận không hoạt động*

Thận không bài tiết (câm), không thấy đường bài xuất hiện hình ngay cả khi chụp chậm sau 24 giờ. Thận câm thường gặp trong:

– Bít tắc đường bài xuất lâu ngày với nhiều nguyên nhân như: sỏi, u, u ngoài chèn ép xâm lấn... Tùy theo trường hợp cụ thể có thể chọn lựa các kỹ thuật chẩn đoán hình ảnh để thăm dò (siêu âm, UPR, cắt lớp vi tính, chụp bể thận niệu quản qua da...).

– Mất cấu trúc thận: do ứ nước lâu ngày, ứ mủ, viêm nhiễm, u...

– Nguyên nhân mạch máu: huyết khối động tĩnh mạch thận (chẩn đoán bằng chụp mạch, siêu âm, cắt lớp thì động mạch).

– Thận không phát triển: thận bên đối diện hoạt động bù tăng kích thước.

### 3. BIẾN ĐỔI HÌNH DẠNG VÀ ĐƯỜNG BỜ THẬN

#### 3.1. Ngấn lõm bờ thận

Các ngấn lõm có thể nông hoặc sâu do nhiều nguyên nhân:

– Bẩm sinh: tồn tại thận múi thời kỳ bào thai, trong một số trường hợp bất thường này sẽ mất sau 5 tuổi. Hình ngấn lõm thường chỉ vào cột Bertin.

– Viêm thận bể thận mạn tính: ngấn lõm chỉ vào đáy đài, đài thận lõm và hình chùy, mô thận tương ứng mỏng đi.

#### 3.2. Teo nhu mô thận

Teo nhu mô thận thường do nguyên nhân mạch máu hay viêm thận bể thận, thiếu sản thủy thận, sẹo sau chấn thương thận, lao thận...

#### 3.3. Thận bướu

Bờ thận thường lồi ra giữa hai ngấn lõm, có thể do phì đại cột Bertin, cần loại trừ u thận.

### 4. HÌNH “CỘNG” ĐƯỜNG BÀI XUẤT

Các hình “cộng” thấy rõ nhất trên chụp UIV.

#### 4.1. Hình “cộng” ở đài thận

Các hình cộng này nằm ngoài đường Hodson (đường nối các đáy các đài nhỏ của đường bài xuất).

**Hình “cộng” do bẩm sinh:**

– Các túi thừa thông với đài thận, nang thông với bể thận.

– Giãn các ống góp trước đài thận (bệnh Cacci– Ricci). Bệnh này về sau gây vôi hoá các tháp thận, là điều kiện thuận lợi tạo sỏi.

– Thiếu sản thủy thận bẩm sinh hay mất phải, có thể thứ phát sau trào ngược bể đài thận. Các đài thận có thể lồi ra hình chùy về phía bờ thận, các gai thận biến mất.

**Hình “cộng” mất phải:**

– Hoại tử gai thận: hoại tử gai thận thường dưới hai dạng:

+ Hoại tử trung tâm tuỷ thận: hình cộng ở đỉnh gai thận.

+ Hoại tử mà thuốc cản quang bọc quanh mảnh hoại tử tạo thành hình khuyết trong đài thận.

Hoại tử gai thận hay gặp ở bệnh nhân đái đường, nhiễm độc thuốc, nhiễm trùng. Có một số ổ hoại tử có hình ảnh giống hang lao.

– Hang lao:

Hang được tạo thành do lao gây hoại tử mô thận, mở vào đài thận, có bờ không đều, chậm ngấm thuốc, đôi khi chỉ ngấm khi ép niệu quản. Đôi khi hang có hình tròn nhẵn, đều giống túi thừa đài thận.

## 4.2. Các hình “cộng” khác

Các hình “cộng” khác có thể do: thoát thuốc ra ngoài do rách các túi cùng đài thận, nang vỡ thông với đường bài xuất, các đường rò sau chấn thương...

## 5. HÌNH KHUYẾT ĐƯỜNG BÀI XUẤT

### 5.1. Hình khuyết đài bể thận và niệu quản

Hình khuyết đài bể thận và niệu quản có thể do: các cục máu đông, sỏi không cản quang, u đường bài xuất, mảnh hoại tử gai thận.

Các cục máu đông thường liên quan đến quá trình đái máu, hình ảnh di chuyển, thay đổi vị trí, kích thước trong quá trình xét nghiệm.

Các sỏi không cản quang thường chẩn đoán dễ với siêu âm (hình đậm âm kèm bóng cản – tương tự các sỏi khác). Trên các phim chụp niệu đồ tĩnh mạch, sỏi không cản quang biểu hiện là hình khuyết có thuốc bao bọc xung quanh.

Các u đường bài xuất (đài bể thận) thường có cấu trúc phần mềm xuất phát từ thành, có thể thấy rõ trên siêu âm với đường bờ nhám nhỏ không đều, hay gây tắc nghẽn đường bài xuất.

Với u niệu quản, ngoài các dấu hiệu trên còn thấy u gây giãn trên và dưới u tạo thành hình cốc rượu (dấu hiệu Bergmann). Với các u dạng thâm nhiễm chẩn đoán gặp nhiều khó khăn, đôi khi giống như tổn thương viêm lao.

### 5.2. Hình khuyết ở bàng quang

*Các u bàng quang:*

Các u bàng quang rất thường gặp, nhất là ung thư bàng quang dạng u sùi, nhú và u thâm nhiễm mảng cứng. Các u biểu hiện là hình khuyết thành không thay đổi, với bờ thường nhám nhỏ không đều hoặc có hình đoạn cứng.

Ung thư thường thâm nhiễm thành bàng quang. Các u vùng đáy, cổ bàng quang hay gây rối loạn tiểu tiện và bí tắc. Các u vùng lỗ niệu quản hay gây ứ nước thận.

### **Các sỏi không cản quang:**

Các sỏi không cản quang thường gây hình ảnh khuyết trong lòng bàng quang, bờ nét di động, dễ chẩn đoán khi thay đổi tư thế bệnh nhân. Trong trường hợp có đái máu với máu cục trong bàng quang chẩn đoán khó hơn nhưng có thể theo dõi tiến triển của cục máu đông để loại trừ.

## **6. HỘI CHỨNG U THẬN**

– Hội chứng u thận: thường thấy biến đổi bờ thận, thay đổi cấu trúc bình thường của mô thận và đường bài xuất.

– Hội chứng giả u thận gồm có các nguyên nhân: thận bướu, thận phì đại khu trú, phì đại cột Bertin, phì đại lưới thận, nang thận.

## **7. HỘI CHỨNG BÍT TẮC**

### **7.1. Biểu hiện của bit tắc**

- Chậm ngấm thuốc cản quang.
- Giãn đường bài xuất trên vị trí tắc.
- Chậm bài xuất thuốc cản quang.

### **7.2. Vị trí bit tắc**

Bit tắc có thể xảy ra ở bất kỳ vị trí nào nhưng thường hay xảy ra ở các vị trí hẹp sinh lý của đường bài xuất (vị trí nối bể thận niệu quản, đoạn ngang động mạch chậu, đoạn thành bàng quang) với nguyên nhân chủ yếu là sỏi. Các bit tắc từng đợt đôi khi khó chẩn đoán.

### **7.3. Nguyên nhân bit tắc**

#### **7.3.1. Tại đài bể thận**

Có thể gặp các nguyên nhân: lao (hẹp bể thận, cổ đài thận), sỏi, u thận xâm lấn đường bài xuất, u đài–bể thận, các sẹo sau chấn thương hay can thiệp ngoại khoa, hội chứng hẹp vị trí nối.

#### **7.3.2. Tại niệu quản**

– Các nguyên nhân trong lòng niệu quản: các sỏi cản quang và không cản quang, các cục máu đông (hiếm).

– Các nguyên nhân từ thành niệu quản: u niệu quản, chít hẹp do viêm, sẹo cũ, hẹp bẩm sinh hoặc phình giãn niệu quản bẩm sinh (phình giãn do trào ngược,



phình giãn đoạn dưới do đoạn trên mất nhu động, phình giãn do chít hẹp lỗ niệu quản – sa lồi niệu quản).

### **7.3.3. Tại bàng quang**

Có thể gặp các nguyên nhân: u vùng đáy bàng quang xâm lấn niệu đạo, bàng quang thần kinh, thâm nhiễm viêm do nhiễm trùng.

### **7.3.4. Tại cổ bàng quang và niệu đạo**

Các bất tắc ở vùng này ảnh hưởng nhiều đến thận, niệu quản và nhất là bàng quang. Bàng quang thành dày lên có hình ảnh giả polyp, giả túi thừa, đá khó, nước tiểu tồn dư sau đái... Các nguyên nhân thường thấy là: các u, xơ hoá cổ bàng quang, hẹp bẩm sinh, van niệu đạo, hẹp sau nhiễm trùng, sau chấn thương, u phì đại, ung thư tiền liệt tuyến, viêm tiền liệt tuyến.

## **8. THẬN TO**

Nguyên nhân gây thận to có nhiều, ta có thể tóm tắt như sau:

– Tăng bề dày nhu mô thận: thận to do hoạt động bù, u lành hoặc ác tính, thận đa nang, nang thận.

– Tăng kích thước xoang thận: đường bài xuất đôi (hoàn toàn và không hoàn toàn) nhất là khi kèm phì đại cột Bertin, nang cạnh bể thận, tụ mỡ xoang thận.

– Một số nguyên nhân khác: các viêm nhiễm thận giai đoạn cấp, huyết khối tĩnh mạch thận, nhồi máu thận giai đoạn đầu, áp xe, viêm tấy quanh thận, máu tụ, thâm nhiễm lymphô thận, thận ứ nước do bất tắc.

## **9. THẬN NHỎ**

– Hai thận nhỏ:

+ Thận nhỏ, các đài bể thận bình thường: gặp trong viêm thận mạn, suy thận.

+ Bờ thận ngắn lồi, đài thận hình chùy, mô thận mỏng: viêm thận bể thận mạn.

+ Thận nhỏ, đài bể thận giãn, mô thận mỏng: bất tắc đường bài xuất.

– Thận nhỏ một bên: bẩm sinh, nguyên nhân mạch máu (hẹp động mạch thận), viêm thận bể thận...

## **TỰ LƯỢNG GIÁ**

1. Phân biệt các túi thừa dài bề thận với các nang thận trên siêu âm và niệu đồ tĩnh mạch (UIV).
2. Phân biệt hình ảnh bề thận trong xoang, bề thận trung gian và bề thận ngoài xoang trên chụp niệu đồ tĩnh mạch (UIV).
3. Trình bày các dấu hiệu siêu âm và niệu đồ tĩnh mạch (UIV) của sa lồi niệu quản.
4. Trình bày các dấu hiệu siêu âm và niệu đồ tĩnh mạch (UIV) của đường bài xuất trên chế độ không hoàn toàn và hoàn toàn.
5. Trình bày các dấu hiệu siêu âm và niệu đồ tĩnh mạch (UIV) của hội chứng hẹp vị trí nối bề thận – niệu quản.

## CHẨN ĐOÁN HÌNH ẢNH MỘT SỐ BỆNH LÝ HAY GẶP CỦA HỆ TIẾT NIỆU

### MỤC TIÊU

1. Nhận biết được các dấu hiệu X quang và siêu âm của bệnh lý sỏi tiết niệu.
2. Trình bày được các dấu hiệu X quang, siêu âm và cắt lớp vi tính của bệnh lý u thận và u bàng quang.
3. Trình bày được các dấu hiệu X quang, siêu âm và cắt lớp vi tính của bệnh lý viêm nhiễm đường tiết niệu.
4. Trình bày được các dấu hiệu X quang, siêu âm của một số bất thường đường bài xuất hệ tiết niệu: hội chứng hẹp chỗ nối bể thận – niệu quản, sa lổai niệu quản.

### 1. HỘI CHỨNG HẸP VỊ TRÍ NỐI BỂ THẬN NIỆU QUẢN

Hẹp chỗ nối giữa bể thận và niệu quản có thể do bẩm sinh, van niệu quản, nếp niêm mạc, do động mạch thận phụ cung cấp máu cho cực dưới, do dây chằng...

#### 1.1. Mục đích chẩn đoán

- Tìm vị trí hẹp và đặc điểm của vị trí hẹp.
- Xác định mức độ ảnh hưởng của nó đến chức năng thận.
- Theo dõi tiến triển trước và sau mổ cùng các bất thường khác kèm theo...

#### 1.2. Dấu hiệu hình ảnh

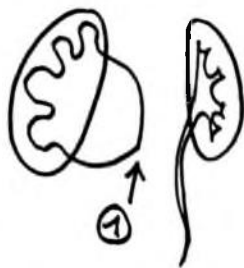
– Thể điển hình: hẹp chỗ nối gây tắc nghẽn mạn tính làm giãn các đài bể thận. Bể thận giãn không cân đối phồng về hai phía (giãn hình cầu), dấu hiệu này thấy rõ trên siêu âm và UIV (chức năng thận còn). Niệu quản từ vị trí tiếp giáp bể thận không giãn. Có thể có sỏi kèm theo. Chức năng thận bị ảnh hưởng tùy mức độ hẹp, thời gian bị bệnh.

– Thể tiến triển: các đài bể thận giãn ngày càng tăng, nhu mô thận mỏng dần (dấu hiệu vỏ trứng), thận cứng, có thể có sỏi do ứ đọng. Cần chẩn đoán phân biệt với bể thận hình cầu (dựa vào hình các đài thận bình thường).

– Thể từng đợt: thể này chẩn đoán thường khó, nên chụp niệu đồ tĩnh mạch có sử dụng nghiệm pháp lasilix và dùng thuốc cản quang có độ thẩm thấu cao với liều 3–4ml/kg cân nặng. Thông thường thấy bể và các đài thận giãn to kèm theo cơn đau lưng–thắt lưng, có thể cơn đau đến muộn nhiều giờ sau khi chụp.

### 1.3. Đánh giá ảnh hưởng chức năng thận

Ngày nay, thông thường người ta làm dẫn lưu qua da sau vài ba ngày sẽ đánh giá số lượng nước tiểu, sự cô đặc urê nước tiểu, urê máu xem chức năng thận còn phục hồi được không và ở mức độ nào. Siêu âm gần như không có giá trị đánh giá sự phục hồi chức năng thận mà chỉ có giá trị đánh giá hình thái hiện tại của các đài bể thận, nhu mô thận...

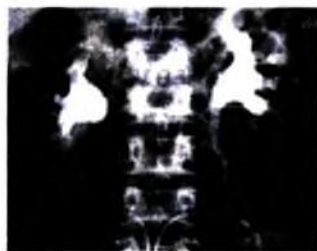
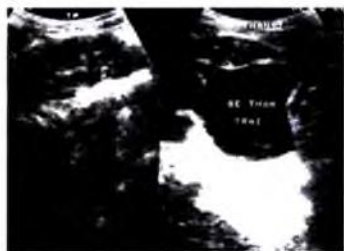

Hình 6.235. Hội chứng hẹp chỗ nối.

Đài thận giãn.

Bể thận giãn hình cầu.

Niệu quản không giãn.



Hình 6.236. Hội chứng hẹp chỗ nối trên siêu âm và trên UIV.

### 1.4. Các bệnh lý phổi hợp

Có thể gặp kèm: trào ngược bàng quang niệu quản, bất thường cả hai bên thận, thận móng ngựa, thận có đường bài xuất đôi có hội chứng hẹp vị trí nối ở thận dưới.

### 1.5. Chẩn đoán phân biệt

- Bể thận hình cầu (các đài thận bình thường).
- Phình giãn các đài thận bẩm sinh (bể thận và niệu quản bình thường).

## 2. SA LỖI NIỆU QUẢN


Sa lỗi niệu quản là một bất thường hay gặp ở trẻ em, người lớn ít gặp hơn. Ở người lớn sa lỗi niệu quản thường là do thoát vị niệu quản vào bàng quang (prolapsus) – thành túi sa lỗi chính là thành niệu quản.

### 2.1. Định nghĩa

Sa lỗi niệu quản là bệnh lý giãn hình túi lỗi vào trong lòng bàng quang của đoạn niệu quản thành bàng quang. Bệnh lý này hay gặp khi niệu quản lạc chỗ, hẹp vị trí đổ vào bàng quang, bất thường của thận có đường bài xuất đôi...

### 2.2. Triệu chứng học hình ảnh

**Sieu âm:** hình túi nước tiểu liên tục với niệu quản, thành mỏng lỗi vào lòng bàng quang, không thấy hình luồng nước tiểu phụt vào bàng quang (bên lành vẫn thấy). Nếu chức năng thận còn, có thể thấy túi thay đổi kích thước khi luồng nước tiểu dồn xuống. Nước tiểu có thể trong hay không, có thể có sỏi trong túi sa lỗi. Niệu quản thường giãn, nhu mô thận mỏng, giãn cả đài bể thận, và niệu quản nếu ở mức độ nặng.



Hình 6.237. Sa lỗi niệu quản (a: trẻ em, b: người lớn).

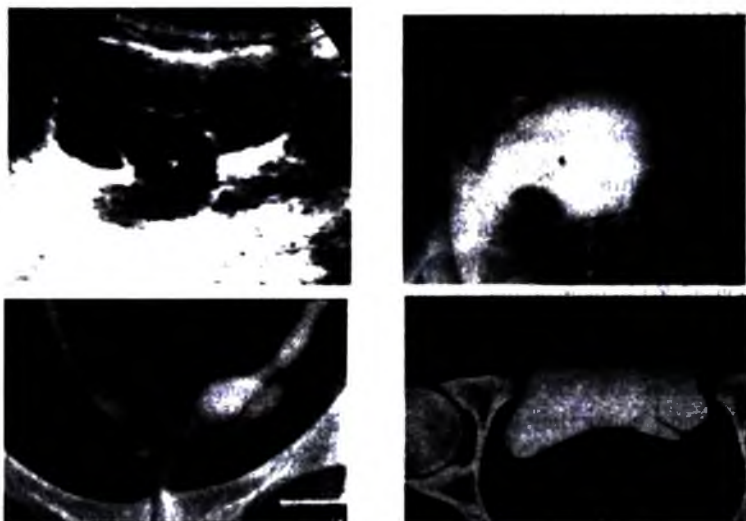
– **Chụp niệu đồ tĩnh mạch:** hình ảnh sa lỗi phụ thuộc vào chức năng thận.

*Nếu chức năng thận còn bình thường:*

– Khi niệu quản và túi sa lỗi đầy thuốc thấy hình túi cản quang có thành (bao gồm thành niệu quản và niêm mạc bàng quang) trong khi bàng quang chưa ngấm.

– Khi bàng quang đầy thuốc sẽ thấy hình túi và bàng quang bị ngăn cách bởi thành của sa lỗi là một đường sáng.

– Sau khi bệnh nhân đi đại thường thấy túi sa lỗi còn lại vẫn đậm thuốc cản quang trong khi bàng quang đã rỗng.



**Hình 6.238.** Sa lỏi niệu quản trên siêu âm, chụp bàng quang, UIV và cắt lớp vi tính.

*Nếu chức năng thận không còn:* thuốc từ bên thận lành xuống bàng quang còn bản thân túi sa lỏi chứa đầy nước tiểu tạo nên hình khuyết sáng trong lòng bàng quang. Hình ảnh này giống như khi chụp bàng quang thông thường.

### 2.3. Biến chứng

Có thể gặp các biến chứng: vỡ niệu quản, sỏi trong túi sa lỏi, trào ngược bàng quang niệu quản.

### 2.4. Chẩn đoán phân biệt

- Khí trong ống tiêu hoá: chụp nghiêng, chếch...
- Cục máu đông: có đái máu, siêu âm...
- Polype: cấu trúc siêu âm khác với túi sa lỏi.

## 3. SỎI ĐƯỜNG TIẾT NIỆU

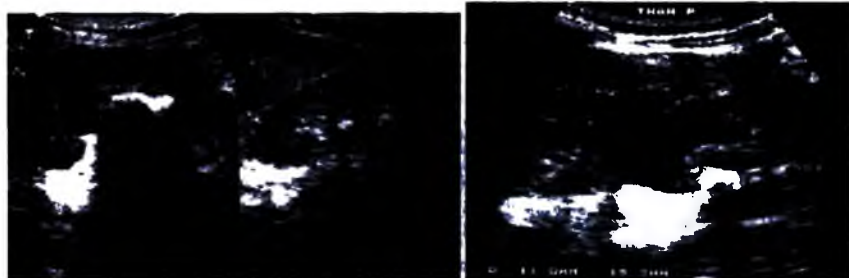
Sỏi đường tiết niệu là các sỏi nằm trong hệ thống đường bài xuất (dài, bể thận, niệu quản, bàng quang và niệu đạo).

### 3.1. Phương pháp phát hiện

#### 3.1.1. Chụp hệ tiết niệu không chuẩn bị (xem phần trước)

### 3.1.2. Siêu âm

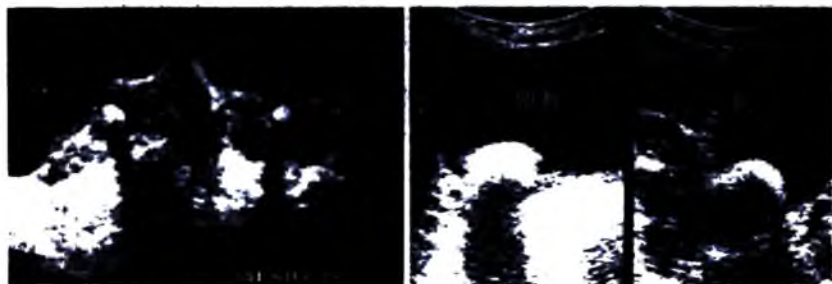
Hình ảnh sỏi: hình đậm âm kèm bóng cản phía sau, sỏi trên 3 mm mới tạo được bóng cản. Bóng cản của sỏi không phụ thuộc nhiều vào sỏi cản quang hay không cản quang.



**Hình 6.239.** Sỏi bể thận, đài thận và sỏi niệu quản trên siêu âm.

Vai trò của siêu âm: đo kích thước sỏi, xác định định khu của sỏi, vị trí sỏi, phát hiện dấu hiệu gián tiếp giãn trên vị trí sỏi, xuất dịch dưới bao thận, tìm một số biến chứng của sỏi (ứ mù...), tìm các bất thường bộ máy tiết niệu tạo điều kiện thuận lợi hình thành sỏi (hẹp vị trí nối, thận đôi...).

Siêu âm cũng còn một số hạn chế khi thăm dò niệu quản đoạn lưng, đoạn cao niệu quản chậu hông, sỏi nhỏ dưới 3 mm... Khi đó thường chỉ thấy dấu hiệu gián tiếp.



**Hình 6.240.** Sỏi niệu đạo và sỏi bàng quang trên siêu âm.

Sỏi bàng quang thường thay đổi vị trí khi thay đổi tư thế thăm khám. Có thể có viêm dày thành bàng quang kèm theo (bình thường thành bàng quang <4mm khi đầy nước tiểu). Sỏi túi thừa bàng quang có hình đậm âm kèm bóng cản nằm trong túi dịch thông với bàng quang.

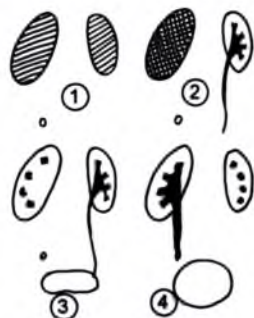Sỏi niệu đạo (hay gặp ở nam giới) thường kèm theo cầu bàng quang và bí đái.

### 3.1.3. Chụp niệu đồ tĩnh mạch

Ngoài đánh giá vị trí của sỏi (ngay cả sỏi trong túi thừa...) chụp niệu đồ tĩnh mạch còn có giá trị đánh giá chức năng thận bị ảnh hưởng đến mức nào, tình trạng ứ đọng hiện tại...

Nhu mô thận bên có sỏi thường chậm bài tiết và chậm bài xuất. Trong cơn đau quặn thận thì nhu mô xuất hiện muộn nhưng tồn tại lâu.

Phát hiện sỏi cản quang và không cản quang: trên các phim chụp niệu đồ tĩnh mạch, sỏi cản quang từ dễ nhìn trở nên khó nhìn hơn, sỏi không cản quang là hình khuyết trong lòng đường bài xuất (hình dây chón). Hình giãn đường bài xuất trên vị trí sỏi. Dấu hiệu phù nề niêm mạc quanh sỏi, ngay cả khi sỏi đã thoát ra ngoài vẫn còn thấy dày, phù nề phía trên và dưới vị trí sỏi, quanh vị trí sỏi (dấu hiệu Vespignani).



Hình 6.241a. Sỏi niệu quản trên IIV.

1. Thì nhu mô không đối xứng.
2. Thì nhu mô bên phải tồn tại lâu.
3. Bài xuất muộn.
4. Hình niệu quản dãn trên chỗ tắc.



a)



b)



c)

Hình 6.241b. Sỏi hệ tiết niệu trên IIV. a. Sỏi không cản quang bề thận; b. Thì nhu mô bên phải tồn tại lâu do sỏi niệu quản; c. Dấu hiệu phù nề quanh sỏi.



### 3.1.4. Chụp niệu quản ngược dòng qua soi bàng quang

Kỹ thuật này ít được sử dụng chẩn đoán sỏi trừ trường hợp các phương pháp khác thất bại.

### 3.1.5. Chụp cắt lớp vi tính và cộng hưởng từ: ít sử dụng

## 3.2. Đặc điểm hình ảnh sỏi hệ tiết niệu theo thành phần sỏi

– Sỏi phosphat calci: đậm độ cản quang cao, thường nhẵn, có thể có nhiều vòng, lớp, hay gặp dạng sỏi san hô.

– Sỏi oxalat: đậm độ cản quang tương đối cao, sù sì có hình khía, gai, loại này hay gặp nhất.

– Sỏi phosphat-amoniac- magiê: độ cản quang ít, thường nhiều lớp, không đồng nhất, hay gặp dạng sỏi san hô. Bệnh lý nhiễm trùng đường tiết niệu, goutte, các bệnh ống thận là điều kiện thuận lợi hình thành sỏi loại này.

– Sỏi cystin, sỏi urat: thường không cản quang hoặc cản quang rất mờ nhạt, tròn, nhẵn, ít gặp ở Việt Nam.

– Các lắng cặn dạng bùn calci thường lắng đọng xuống thấp theo tư thế, hay gặp trong bệnh xẹp tuỷ thận, nang đài bể thận.

Nhìn chung, tỷ lệ cản quang của sỏi khoảng 92%, ở Việt Nam chủ yếu là sỏi có thành phần calci. Các sỏi bùn calci hầu hết chỉ phát hiện được bằng siêu âm và chụp cắt lớp vi tính.

## 4. NIÊM KHUẨN HỆ TIẾT NIỆU

### 4.1. Lao tiết niệu

#### 4.1.1. Đại cương

Vi khuẩn lao xâm nhập bộ máy tiết niệu theo đường máu, tới cầu thận, gây tổn thương đỉnh các tháp Malpighi, tạo các ổ lao nhỏ, các ổ lao nhỏ này tập trung lại thành một ổ áp xe mở vào đài thận tạo thành hang lao. Trong nước tiểu có nhiều vi trùng lao dẫn đến tổn thương toàn bộ hệ tiết niệu.

Các tổn thương lao chia làm hai loại:

- Tổn thương lao – rất nhạy cảm khi điều trị.
- Tổn thương phản ứng xơ hoá tạo các sẹo – không nhạy cảm khi điều trị.

Đối với lao hệ tiết niệu nói chung, lao phần cao bộ máy tiết niệu nói riêng, trong các kỹ thuật chẩn đoán hình ảnh thì chụp niệu đồ tĩnh mạch đóng vai trò cơ bản nhất không thể thay thế. Siêu âm ít có giá trị trong chẩn đoán lao.

#### 4.1.2. Triệu chứng học hình ảnh

##### a) Chụp hệ tiết niệu không chuẩn bị

Thông thường thấy được các tổn thương vôi hoá trong thận với các hình: vôi hoá nhiều nốt nhỏ, vôi hoá dạng vệt, đường thẳng, vôi hoá dạng vệt vòng cung, vôi hoá toàn bộ thận (rein mastic – thận hoá đá), vôi hoá từng đám cản quang, vôi hoá dạng nhiều hạt nhỏ ở tiền liệt tuyến.

Chú ý: vôi hoá thận kèm theo vôi hoá tuyến thượng thận và tiền liệt tuyến được gọi là tam chứng lao.

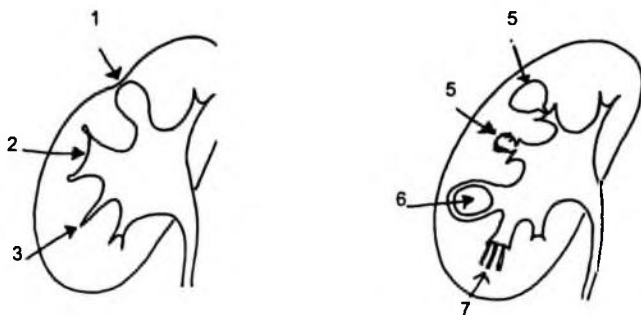
##### b) Chụp niệu đồ tĩnh mạch

– Tổn thương điển hình: hình hang lao trong nhu mô hay đài thận, có thể có một hay nhiều hang, là những hình cộng của đài thận, bờ không đều hoặc đều, có thể đồng nhất hay không đồng nhất, có thể tồn tại hay mất đi sau điều trị. Cần chẩn đoán phân biệt với túi thừa đài thận. Các hang này khi teo đi tạo nên hình gai, trước gai là vùng teo nhỏ của mô thận, hoặc tiến triển thành u lao.

Chẩn đoán vi khuẩn học thường chậm sau nuôi cấy 3 tháng.

– Tổn thương không đặc hiệu: phản ứng viêm xơ hoá của đường tiết niệu do vi khuẩn lao thường dẫn đến:


- + Hẹp cổ đài thận, có thể gây ứ nước, giãn một đài hay nhiều đài riêng lẻ.
- + Hẹp bể thận gây ứ nước tất cả các đài.
- + Hình co kéo các đài.
- + Niệu quản co kéo, cứng, ngăn lại, chít hẹp bị kéo căng bờ không đều...
- + Bàng quang: bé lại, co kéo (dấu hiệu thận đau bàng quang kêu).



Hình 6.242. Các hình cộng của đài thận trên UIV.

1. Viêm thận bể thận; 2. Đài thận to; 3. Lao; 4. Túi thừa
5. Lao; 6. Sỏi đài thận; 7. Bệnh xơ luy thận (Cachi-Ricci).

Cần lưu ý tiến triển của bệnh: khi có tổn thương bàng quang dẫn đến hẹp, hở lỗ đổ vào của niệu quản, gây trào ngược làm tổn thương bên thận còn lành (dấu hiệu cái chết của thận lành).



a) b) c)  
**Hình 6.243.** Tổn thương lao: a, b. Thận hoá đá trên siêu âm và chụp hệ tiết niệu, c. Lao bể thận trái trên UIV.

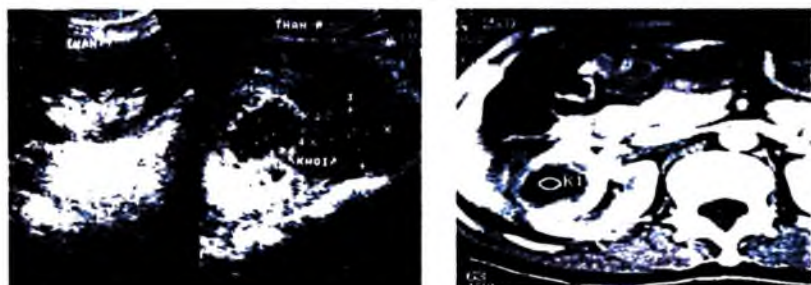
## 4.2. Nhiễm khuẩn cấp

Nhiễm khuẩn có thể xảy ra bằng nhiều đường, có thể gây tổn thương ở nhu mô, đài bể thận, niệu quản, khoang quanh thận hay phổi hợp nhiều nơi. Nhiễm khuẩn có thể gây ra áp xe, ứ mủ thận, viêm tấy quanh thận...

– Chụp niệu đồ tĩnh mạch ít có giá trị, có thể thấy: thận to lên, nhu mô dày lên, thì nhu mô mờ nhạt, đường tiết niệu cản quang kém rõ, phù nề bể thận và niệu quản...

– Siêu âm có thể thấy: nhu mô dày lên, thận to lên, giảm âm. Có thể thấy vùng tổn thương khu trú hình tam giác giảm hay tăng âm, hình khí trong viêm thận bể thận hoại thư (hay gặp ở bệnh nhân đái đường). Đường bài xuất có thể giãn, dịch tiểu sinh âm không đồng nhất (mủ).

Khi có biến chứng áp xe hóa: hình ổ dịch thành dày không đều, dịch không nằm trong nhu mô thận, thận to lên khu trú, đặt đầu dò bệnh nhân đau. Các áp xe thận có thể vỡ ra quanh thận gây nên áp xe cạnh thận.

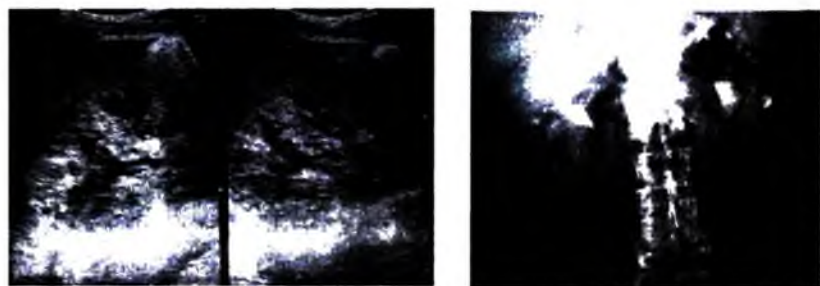


**Hình 6.244.** Áp xe thận phải trên siêu âm và chụp cắt lớp vi tính.

### 4.3. Nhiễm khuẩn mạn tính

Thương tổn thường thứ phát sau sỏi lâu ngày, trào ngược bàng quang – niệu quản có nhiễm khuẩn với hình ảnh dài thận lồi ra phía nhu mô, có hình chùy, do nhu mô thận đối diện bị teo.

Viêm bể thận niệu quản kén hoá do phản ứng của niêm mạc bể thận, niệu quản tạo hình kén trong khi bể thận, niệu quản giãn.



Hình 6.245. Viêm thận bể thận trên siêu âm và UIV.

Viêm bể thận niệu quản do sỏi san hô thường hay phối hợp viêm thận bể thận hạt vàng (*P. Xanthogranulomateuse*).

## 5. U THẬN

Hội chứng u thận bao gồm các u thận ác tính và lành tính và giả u thận ( nang thận, phì đại cột Bertin, thận đôi nhất là khi thận trên cầm do ứ nước, tồn tại thận múi thời kỳ bào thai, thận do lách dè, áp xe, khối u ngoài thận...

Các dấu hiệu hình ảnh trên UIV phụ thuộc u phát triển ra hướng nào (hướng bờ, hướng mặt, hướng trung tâm), có thể gây: bờ thận bị lồi ra, thận hình hai bờ (khi u phát triển theo hướng mặt), dè đẩy các đài bể thận.

Siêu âm, cắt lớp vi tính và chụp cộng hưởng từ có giá trị rất cao trong chẩn đoán u thận: chẩn đoán xác định, chẩn đoán bản chất, đánh giá tổng kê lan tràn của u.

### 5.1. Tổn thương dạng nang ở thận

#### 5.1.1. Nang nhu mô thận

##### a) Nang thận đơn thuần


– Siêu âm chẩn đoán dễ dàng với các dấu hiệu: nang ở nhu mô, có giới hạn rõ nét, thành mỏng đều, siêu âm thường không thấy thành nang, cấu trúc dạng dịch

trong nang hoàn toàn rỗng âm. Có hình tăng âm phía sau nang (không có sự suy giảm đáng kể của chùm siêu âm khi đi qua khối dịch). Nang thường có hình tròn hoặc ovan.

– Chụp UIV: các nang vô mạch không ngấm thuốc cản quang, có dấu hiệu giả u thường hình tròn gây doãng rộng các đài thận nhưng ít khi thấy dấu hiệu đê ép, trừ khi thận đa nang.

– Chụp cắt lớp vi tính: nang thận tròn, ovan, thành mỏng không ngấm thuốc cản quang, dịch trong nang trong, không ngấm thuốc cản quang.

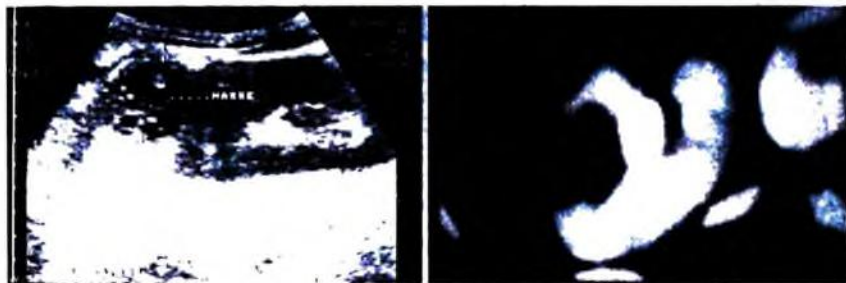
Quá trình hình thành nang thận đơn thuần chủ yếu do bất thường phát triển từ thời kỳ mầm thận, ít thấy nang mắc phải. Tỷ lệ có nang thận đơn thuần trong khoảng 5–10% các bệnh nhân thăm khám, các nang thận phức tạp ít gặp hơn. Các nang đơn thuần thường không có triệu chứng lâm sàng, khi nang quá to có thể gây chèn ép các bộ phận, cơ quan lân cận, khi có nhiễm trùng trong nang, chấn thương gây chảy máu trong nang có thể có biểu hiện lâm sàng.



Hình 6.246. Ảnh nang thận trên siêu âm, UIV và cắt lớp vi tính.

#### b) Nang thận phức tạp

Là các nang có hình thái, cấu trúc đặc biệt và gây triệu chứng lâm sàng: nang thành dày, bờ không đều, có vách, vách dày, có nốt tổ chức mềm ở thành vách nang, có vôi hoá thành nang, dịch trong nang không trong, có mức dịch (máu, mủ...).



Hình 6.247. Ảnh nang thận phức tạp trên siêu âm và cắt lớp vi tính.

Vấn đề chẩn đoán nang ung thư hoá rất khó cần phối hợp với cắt lớp vi tính, chụp mạch... Cũng cần loại trừ các nang giả tụy nhất là ở phần đuôi tụy.

Với các nang thận phức tạp có thể dựa vào bảng phân loại của Bosniak để theo dõi bằng siêu âm hay cắt lớp vi tính.

**Bảng phân loại nang thận theo Bosniak. M. A (1986).**

Type I : nang thận đơn thuần.

Type IIa : nang có vách.

Type IIb : nang thận chảy máu.

Type IIIa : nang thận có thành dày vôi hoá.

Type IIIb : nang thận có thành và nhiều vách dày.

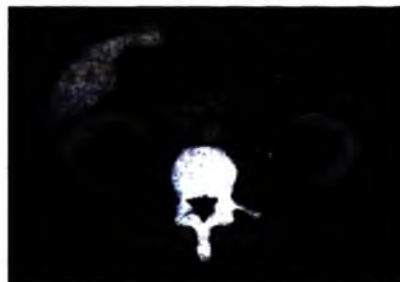
Type IV : các ung thư nang hoá.

### **5.1.2. Các nang cạnh bể thận**

Các nang cạnh bể thận phát triển từ thời kỳ bào thai của xoang thận hoặc có nguồn gốc bạch huyết phát triển trong xoang thận. Quá trình phát triển nang thường chậm, nằm giới hạn trong xoang thận. Các nang thường không thông nhau.

Thông thường các nang này không có dấu hiệu lâm sàng tuy nhiên nó có thể bị nhiễm trùng, phối hợp với các bệnh khác như thận ú nước, cao huyết áp...

Trên siêu âm có thể thấy hình nang dịch có hình tròn, ovan nằm trong xoang thận. Các đài bể thận thường không giãn. Khi nang chèn ép đường bài xuất có thể gây thận ú nước (chẩn đoán dễ khi phối hợp với UIV, cắt lớp vi tính thì bài xuất).



**Hình 6.248.** Ảnh nang cạnh bể thận trên siêu âm và cắt lớp vi tính.

### **5.1.3. Nang sán (kyste hydatique)**

Nước ta hầu như không gặp bệnh này.

#### **5.1.4. Bệnh đa nang**

Xuất hiện nhiều nang to nhỏ không đều ở cả hai thận, có thể có cả ở gan (khoảng 30%), tụy (10%)... Thường hay có sỏi thận kèm theo. Bội nhiễm hệ tiết niệu cũng là một biến chứng rất thường gặp. Đôi khi cũng gặp đái máu, cơn đau quặn thận. Chụp cắt lớp vi tính là kỹ thuật tối ưu trong chẩn đoán bệnh đa nang.

Trong một số trường hợp ngoại lệ đặc biệt, người ta cũng thấy thận đa nang ở những bệnh nhân chạy thận nhân tạo sau một vài năm. Kích thước thận thường bình thường, các nang thường nhỏ. Nếu bệnh nhân được ghép thận thì không thấy nang xuất hiện nữa.



**Hình 6.249.** Thận đa nang.

#### **5.1.5. Loạn sản thận dạng đa nang**

Bệnh phối hợp giữa nhiều nang thận với các cấu trúc loạn sản của ống thận nguyên thủy, các đám sụn, các mảng cấu trúc mạch.... Bệnh thường gặp ở trẻ sơ sinh. Hầu như không gặp loạn sản thận dạng nang ở người lớn.

Người ta thường phát hiện được loạn sản thận dạng nang một cách ngẫu nhiên khi làm UIV. Bệnh biểu hiện với những vôi hoá dạng vỏ trứng ở mạng sườn, thận cầm hoàn toàn. Chụp bàng quang ngược dòng thấy có trào ngược vào niệu quản tịt. Hay gặp các bất thường khác kèm theo ở thận bên kia hay bất thường sinh dục (tinh hoàn lạc chỗ). Hầu như không gặp bất thường này ở hai bên do trẻ sẽ chết ngay khi lọt lòng.

### **5.2. Các u đặc lành tính ở thận**

#### **5.2.1. U trung bì lành tính**

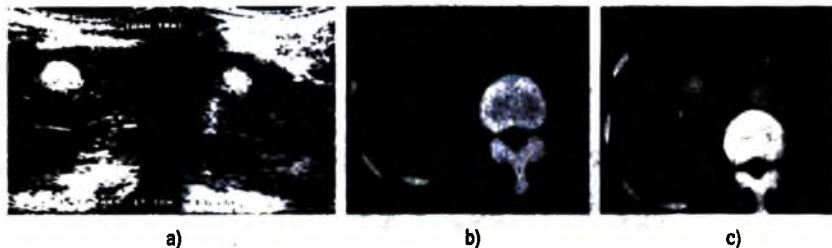
##### **a) U cơ trơn và u mỡ**

Các u này hiếm, nếu có hay gặp ở nữ. Thường không có biểu hiện lâm sàng nên phát hiện được một cách ngẫu nhiên.

**b) U mạch-cơ-mỡ**

Đó là một u loạn sản, chứa tế bào mỡ, cơ trơn, và các mạch máu với thành mạch dày. U này cũng hay gặp ở nữ (85%). Thường là u đơn độc (80%). Tuổi hay gặp từ 40 – 60. Thường thấy ở một bên (89%). Khi có sự phối hợp của u mạch cơ mỡ với nhiều nang nhỏ, ở cả hai bên sẽ được coi như là bệnh xơ cứng củ Bourneville (Sclérose tubéreuse de Bourneville). Bệnh Bourneville nguyên nhân do loạn sản phôi thai, có thể kèm theo các xơ hoá củ ở nhiều nơi:

- Vỡng mạc, da: u xơ mạch, u bã đậu.
- Xương: có các ổ đặc xương rải rác.
- Phổi: u bạch mạch – cơ trơn – mạch.



**Hình 6.250.** a. U máu thận trái; b, c. U mạch cơ mỡ thận phải.

- Gan lách u mạch – cơ – mỡ.
- Não: vôi hoá quanh não thất.
- Thận: giả u nang dễ chảy máu

Đa số các trường hợp hầu như không có dấu hiệu lâm sàng, nên việc phát hiện các u thường là ngẫu nhiên.

Siêu âm: người ta thấy có tới 68% các u tăng âm, giới hạn rõ. Bờ u thường có thể không đều nhất là khi có chảy máu quanh u. Trung tâm khối có những vùng ít âm do cấu trúc cơ hoặc mạch hay vùng chảy máu khu trú. Có khoảng 20% các ca có cấu trúc âm hỗn hợp kèm chảy máu quanh u và trong u.

Chụp niệu đồ tĩnh mạch: dấu hiệu khối, đôi khi có vôi hoá, chèn ép đè đẩy các đài bể thận.

Chụp cắt lớp vi tính: có giá trị cao do thấy rõ 3 thành phần cấu trúc có tỷ trọng điển hình là phần mềm, mỡ và mạch máu (sau tiêm).

**c) U mạch**

Các u mạch thường hiếm, chỉ hay gặp ở lứa tuổi 30– 40, nếu có dấu hiệu lâm sàng thì thường là đái máu, cơn đau quặn thận do máu cục bít tắc lòng đường bài



xuất. Đôi khi u mạch biểu hiện bởi các ổ máu khu trú trong mô vỏ thận, hoặc tuỷ thận. Hình ảnh siêu âm giống như các u mạch của gan (kích thước nhỏ, đậm âm, đồng nhất...).

### **5.2.2. Các u biểu mô lành tính**

#### **a) U tuyến (Adénome)**

Là u có nguồn gốc tế bào biểu mô, kích thước nhỏ, không có biểu hiện lâm sàng. Thường hay phát hiện tình cờ khi phẫu thuật hoặc bệnh phẩm. Các tiêu chuẩn để phân biệt với u tế bào tuyến hay ung thư tế bào tuyến không rõ, ít giá trị, vì vậy khi u to quá 3 cm được coi là u ác tính.

#### **b) U tế bào lớn (Oncocytome)**

Là một biến thể của u tế bào tuyến. Về tế bào học u bao gồm các tế bào lớn dạng biểu mô ưa acid. Việc chẩn đoán xác định chủ yếu dựa vào sinh thiết và giải phẫu bệnh.

Siêu âm: u đặc có kích thước lớn, có thể đồng âm hoặc tăng âm so với vỏ thận, cấu trúc có thể đồng nhất hoặc không (giống các dấu hiệu khi chụp cắt lớp vi tính).

Chụp niệu đồ tĩnh mạch: trên UIV u có biểu hiện rất khó phân biệt với ung thư thận.

Khi chụp mạch có thể thấy hình ảnh điển hình là lưới mạch hình ngôi sao từ trung tâm tỏa ra giống nan hoa bánh xe.

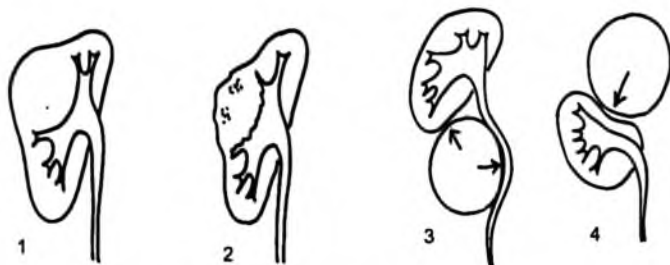
Thông thường rất khó xác định trước mổ với ung thư thận.

### **5.3. Các u ác tính ở thận**

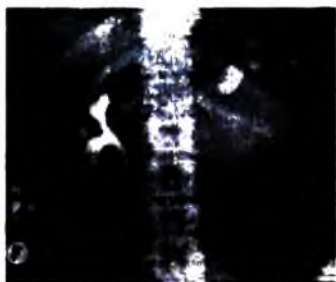Siêu âm phối hợp với UIV, cắt lớp vi tính và đôi khi là cộng hưởng từ có vai trò quan trọng trong xác định vị trí, bản chất, kích thước của u, các xâm lấn tại chỗ, khu vực, mạch máu, các di căn hạch và di căn xa. Hiện nay trong thực tế, siêu âm và phối hợp chụp cắt lớp vi tính là phương pháp thường được áp dụng nhất.

#### **5.3.1. Ung thư thận**

Trên chẩn đoán hình ảnh nói chung, ung thư thận có 3 dấu hiệu chính: khối gây biến đổi bờ thận, biến đổi thì nhu mô sau tiêm (ngấm thuốc mạnh, sớm, không đều), dè dẩy – cắt cụt các đài bể thận. Các dấu hiệu phụ khác: hoại tử, vôi hoá trong u (16–20%), xâm lấn đường bài xuất (hình khuyết đài – bể thận), di căn (di căn khu vực, phổi, cột sống, xương chậu...).



**Hình 6.251.** 1, 2. U thận; 3, 4. U ngoài thận.



**Hình 6.252.** U thận trái trên siêu âm và UIV.



**Hình 6.253.** U thận trái trên cắt lớp vi tính trước và sau tiêm cản quang, huyết khối tĩnh mạch chủ.

Trên siêu âm thấy hình khối thường phát triển ra ngoài bờ thận, tăng âm, đồng âm, giảm âm, hay cấu trúc âm hỗn hợp, vôi hoá trong u, hoại tử trong u, bờ dày, huyết khối tĩnh mạch thận, tĩnh mạch chủ, hạch...

Trên chụp niệu đồ tĩnh mạch thấy bóng thận to, có hình khối ngấm thuốc không đều thì nhu mô, có thể thấy vôi hoá trong u, hình cắt cụt các đài, bể thận.

Chụp cắt lớp vi tính thấy có hình khối phát triển thường ra ngoài bờ thận, xâm lấn nhu mô và các đài bể thận, hoặc nếu muộn xâm lấn ra các cơ quan lân

cận... có thể có vôi hoá trong u. Sau tiêm khối bắt thuốc cản quang thì nhu mô cùng vỏ thận nhưng tiêu thuốc rất nhanh do giàu mạch tân tạo...

Chụp cộng hưởng từ hạt nhân: cũng có hình ảnh tương tự như chụp cắt lớp vi tính.

### **5.3.2. Ung thư tổ chức liên kết trong thận**

Rất hiếm, u phát triển từ các tổ chức không thuộc biểu mô thận (có thể từ vỏ xơ, mỡ, cấu trúc thành mạch...). Các ung thư tổ chức liên kết thường gặp là fibrosarcome 34%, leiomyosarcome 31%, liposarcome 20%. Hình ảnh siêu âm của các u này không đặc hiệu.

### **5.3.3. Các di căn ở thận**

Các di căn ở thận chiếm khoảng 2,5 – 5% các u đặc ở thận. Có tới 20% di căn ở cả hai bên. Có thể có một ổ đơn độc hay nhiều ổ (75%). Người ta thấy có 7,5% các ung thư có di căn thận, hay gặp nhất là ung thư phế quản, ung thư vú, ung thư dạ dày, ung thư hắc tố.

Biểu hiện của u di căn là hình nốt hay khối giới hạn không rõ, thâm nhiễm, khó phân biệt với mô thận lành, hay hình nhiều nốt phân bố lan toả trong nhu mô thận. Chẩn đoán sẽ dễ hơn nếu biết trước u nguyên phát.

### **5.3.4. Các u lymphome thận**

Các lymphome nguyên phát ở thận cực kỳ hiếm, hay gặp lymphome thứ phát hơn. Tổn thương thứ phát tới thận qua đường máu hoặc đường bạch huyết (hiếm). Các tổn thương ban đầu ở tổ chức kẽ, dần dần phát triển chèn ép xâm lấn và phá huỷ mô thận. Thận là cơ quan sau các cơ quan tạo máu và gan hay có khu trú của lymphome. Trong các thương tổn lymphome ở thận người ta thấy khoảng 38,5 – 63% là các lymphome không phải Hodgkin, 7 – 17% là Hodgkin.

Lâm sàng của lymphome ở thận cũng nghèo nàn và xuất hiện muộn.

Các thương tổn có cấu trúc nhiều nốt giảm âm hơn mô vỏ thận do cấu trúc các tế bào đồng dạng, ít mạch máu. Hiếm khi thấy dấu hiệu thâm nhiễm. Kích thước thận to lên, thường thấy ở cả hai bên.

### **5.3.5. U đường bài xuất (dài-bể thận và niệu quản)**

Các u đường bài xuất thường hiếm hơn các u thuộc nhu mô thận, chủ yếu là loại u biểu mô lát (tumeur urothéliale). Có thể có nhiều u với các lứa tuổi khác nhau trên cùng một bệnh nhân. Tiên lượng thường nặng ngay cả với u lành, do nhanh chóng gây bit tắc nhất là u niệu quản. Các ung thư đường bài xuất có thể có tế bào ác tính trong nước tiểu.

### *a) Chẩn đoán xác định*

Siêu âm: phát hiện dấu hiệu gián tiếp là giãn đường bài xuất. Với các u bề thận siêu âm có thể phát hiện tốt, nhưng đối với u niệu quản siêu âm khó phát hiện.

Chụp niệu đồ tĩnh mạch và chụp niệu quản bề thận ngược dòng là hai phương pháp rất có giá trị trong chẩn đoán u đường bài xuất. U biểu hiện bởi hình khuyết thành, bờ không đều, có chân rộng bám vào thành đường bài xuất tạo nên góc tiếp xúc với thành niệu quản tù, gây các dấu hiệu bất tắc (giãn trên vị trí u), dấu hiệu Bergmann (hình cốc rượu do u và giãn trên, dưới vị trí u), dấu hiệu Gobelet (hình đài hoa bờ không đều). Các u bề thận–đài thận phát triển có thể xâm lấn nhu mô, đè đẩy, chèn ép các đài và nhu mô.



*Hình 6.254. Ung thư bể thận trái trên siêu âm và UIV.*

### *b) Chẩn đoán phân biệt*

– Sỏi không cản quang: hình sỏi di chuyển theo thời gian, có hình cơ thắt trên và dưới vị trí sỏi, góc tiếp xúc với thành niệu quản nhọn.

– Cục máu đông: bệnh nhân có đái máu. Trên hình ảnh tổn thương di động, nhỏ dần và mất đi theo thời gian.

– Các u lành (polype, các u nhú), các u di căn từ nơi khác đến (K dạ dày, tiền liệt tuyến...): thường khó phân biệt, hay có di căn nhiều nơi, có khi di căn cả hai niệu quản gây chít hẹp, bờ nhám nhỏ, giãn vừa phải trên vị trí hẹp...

### **5.3.6. Tổng quan về xâm lấn và di căn của các u ác tính thận**

#### *a) Xâm lấn trực tiếp*

Trong quá trình phát triển lan rộng của u, đầu tiên u phá vỡ vỏ thận, xâm lấn tổ chức mỡ quanh thận ở các mức độ: đè đẩy tổ chức mỡ quanh thận, hình thành các dải ít âm giống tổ chức u, dần dần xuất hiện nốt–khối có cấu trúc siêu âm giống u. Khối xâm lấn này có thể ra trước xâm lấn vào gan. Khi khối xâm lấn ở

phía sau ta thấy mất sự di động của thận theo nhịp thở so với tổ chức phía sau thận, khối có thể dính vào cơ đài chậu. Các khối cơ cạnh cột sống cũng có thể bị xâm lấn và xác định rất dễ bằng cắt lớp vi tính.

#### *b) Xâm lấn hệ bạch huyết*

Khi có xâm lấn hệ bạch huyết thì tiên lượng không tốt. Việc tìm kiếm các hạch di căn nên tiến hành cẩn thận, tỉ mỉ. Các hạch di căn thường ít âm, tròn hoặc bầu dục. Các hạch này phát triển to lên tạo thành khối nhiều thùy múi, gây đè ép mạch (động mạch, tĩnh mạch thận, động mạch chủ...). Thời kỳ đầu ta thấy hạch quanh các cuống mạch thận, đẩy các cuống mạch rốn thận ra trước. Dần dần các hạch phát triển quanh các mạch lớn nhất là sau tĩnh mạch chủ, khe động-tĩnh mạch chủ (nhất là đối với ung thư thận phải). Các hạch có thể đè đẩy tĩnh mạch thận trái ra trước, đè đẩy tĩnh mạch lách, tụy, tĩnh mạch mạc treo tràng trên. Càng về sau khối hạch phát triển càng to thành khối lớn có nhiều thùy múi bao bọc các mạch lớn.



**Hình 6.255.** Ảnh cắt lớp vi tính ung thư thận trái, hạch rốn thận hai bên

#### *c) Xâm lấn tĩnh mạch*

Các ung thư thận hay có xâm lấn vào hệ thống tĩnh mạch trong đó hay gặp nhất là các tĩnh mạch thận (78% có huyết khối tĩnh mạch trong thận trên các mẫu bệnh phẩm sau mổ). Huyết khối tĩnh mạch chủ dưới có thể gặp trong khoảng 5-10%.

Các huyết khối trong tĩnh mạch chủ có thể bong ra (có thể ngay trong phẫu thuật) gây một huyết khối tắc mạch ở cơ quan khác (phổi). Các huyết khối do u có thể phát triển thành khối lớn biểu hiện là những khối sinh âm đồng nhất hay không đồng nhất trong lòng mạch. Trong khối huyết khối có thể có những ổ hoại tử chứa dịch. Dần dần huyết khối có thể xâm lấn thành mạch, làm đường kính lòng mạch to lên, có thể gây đè đẩy các cơ quan lân cận. Khi huyết khối gây tắc mạch hoàn toàn ta có thể thấy tuần hoàn bàng hệ rõ (tĩnh mạch bao thận, tĩnh mạch buồng trứng trái giãn...).

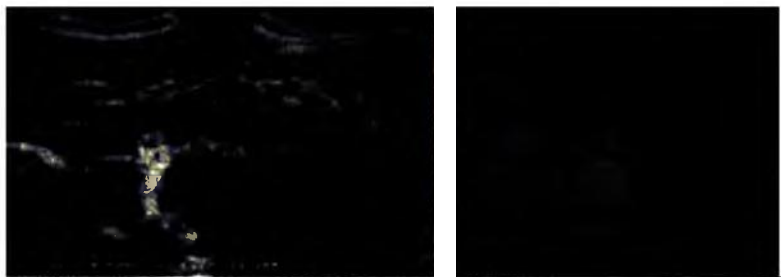### **Tĩnh mạch thận**

Xâm lấn tĩnh mạch thận bên phải hay gặp hơn bên trái (13% và 5%), có thể do nguyên nhân tĩnh mạch thận phải ngắn. Phát hiện huyết khối tĩnh mạch thận khó do tĩnh mạch nhỏ, nhất là khi huyết khối không gây bít tắc hoàn toàn lòng mạch.

### **Tĩnh mạch chủ dưới**

Các huyết khối tĩnh mạch chủ dưới dễ phát hiện. Vấn đề đặt ra là có huyết khối không và vị trí của huyết khối từ đâu đến đâu. Các huyết khối tĩnh mạch chủ có thể gây nên hội chứng tắc tĩnh mạch trên gan thứ phát (hội chứng Budd-Chiari). Đôi khi thấy huyết khối xâm lấn tận nhĩ phải hay thất phải.

Cũng cần lưu ý rằng có rất nhiều bệnh gây huyết khối tĩnh mạch chủ dưới: ung thư tế bào biểu mô tuyến, ung thư gan, u pheochromocytome thượng thận, u tuyến vỏ thượng thận, sarcome tổ chức liên kết sau phúc mạc, u đường bài xuất hệ tiết niệu...



**Hình 6.256.** Ung thư thận trái huyết khối tĩnh mạch thận trái và tĩnh mạch chủ trên siêu âm và cắt lớp vi tính.

### **d) Di căn xa**

Các ung thư thận có di căn xa theo đường máu.

### **Di căn thận bên đối diện**

Các di căn thận bên đối diện có thể chẩn đoán được (gặp trong 0,5 – 1,5% các ca), nhưng đôi khi bỏ sót (27,5% thấy trên giải phẫu bệnh các mẫu bệnh phẩm). Trong nhiều trường hợp rất khó xác định được là u di căn hay hai u nguyên phát ở hai thận.

### **Di căn gan**

Siêu âm rất nhạy phát hiện các di căn gan (80%). Ta thường thấy nốt thâm nhiễm nhỏ, khó phân biệt với mô gan lành bên cạnh.

### ***Di căn tuyến thượng thận***

Có thể di căn ở một bên hay cả hai bên, có thể có kích thước khá lớn hay nốt nhỏ trong hố thượng thận, hiếm khi thấy các di căn tuyến thượng thận có biểu hiện lâm sàng.

### ***Di căn phúc mạc***

Hiếm, có thể gây tràn dịch ổ bụng.

### ***Di căn của các u đường bài xuất***

Ít gặp các ổ di căn ở rốn thận, hay gặp nhiều ổ, có thể ở thận đối diện, bàng quang...

### ***5.3.7. Theo dõi sau mổ các ung thư thận***

Vấn đề theo dõi các ung thư thận rất quan trọng, người ta thấy rằng các u đường bài xuất hay có tái phát tại chỗ 68%, còn các ung thư tế bào sàng ít có tái phát tại chỗ hơn (5%).

Khi cần kiểm tra hố thận bên tổn thương, thận bên đối diện, bàng quang, hệ thống mạch máu, khoang sau phúc mạc, gan... Các khối u tái phát thường có cấu trúc âm giống hay gần giống u nguyên phát.

Doppler màu trong chẩn đoán u thận rất hạn chế, nó không thay thế được chụp cắt lớp vi tính. Doppler được sử dụng chính trong hai tình huống:

- Cùng với cắt lớp vi tính để khẳng định có lan tỏa hệ thống tĩnh mạch.
- Trong theo dõi sau mổ với mục đích phát hiện biến chứng mạch máu.

### ***5.3.8. Chẩn đoán phân biệt***

Cần phân biệt được giữa ung thư thận nguyên phát với: phì đại cột Bertin, áp xe thận, nang thận, di căn thận, u sau phúc mạc...

## **6. CHẤN THƯƠNG THẬN**

### **6.1. Đại cương**

Chấn thương thận rất hay gặp trong tai nạn giao thông, lao động, sinh hoạt, thể thao... Có thể chỉ có chấn thương thận đơn thuần hoặc trong bệnh cảnh có tổn thương nhiều cơ quan khác kèm theo... Các trường hợp thận bệnh lý hay thận bất thường (ứ nước, thận đa nang, u thận...) thường dễ bị tổn thương và nặng. Có thể chấn thương thận trên bệnh nhân có một thận duy nhất. Chấn thương thận có thể có máu hoặc không. Có thể chấn thương ở thận bên đối diện với bên bị va đập (contre – coup).

Chẩn đoán hình ảnh cần đặt ra hai chiến lược thăm dò tuy bệnh cảnh lâm sàng:

– Chấn thương nặng mất cân bằng huyết động (nên mổ ngay).

– Chấn thương nhưng huyết động ổn định nên tiến hành chẩn đoán kỹ lưỡng.

Các tổn thương cơ bản có thể gặp:

– Đụng dập: là ổ tổn thương nhỏ trong nhu mô thận có chảy máu và thoát nước tiểu vào ổ, kèm theo phù nề tổ chức kẽ. Về đại thể mạch máu còn nguyên vẹn, chức năng thận vẫn bình thường.

– Vết thương thận: nhu mô thận bị xé rách kèm theo tổn thương mạch máu và các ống thận tạo thành vết rách kín hoặc mở ra. Máu và nước tiểu thoát ra theo vết rách dần dần tạo thành ổ máu– dịch hỗn hợp với kích thước tùy mức độ tổn thương. Khi khối này lớn dần gây chèn ép nhu mô thận, mạch máu, đài bể thận.

– Rách vỡ đường bài xuất: nước tiểu trào ra thường tạo nên túi nước tiểu, túi này hay khu trú ở vùng nối bể thận niệu quản (urinome).

– Tổn thương mạch máu có thể bao gồm:

+ Đụng dập mạch máu trực tiếp, kéo giãn mạch máu đột ngột.

+ Vết thương mạch máu hoàn toàn hay không hoàn toàn có thể gây mất tuần hoàn thận hay máu tụ. Trong trường hợp mất tuần hoàn, thận có thể chịu đựng thiếu máu trong vòng khoảng 80 phút (khi không có tổn thương nhu mô thận đáng kể). Các tổn thương nhu mô thận hay gây huyết khối làm tắc các mạch nhỏ tạo nên các tổn thương dạng nhồi máu khu trú thùy thận.

– Tổn thương bao thận (rách) gây máu tụ quanh thận, cạnh thận.

– Tổn thương các cơ quan khác kèm theo (gan, lách, tụy...).

## 6.2. Các dấu hiệu của chấn thương thận

### 6.2.1. Chụp X quang

#### a) Chụp hệ tiết niệu không chuẩn bị

Ngoài các dấu hiệu cơ bản của sỏi, bệnh lý khác (xem chụp hệ tiết niệu không chuẩn bị) có thể thấy:

– Bóng thận to ra.

– Gãy xương sườn XI, XII, móm ngang cột sống, vỡ thân đốt sống tương ứng.

– Cột sống cong về bên chấn thương.

– Lách, cơ hoành bị đẩy lên cao, dạ dày nhiều hơi, lệch phải (bên trái).

– Ổ bụng bên tổn thương mờ, mất đường mờ cạnh rãnh đại tràng...

– Trong ruột nhiều hơi, giữa các quai ruột có dịch.



- Không nhìn rõ cơ đài chậu.
- Phần thấp ổ bụng mở do máu đọng...

**b) Chụp niệu đồ tĩnh mạch**

- Bóng thận to ra.
- Thận mất hoàn toàn chức năng (tổn thương mạch cuống thận).
- Khối mờ do máu tụ, đè đẩy các đài bể thận, tách các đài thận ra xa nhau.
- Thoát thuốc ra ngoài đường bài xuất, thuốc vào ổ tổn thương, ra quanh thận...

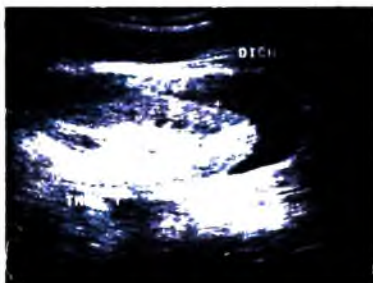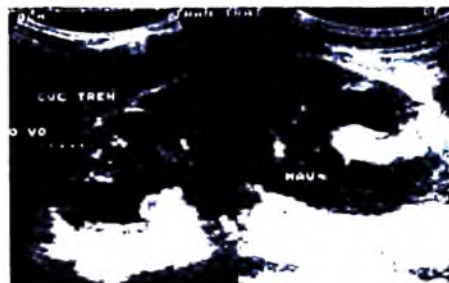
**6.2.2. Siêu âm**

**a) Các dấu hiệu gián tiếp**

- Hình ảnh các ổ tụ dịch bất thường:
  - + Máu tụ dưới bao thận với kích thước đa dạng, đè đẩy nhu mô thận, có hình ảnh thấu kính điển hình, thời kỳ đầu rất đậm âm dần dần giảm âm rồi rỗng âm.
  - + Các máu tụ sau phúc mạc.
  - + Vỡ, rách đường bài xuất nhất là bể thận gây nên túi nước tiểu cạnh bể thận.
- Máu cục trong bàng quang.
- Các tràn dịch trong khoang phúc mạc, dịch thường có dạng máu cục kèm theo hay dịch trong.

**b) Các dấu hiệu trực tiếp**

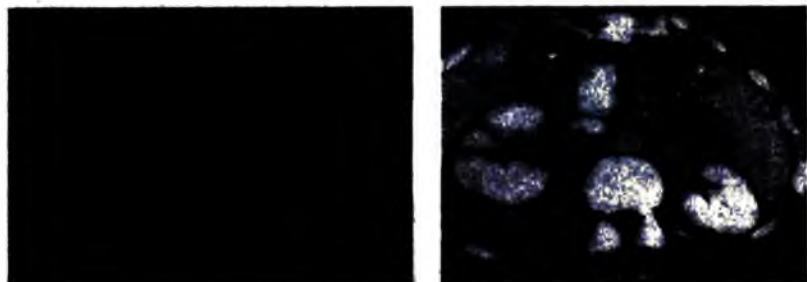
- Hình ảnh ổ đọng dập: thường biểu hiện bởi ổ giảm âm đơn độc hay nhiều ổ, giới hạn thường không rõ với mô thận lành.
- Hình đường vỡ: làm mất liên tục đường bờ thận và nhu mô thận, thường là giảm âm. Khi có máu tụ đi kèm làm tách nhu mô thận ra hai phía sẽ có hình ảnh như như một cái nêm. Đường vỡ có thể thẳng, ngoằn ngoèo hay hình chữ Y, hay gãy thận vỡ nhiều mảnh. Hay có tràn máu quanh thận đi kèm.



Hình 6.257. Vỡ thận phải, máu tụ dưới bao thận trái trên siêu âm.

### 6.2.3. *Cắt lớp vi tính*

Chụp cắt lớp vi tính có giá trị nhất trong thăm dò chấn thương thận do thấy rõ tất cả các dấu hiệu trực tiếp và gián tiếp mô tả trên, nhất là khi chụp có tiêm thuốc cản quang. Cắt lớp vi tính là thăm dò tối ưu trong chấn thương thận.



Hình 6.262. Máu tụ dưới bao thận trái

Vỡ thận 3 mảnh kèm máu tụ quanh thận phải trên cắt lớp vi tính.

### 6.2.4. *Các chấn thương thận trên thận bệnh lý*

Ngoài các dấu hiệu chung mô tả trên còn có các dấu hiệu của bệnh lý đó.

### 6.2.5. *Các chấn thương thận do can thiệp (sau chọc sinh thiết, mổ)*

Các chọc sinh thiết, dẫn lưu qua da... thường gây tổn thương nhu mô thận tối thiểu, tuy nhiên đôi khi gây máu tụ quanh thận, tổn thương mạch máu gây giả phình động mạch.

### 6.2.6. *Phân loại chấn thương thận*

*Theo Chatelain:*

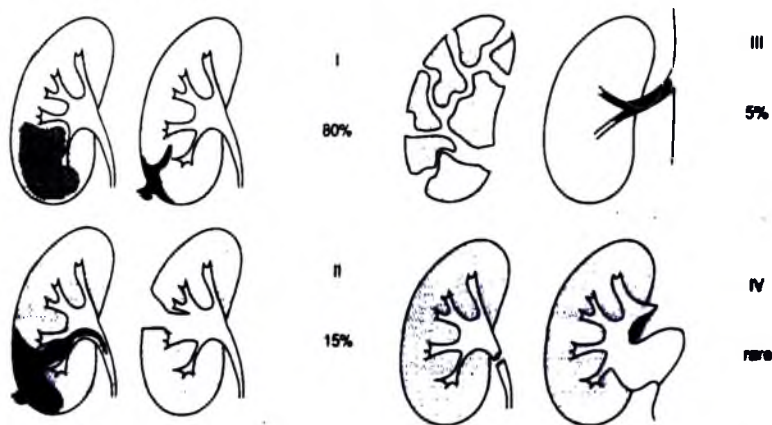
*Độ I:* thường gặp nhất trong chấn thương thận, có đụng dập nhu mô thận (ổ đụng dập), có thể có kèm tụ máu dưới bao thận, hình dáng thận hầu như không thay đổi, bao thận còn nguyên vẹn. Thường ổ đụng dập không thông với đường bài xuất hoặc có thông không đáng kể gây đái máu mức độ nhẹ. Loại này thường không cần điều trị phẫu thuật và phục hồi gần nguyên vẹn.

*Độ II:* đụng dập với đường vỡ sâu thông với đường bài xuất, rách bao thận, đái máu, thoát thuốc ra ngoài hệ thống đường bài xuất. Có kèm máu tụ quanh thận, tuy nhiên mức độ ít nên các phần thận vỡ ít bị tách xa nhau, không làm biến đổi nhiều kích thước thận. Loại này nên theo dõi nếu nặng lên nên phẫu thuật.

**Độ III:** vỡ thận nhiều mảnh, máu tụ nhiều giữa các mảnh vỡ xa nhau, máu tụ quanh thận, máu tụ trong bể thận, nước tiểu tràn ra vào ổ vỡ và quanh thận, hình dáng kích thước thận biến đổi to lên, mất đường bờ viền...Loại này nên mổ sớm.

**Độ IV:** tổn thương cuống thận (thường tổn thương động mạch thận 60–80%) hoặc đung dập hoàn toàn thận làm mất cấu trúc hình dáng thận. Máu tụ nhiều quanh thận, sau phúc mạc...

Tổn thương mạch thận thường gây dập nát, gây tắc mạch giống như kẹt nát mạch, mạch chỉ còn vỏ xơ áo ngoài.



**Hình 6.259.** Minh họa các dạng tổn thương thường gặp trong chấn thương thận.

Theo hiệp hội OISCAAST Mỹ (organ Injury Scaling Committee of American Association for Surgery of Trauma):

**Độ I:** tổn thương không nguy hiểm, bao thận còn nguyên vẹn, có ổ đung dập thận, có thể có máu tụ dưới bao hoặc không, không có đái máu hoặc có thể chỉ có đái máu vi thể.

**Độ II:** rách, đứt bao thận, máu tụ sau phúc mạc, có các ổ hay vùng đung dập nông không ăn sâu vào vùng tuỷ thận.

**Độ III:** đường, ổ vỡ làm rách, đứt bao thận, qua tuỷ thận thông với đường bài xuất (dài, bể thận), đái máu.

**Độ IV:** vỡ thận kèm tổn thương các nhánh động hay tĩnh mạch ở rốn thận.

**Độ V:** vỡ thận thành nhiều mảnh, rách các cấu trúc rốn thận.

### 6.2.7. Di chứng của chấn thương thận

- Tụ dịch nước tiểu hay gặp ở vùng thấp của rốn thận.
- Các áp xe hoá sau chấn thương.
- Phình mạch sau chấn thương...

## 7. CHẨN ĐOÁN MỘT SỐ BẤT THƯỜNG VÀ BỆNH LÝ BÀNG QUANG

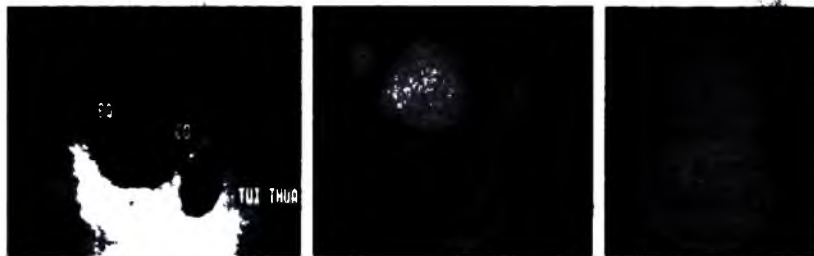
### 7.1. Bất thường bẩm sinh của bàng quang

- *Bàng quang đôi*: có thể có vách hoàn toàn hay không hoàn toàn (bàng quang 2 túi), có một lỗ niệu đạo.

- *Vách ngăn bàng quang*: có thể vách ngăn ngang hay dọc, hoàn toàn hay không hoàn toàn.

- *Nang vùng tam giác bàng quang*: hình nang dịch đôi khi gây tắc lỗ niệu đạo.

- *Túi thừa*: hình ảnh túi nước tiểu thông với bàng quang, có thành liên tục với thành bàng quang. Có thể có sỏi trong túi thừa. Túi thừa Ouraque do tổn tại ống niệu rốn mở vào lòng bàng quang ở vị trí thành trước trên. Khi một phần túi thừa này bị bít kín tạo thành nang dịch không thông với bàng quang người ta gọi là nang Ouraque.



Hình 6.260. Túi thừa bàng quang trên siêu âm.

- *Bàng quang to bẩm sinh*: bàng quang to, thành bình thường, đi tiểu bình thường.

- *Thoát vị bàng quang*: một phần bàng quang chui vào ống bẹn bìu. Thông thường chỉ thấy ở một bên. Bất cứ một túi dịch nào được phát hiện ở tiểu khung phải xem có liên quan với thành bàng quang không.

- *Sa bàng quang*: chụp bàng quang tư thế đứng, hướng trước sau, khi gắng sức. Nếu niệu đạo đang ở vị trí sàn bàng quang, sau khi gắng sức niệu đạo hạ thấp xuống đó là sa bàng quang.

– **Hội chứng ứ đọng nước tiểu:** hội chứng ứ đọng nước tiểu là do rối loạn chức năng bài xuất của bàng quang, thường thấy phì đại các cột cơ trong thành bàng quang, giữa các cột cơ này niêm mạc phì đại.

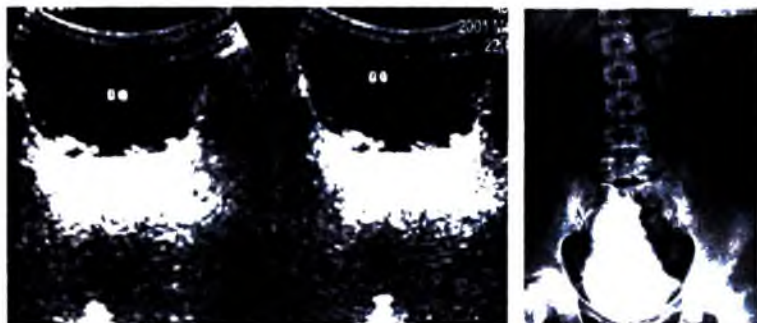
Khi ở thì thư giãn, bàng quang giãn và xuất hiện các túi thừa. Các phì đại này thường do hẹp niệu đạo (van niệu đạo, u xơ tiền liệt tuyến lâu ngày...). Cũng thường thấy có trào ngược bàng quang niệu quản.

Trên siêu âm hội chứng ứ đọng nước tiểu biểu hiện:

- + Tồn tại nước tiểu sau khi đi tiểu (có thể do bí tắc cơ học).
- + Kích thước và hình thái bàng quang khác thường (bàng quang giãn).
- + Thành bàng quang có các cột cơ, giữa các cột cơ là các túi nhỏ (hình giả polype, giả túi thừa). Các dấu hiệu này còn gọi một cách tổng quát là bàng quang tăng thúc tính.

Khi muộn hơn nữa các túi thừa hình thành từ các túi nhỏ nói trên có hình bầu dục thông với bàng quang bởi một khe hẹp, trong các túi thừa này có thể có sỏi ứ đọng hay có thể có u.

Có một trường hợp khác mà bàng quang có hình ảnh tương tự gọi là bàng quang thần kinh, đó là trường hợp do mất cân bằng chức năng giữa bàng quang và cơ thắt cổ bàng quang do nguyên nhân thần kinh (sau chấn thương, bệnh lý cột tủy, bệnh thần kinh ngoại vi). Trong bệnh lý này siêu âm có thể đánh giá được chức năng của bàng quang, kích thước bàng quang, các hình ảnh của thành bàng quang (dày dạng nốt, mảng dày, túi thừa...), trào ngược bàng quang niệu quản. Hơn nữa siêu âm còn có thể xác định các dấu hiệu nhiễm trùng khác như: viêm tiền liệt tuyến, viêm túi tinh, viêm thận bể thận...



Hình 6.261. Giả polyp giả túi thừa bàng quang trên siêu âm, bàng quang hình quả thông trên UIV.


## 7.2. Sỏi bàng quang và dị vật

Các sỏi bàng quang thường là thứ phát do sỏi đường bài xuất cao rơi xuống hay nguyên phát do ứ đọng lâu ngày, nhiễm trùng mạn tính.

Các sỏi bàng quang thường lớn và có hình một cung đậm âm kèm bóng cản phía sau, sỏi có thể di động khi thay đổi tư thế. Sỏi nhỏ có thể tắc niệu đạo gây cầu bàng quang.

Các túi thừa có thể có sỏi.

Siêu âm cũng phát hiện tốt các sỏi không cản quang của bàng quang.



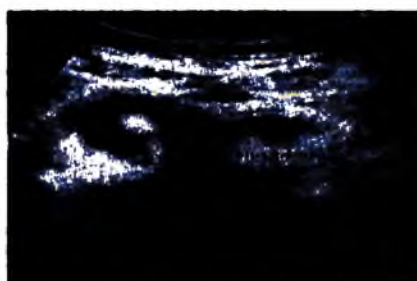
**Hình 6.262.** Sỏi bàng quang trên siêu âm, sỏi không cản quang trên UIV.

Các vật lạ cũng có hình ảnh giống như sỏi nhưng tùy loại mà có thể có hình dáng khác nhau.

Các cục máu đông thường đậm âm, có thể dính vào thành bàng quang nhưng thông thường có dịch bao quanh và di động khi thay đổi tư thế. Khi bàng quang rỗng có thể đè ép, làm nát cục máu rồi kiểm tra lại sau.

## 7.3. Chấn thương bàng quang

Khi có một chấn thương, vết thương bụng nên để ý xem có tổn thương bàng quang không. Nếu có khí ở vị trí cao của bàng quang mà trước đó không đặt ống thông thì bàng quang có thể vỡ thông với vết thương bụng hở. Trong chấn thương bụng kín có thể thấy vùng đục dập bàng quang. Nếu bàng quang vỡ hẳn có thể thấy mất liên tục của thành bàng quang. Máu và nước tiểu đọng ở khoang sau phúc mạc tiểu khung hay vào trong ổ bụng.



*Hình 6.263. Võ bàng quang vào ổ bụng và vào sau phúc mạc trên siêu âm.*

#### **7.4. Các viêm nhiễm bàng quang**

Khi viêm nhiễm nhất là viêm mạn tính, thành bàng quang dày lên. Dấu hiệu này không đặc hiệu cho bất kỳ vi trùng nào, có thể là lao, vi khuẩn Gram âm, sần, sau chiếu tia...



*Hình 6.264. Viêm bàng quang trên siêu âm.*

#### **7.5. Bệnh lý của các cơ quan lân cận**

Có thể gặp các hình ảnh: hình ngắn lõm lên đáy bàng quang do đè đẩy tử cung, u tiền liệt tuyến đè đẩy vào vùng sàn bàng quang, khối u trong tiểu khung gây đè ép bàng quang (buồng trứng, u quái...), u ống tiêu hoá, các bệnh viêm nhiễm mạn tính dính vào bàng quang, u sau phúc mạc (Neurinome) gây đè ép mặt sau bàng quang, u hạch gây chèn ép đè đẩy bàng quang, di căn xương chậu có xâm lấn thành bàng quang, tích tụ mỡ tiểu khung gây bóp nghẹt bàng quang.

#### **7.6. Ung thư bàng quang**

Các u lành tính ở bàng quang rất hiếm. Chủ yếu các khối u bàng quang là carcinome. U ác tính bàng quang thường gặp nhất trong các u ác tính hệ tiết niệu (3% các ung thư biểu mô).

Về phương diện chẩn đoán thì soi bàng quang và sinh thiết rất có giá trị, tuy nhiên chẩn đoán hình ảnh có vai trò không nhỏ, nhất là đánh giá một tổng thể về xâm lấn và di căn.

### 7.6.1. Siêu âm

Siêu âm qua đường trên mu và qua âm đạo, trực tràng rất dễ phát hiện các khối u sùi, lớn nhưng rất khó với thể thâm nhiễm. Tuy nhiên, siêu âm rất có giá trị đánh giá có xâm lấn lỗ niệu quản hay không. Tim hạch và thâm nhiễm thành bàng quang cũng như các cơ quan lân cận thì siêu âm còn nhiều hạn chế. Dựa trên siêu âm người ta có thể chia ra 4 giai đoạn của u bàng quang:

*Giai đoạn I:* bề mặt niêm mạc bàng quang không đều, chưa thấy biến đổi cấu trúc thành bàng quang.

*Giai đoạn II:* bề mặt niêm mạc không đều rõ rộng hơn, nhưng chưa phá vỡ cấu trúc thành bàng quang, chưa mất liên tục thành bàng quang.

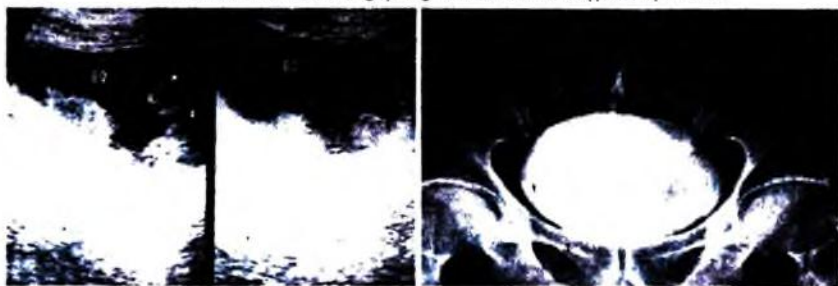
*Giai đoạn III:* phá vỡ thành bàng quang, mất sự liên tục của thành.

*Giai đoạn IV:* khối u phá huỷ xâm lấn ra ngoài bàng quang.

Ngoài ra siêu âm có thể phân biệt được u bàng quang hay u ở các cơ quan khác xâm lấn thành bàng quang, phân biệt u bàng quang với máu cục bàng quang.



Hình 6.265. U vòm bàng quang trên siêu âm và chụp cắt lớp vi tính.



Hình 6.266. U bàng quang trên siêu âm và UIV.



### 7.6.2. Chụp niệu đồ tĩnh mạch và chụp bàng quang

Ngoài khả năng đánh giá chức năng thận, UIV còn cho thấy tổn thương có xâm lấn lỗ niệu quản không (với dấu hiệu ứ nước thận).

Với các u sùi nhú có thể thấy hình khuyết bờ bàng quang không đều.

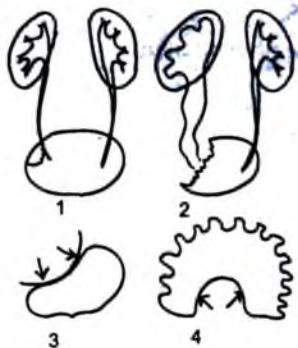
Thể thâm nhiễm: có thể thấy hình cứng không thay đổi trên các phim chụp khác nhau.

### 7.6.3. Chụp cắt lớp vi tính

– Các khối u thường có dạng sùi, ngấm thuốc cản quang, nhìn rõ ở thành bên, thành sau trên tam giác bàng quang, khó nhìn hơn ở vòm và đáy bàng quang. Ngoài ra, có thể thấy hình ảnh u dạng thâm nhiễm thành các mảng, đoạn cứng ở thành bàng quang, có thể còn khu trú trong thành bàng quang hay không.

– Chụp cắt lớp vi tính có giá trị cao trong đánh giá tình trạng thâm nhiễm của u vào lớp mỡ quanh bàng quang tiếp giáp u: bình thường lớp mỡ này có tỷ trọng mỡ, đồng nhất, khi bị thâm nhiễm sẽ có hình ảnh không đồng nhất, có những dải mờ không rõ nét, hay hình nốt giống tổ chức mềm. Cắt lớp vi tính cũng có giá trị đánh giá xâm lấn của u vào niệu quản, túi tinh, tiền liệt tuyến, ống tiêu hoá, thành chậu hông, đánh giá hạch to trong tiểu khung.

7.6.4. Chụp cộng hưởng từ: các dấu hiệu và giá trị chẩn đoán tương tự như cắt lớp vi tính.



**Hình 6.267.** Hình ảnh một số tổn thương bàng quang trên UIV.

1. Hình khuyết do u vòm bàng quang.
2. U bàng quang vùng lỗ niệu quản.
3. U ngoài bàng quang.
4. Bàng quang tăng thực thính (hình giả polyp giả túi thừa).

## **TỰ LƯỢNG GIÁ**

- 1. Trình bày các dấu hiệu siêu âm và niệu đồ tĩnh mạch (UIV) của sỏi niệu quản.**
- 2. Trình bày các dấu hiệu cơ bản của tổn thương lao trên chụp hệ tiết niệu và niệu đồ tĩnh mạch (UIV).**
- 3. Trình bày các dấu hiệu siêu âm của áp xe thận, áp xe quanh thận.**
- 4. Trình bày các dấu hiệu siêu âm, niệu đồ tĩnh mạch (UIV) của nang thận đơn thuần.**
- 5. Trình bày cách phân loại nang thận của Bosniak M. A và giá trị của phân loại này.**
- 6. Trình bày các dấu hiệu của ung thư thận trên chụp hệ tiết niệu và niệu đồ tĩnh mạch.**
- 7. Nêu các dấu hiệu siêu âm của các ung thư thận.**
- 8. Trình bày các dấu hiệu siêu âm và niệu đồ tĩnh mạch (UIV) của chấn thương thận.**

Chương 7  
**CHẨN ĐOÁN HÌNH ẢNH HỆ THẦN KINH**  
**GIẢI PHẪU HÌNH ẢNH NÃO**

**MỤC TIÊU**

1. Mô tả được giải phẫu điện quang của não.
2. Mô tả được giải phẫu điện quang của mạch máu não.
3. Mô tả được giải phẫu điện quang của hệ thống não thất.

**1. GIẢI PHẪU NHU MÔ NÃO**

**1.1. Giải phẫu thùy não**

Gồm các thùy: thùy trán (nằm trước rãnh trung tâm – rãnh Rolando, thùy đỉnh (nằm sau rãnh trung tâm), thùy thái dương (nằm dưới khe bên– khe Sylvius), thùy chẩm ở phía sau và thùy đảo.

**1.2. Các hạch nền (các nhân xám trung tâm)**

– **Clastrum:** phần chất xám mỏng nằm phía bên của bao ngoài, chức năng chưa biết rõ ràng.

– **Thể vân:** liên quan đến các vận động có điều phối. Gồm:

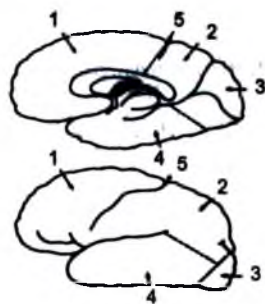
+ Nhân đuôi: gồm đầu, thân và đuôi

+ Nhân bèo: hình tam giác đỉnh quay vào trong, phía trong là bao trong và phía ngoài là bao ngoài. Có hai phần là bèo đậm nằm ở phía trong, bèo nhạt nằm ở phía ngoài.

**1.3. Đồi thị:** là trạm trung chuyển, bao gồm:

– Đồi thị: có ba nhân bên, giữa, trước.

– Vùng dưới đồi: là vùng nằm dưới đồi thị sau vùng hypothalamus và phía trên của gian não, là các trạm tiếp nối cho các đường vận động ngoại tháp cho các cơ vân.



**Hình 7.268.** Các thùy não.

1. Thùy trán; 2. Thùy đỉnh
3. Thùy chẩm; 4. Thùy thái dương.
5. Rãnh trung tâm.

– Các nhân dưới đồi (Hypothalamus): là phần phân chia phía trước của gian não, bao gồm nhiều các nhân xám, nằm ở phần nền của các ngách não thất 3, nền phễu tuyến tùng, thân các củ núm vú. Các nhân dưới đồi có vai trò hòa nhập các đường dẫn truyền thần kinh nội tiết và tự động để bảo đảm chức năng điều hòa của cơ thể.

#### 1.4. Myêlin hóa của não

Hình ảnh cắt lớp vi tính và cộng hưởng từ não ở sơ sinh và trẻ nhỏ khác với người lớn do:

– Não chứa nước nhiều hơn: rõ hơn trên T2W.

– Myêlin hóa ít: thấy rõ hơn trên T1W.

– Ít ion lắng đọng.

– Trường thành của não bắt đầu từ cuống não, đến tiểu não rồi đến đại não.

Đặc điểm hình ảnh cộng hưởng từ của não:

– Trước khi sinh: bề mặt vỏ não nhẵn, các nếp cuộn não rất ít, chất xám vỏ não và các nhân xám có tín hiệu tăng.

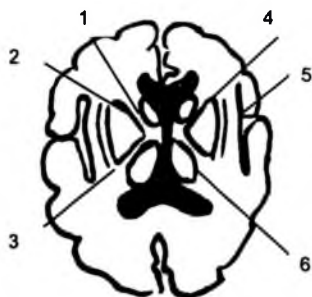
– Sau khi sinh: có myêlin hóa các tổ chức của não khác nhau tùy từng vùng.

## 2. HỆ THỐNG NÃO THẤT

### 2.1. Giải phẫu

– Các não thất bên phải và bên trái nối với não thất 3 tạo thành hình chữ T, các não thất bên thông với nhau qua các lỗ Monro, não thất bên có các phần: sừng trán (phía trước), sừng chẩm (ở phía sau), sừng thái dương (ở phía dưới).

– Não thất 3 nối với não thất 4 qua cống Sylvius, não thất 3 gồm: ngách thị giác, ngách phễu, ngách tuyến tùng, ngách trên tuyến tùng, vùng nối giữa hai đôi thị.

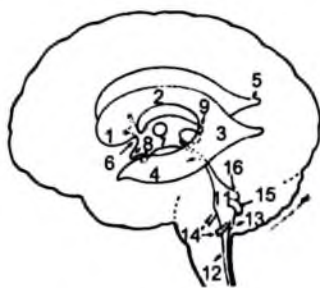


Hình 7.269. Các nhân xám trung tâm.

1. Bao trong; 2. Nhân bèo.

3. Bao ngoài; 4. Đầu nhân dưới.

5. Claustrum; 6. Đốt thị.



Hình 7.270. Hệ thống não thất.

1. Sừng trán não thất bên; 2. Thân não thất bên;
3. Cửa não thất bên; 4. Sừng thái dương; 5. Sừng chẩm;
6. Lỗ Monro; 7. Thân não thất 3; 8. Ngách phễu thị giác não thất 3; 9. Ngách trên tuyến tùng não thất 3; 10. Cống Sylvius; 11. Thân não thất 4;
12. Ống giữa tủy; 13. Lỗ Magendie; 14. Ngách bên não thất 4 và lỗ Luscka; 15. Ngách sau trên;
16. Phần chóp não thất 4.

– Não thất 4: nối phía bên với dịch não tủy qua các lỗ Luschka, phía sau qua lỗ Magendie, phía dưới với ống trung tâm của tủy sống.

## 2.2. Các biến thể của vách trong suốt

– Nang vách trong suốt: hình nang phân chia hai sừng trán của não thất bên (trước lỗ Monro), 80% gặp ở trẻ em, chỉ có 15% ở người lớn, nang có thể giãn to, rất ít khi chèn ép gây ứ nước não thất.

– Nang cạnh rìa não thất: nằm tiếp nối phía sau của vách trong suốt, không bao giờ xuất hiện khi không có nang vách trong suốt, 80% ở trẻ em, 15% ở người lớn.

– Nang ở rìa giữa các não thất: nằm trong vùng bể não từ củ não sinh tư tới lỗ Monro.

## 2.3. Giải phẫu vùng tuyến tùng

– Vị trí: nằm sau não thất 3, nằm giữa hai đồi thị.

– Vô hóa bình thường của tuyến tùng: 10% vô hóa trong 10 năm đầu, 50% vô hóa ở tuổi 20, vô hóa có thể to gần bằng kích thước của tuyến tùng, kích thước bình thường của vô hóa < 10mm.

## 3. GIẢI PHẪU VÙNG TUYẾN YÊN

### 3.1. Tuyến yên

– Tuyến yên được chia làm hai thùy:

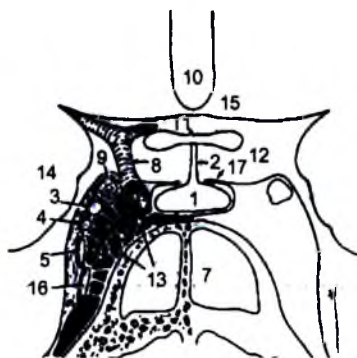
+ Thùy trước (vùng tuyến): nguồn gốc từ túi Rathke (trần hốc miệng nguyên thủy), bài tiết prolactin, ACTH(adenocorticotropic hormone); có tín hiệu trung gian trên cộng hưởng từ.

+ Thùy sau: nguồn gốc từ sàn não thất 3, bài tiết oxytocin và vasopressin; thường tăng tín hiệu T2.

– Kích thước tuyến đo trên cộng hưởng từ mặt phẳng trán: dày 3 – 8mm; có thể tới 10mm ở tuổi dậy thì, > 10mm có thai, kích thước ngang 2 – 5mm.

– Vị trí: tiếp nối với vùng dưới đồi, nằm sau giao thoa thị giác.

– Tăng đậm nhiều khi tiêm thuốc đối quang từ hay thuốc cản quang.



Hình 7.271. Giải phẫu vùng hố yên, xoang hang.

1. Tuyến yên; 2. Phễu; 3. Dây TK III; 4. Dây IV
5. Dây V1; 6. Dây VI; 7. Xoang bướm; 8. Động mạch cảnh trong; 9. Phần trước bán cầu;
10. Não thất III; 11. Giao thoa thị giác; 12. Bể trên yên; 13. Các khoang của xoang tĩnh mạch,
14. Xương thái dương; 15. Vùng dưới đồi,
16. Dây V2; 17. Diaphragm tuyến yên.

### 3.2. Bể trên yên

– Vị trí: nằm phía trên màn chắn hố yên, có hình sao 5 cánh trên lớp cắt ngang qua cầu não, có hình 6 cánh nếu cắt ngang gian não.

– Thành phần bên trong: gồm đa giác Willis, giao thoa thị giác, dây thị giác, các dây III, IV, V, thân tuyến yên.

– Bể não có thể thoát vị vào hố yên (hội chứng hố yên rộng).

### 3.3. Xoang hang

– Là xoang tĩnh mạch do màng cứng, bao bọc, bên trong có: động mạch cảnh trong, đám rối giao cảm, các dây thần kinh sọ: III, IV, V1, V2 và VI.

– Các mạch máu đổ vào xoang hang: tĩnh mạch mắt, tĩnh mạch vông mạc, tĩnh mạch màng não giữa, tĩnh mạch chân bướm, các xoang đá trên và dưới, xoang bướm đỉnh.

## 4. HỆ THỐNG MẠCH MÁU

### 4.1. Động mạch cảnh ngoài

Động mạch cảnh ngoài có các nhánh chính: động mạch giáp trên, động mạch hầu lên, động mạch lưỡi, động mạch mặt, động mạch cằm, động mạch vành tai, động mạch thái dương nông, động mạch hàm trong.

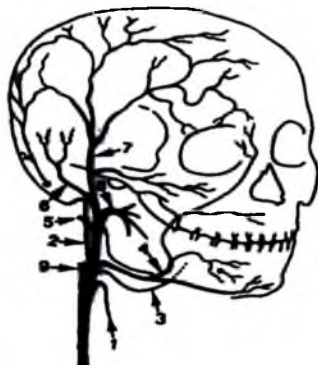
Động mạch hàm trong có các nhánh chính: động mạch màng não giữa, động mạch màng não giữa phụ chui qua lỗ ovan, động mạch hầu xuống, các nhánh mặt, xoang, mũi và mắt, động mạch bướm khẩu cái, động mạch trong hốc mắt.

Các động mạch cấp máu cho màng não bao gồm:

– Từ động mạch cảnh trong: thân dưới bên, thân màng não vùng hố yên, các nhánh động mạch mắt.

– Từ động mạch cảnh ngoài: động mạch màng não giữa, động mạch màng não phụ, động mạch bướm vòm, các nhánh của động mạch cằm.

– Từ động mạch sống: động mạch màng não sau.



Hình 7.272. Sơ đồ động mạch cảnh ngoài.

1. ĐM giáp trên; 2. ĐM hầu lên; 3. Động mạch lưỡi;
4. Động mạch mặt; 5. ĐM cằm; 6. ĐM tai sau;
7. ĐM thái dương nông; 8. Động mạch hàm trong;
9. ĐM cảnh trong.

#### 4.2. Động mạch cảnh trong: có 4 đoạn.

– Đoạn cổ: không có nhánh bên, bắt đầu từ hành cảnh, nó có thể giãn trên đoạn 2–4cm.

– Đoạn trong xương đá: có các nhánh hầu như rất ít thấy trên chụp mạch là động mạch hàm nhĩ trước và sau cho tai giữa, động mạch cảnh hàm nhĩ (carotidotympanic artery) cho tai giữa và tai trong.

– Đoạn trong xoang hang: có các nhánh thân màng não tuyến yên (thân sau), thân dưới bên.

– Đoạn trong xoang hang và đoạn trên yên tạo lên xiphông có hình chữ S, có 5 đoạn:

+ C5 hay là đoạn lên của cảnh trong nằm trong xoang hang: hướng đi đứng thẳng từ đỉnh xương đá tới gờ sau.

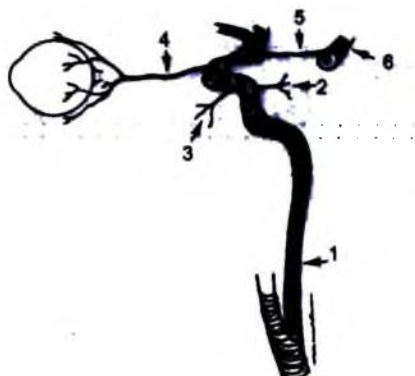
+ C4 hay gờ sau: nối giữa đoạn đứng và đoạn ngang

+ C3 hay đoạn ngang trong xoang hang, nối giữa gờ sau và gờ trước.

+ C2 hay gờ trước: phần trước trên trong xoang hang.

+ C1: phần cuối của động mạch cảnh trong xoang hang.

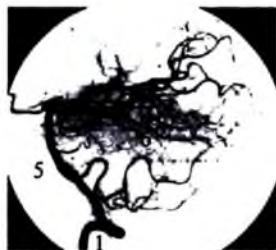– Đoạn trên hố yên hay đoạn trong màng cứng: có các nhánh động mạch mắt, động mạch yên trên (thường không thấy), động mạch thông sau, động mạch màng trước.



Hình 7.273. Sơ đồ động mạch cảnh trong.

1. Động mạch cảnh trong đoạn cổ;
2. Thân màng cứng tuyến yên;
3. Động mạch tuyến yên (số màu đen);
4. Động mạch mắt;
5. Động mạch thông sau;
6. Động mạch não sau.

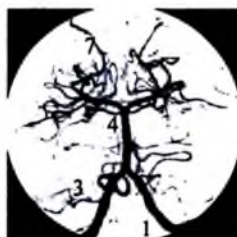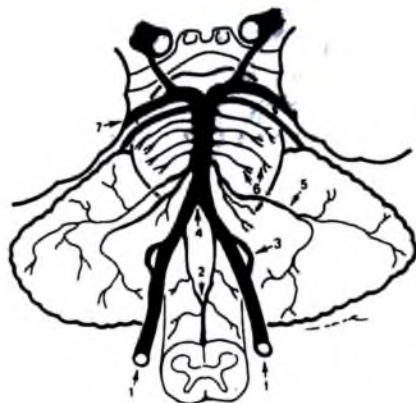### 4.3. Hệ thống động mạch thân nền



Hình 7.274. Hệ động mạch sống thân nền nhìn nghiêng.

1. Động mạch sống; 2. Động mạch màng não sau; 3. Động mạch tiểu não sau dưới;
4. Động mạch tiểu não trước dưới; 5. Thân nền; 6. Động mạch xiên cầu não;
7. Động mạch tiểu não trên; 8. Động mạch giun trên; 9. Động mạch giun dưới.

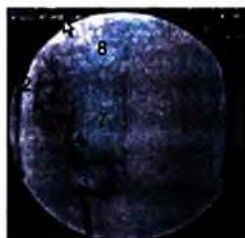
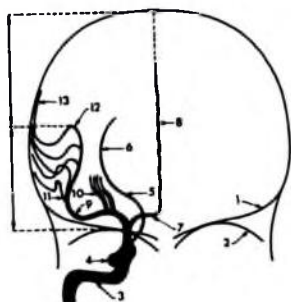
Động mạch sống là nhánh đầu tiên của động mạch dưới đòn (95%). Trong 5% các trường hợp thấy động mạch dưới đòn trái xuất phát trực tiếp từ quai động mạch chủ giữa động mạch dưới đòn và động mạch cảnh trái. Trong 25% động mạch sống hai bên có ưu thế giống nhau, 25% động mạch sống trái ưu thế hơn bên phải. Động mạch sống thường chạy trong lỗ của các gai ngang từ C6 đến C1, nhưng cũng có thể bắt đầu chui vào lỗ gai ngang từ C4.



Hình 7.275. Sơ đồ giải phẫu hệ thống ĐM thân nền.

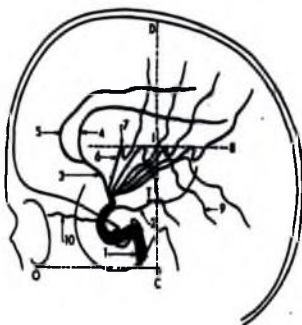
1. Động mạch sống; 2. Động mạch tuỷ sống trước; 3. Động mạch tiểu não sau dưới; 4. Động mạch thân nền; 5. Động mạch tiểu não trước dưới; 6. Các nhánh xiên cầu não; 7. Động mạch não sau.





**Hình 7.276.** Động mạch cảnh trong tư thế thẳng.

1. Nền sọ; 2. trán hốc mắt; 3. Động mạch cảnh trong; 4. Siphon động mạch cảnh trong; 5, 6. Động mạch mạc mạc trước; 7. Đoạn A1 động mạch não trước; 8. Đoạn A2 động mạch não trước; 9. Đoạn M2 động mạch não giữa; 10. Nhánh xiên; 11. Các nhánh thái dương; 12. Đoạn M3 động mạch não giữa; 13. Đoạn M4 động mạch não giữa.



**Hình 7.277.** Động mạch cảnh trong trên tư thế nghiêng.

1. Xiphông động mạch cảnh; 2. Động mạch màng não trước xuyên và sừng thái dương T rời chạy quanh đối thị trong não thất; 3. Động mạch não trước; 4. Động mạch quanh thể chai; 5. Động mạch viền thể chai; 6. Nhánh vỏ não lên của động mạch não giữa; 7. Chỗ gấp phía trên của nhánh này; 8. Đường nối các chỗ gấp phía trên song song với đường OC (bờ ngoài hốc mắt-lỗ tai); 9. Các nhánh vỏ não xuống của động mạch não giữa; 10. Động mạch mắt.

### **Chia đoạn và các nhánh của động mạch sọ**

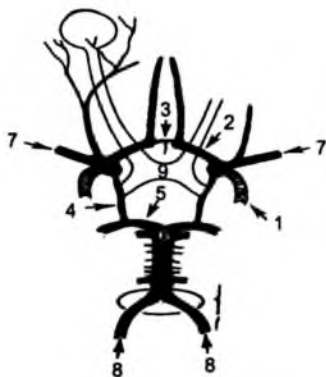
– Đoạn vùng cổ (ngoài màng cứng): các nhánh cho cơ, các nhánh cho tủy sống, động mạch màng não sau.

– Đoạn trong sọ: động mạch tủy trước, động mạch tiểu não sau dưới (PICA).

**Các nhánh của động mạch thân nền:** nhánh tiểu não trước dưới, động mạch tiểu não trên, các động mạch xiên, động mạch não sau.

#### 4.4. Đa giác Willis

Đa giác có đủ các cạnh trong 25%, không đầy đủ trong 25%. Gồm: động mạch cảnh trong, đoạn A1 của động mạch não trước hai bên, động mạch thông trước, các động mạch thông sau, đoạn P1 của các động mạch não sau.



Hình 7.278. Giải phẫu đa giác Willis.

1. Động mạch cảnh trong; 2. Đoạn A1 của động mạch não trước; 3. Động mạch thông trước;
4. Động mạch thông sau; 5. Đoạn P1 của động mạch não sau; 6. Động mạch thân nền;
7. Động mạch não giữa; 8. Động mạch sống; 9. Giao thoa thị giác.

#### 4.5. Các động mạch não

##### 4.5.1. Động mạch não trước

Là một trong hai nhánh tận của động mạch cảnh trong, gồm các đoạn:

– Đoạn nằm ngang hay đoạn A1: từ nguyên ủy đến chỗ động mạch thông trước, cho các nhánh bèo thể vân giữa, cấp máu cho đầu nhân đuôi và phần trước bao trong, động mạch thông trước (nối hai đoạn A1), động mạch quặt ngược của Heubner (xuất phát từ A2 trong 50% trường hợp, từ A1 trong 45% trường hợp, cấp máu cho đầu nhân đuôi, nhân bèo, phía trước bao trong).

– Đoạn A2: từ động mạch thông trước đến chỗ nhánh tận, cho các nhánh động mạch quặt ngược của Heubner, các nhánh trán cực, nhánh trán mắt.

– Nhánh tận: động mạch viền thể trai, động mạch trai viền.

##### 4.5.2. Động mạch não giữa

Là nhánh tận lớn nhất của động mạch cảnh trong, gồm các đoạn:

– Đoạn M1 hay đoạn nằm ngang: từ nguyên ủy đến chỗ chia nhánh của động mạch não giữa. Cho các nhánh: nhánh bên có các động mạch bèo vân bên, cấp máu nhân bèo, một phần nhân đuôi, cánh tay trước bao trong.

– Đoạn M2: từ chỗ chia, cho hai nhánh (78%), ba nhánh (12%) chạy vào khe Sylvius, cho các nhánh thùy đảo.

– Đoạn M3: cho các nhánh đi theo khe Sylvius, cho các nhánh ra bề mặt bán cầu đại não, có hai nhóm:

- + Nhóm trên: cấp máu cho vùng trán và thùy đỉnh.
- + Nhóm dưới cấp máu cho thùy thái dương.

#### **4.5.3. Động mạch não sau**

– Đoạn P1: từ nguyên ủy đến động mạch thông sau (đoạn trước thông sau), cho các nhánh xuyên vào đồi thị sau.

– Đoạn P2: từ thông sau đến chia nhánh cho các nhánh đồi thị, động mạch mạc mạc sau.

– Các nhánh tận vỏ não.

#### **4.5.4. Các biến thể của động mạch não**

– Động mạch cảnh trong: còn tồn tại các phân nhánh của động mạch cảnh trong vùng cổ nối với động mạch sống nền.

– Động mạch cảnh ngoài: động mạch màng não giữa đi từ động mạch mắt, thay đổi trật tự của các nhánh.

– Đa giác Willis: thiếu sản động mạch thông sau, thiếu sản hay không có A1, động mạch não sau phân nhánh (bắt nguồn từ động mạch cảnh trong, không thấy động mạch sống khi chụp mạch, phối hợp thiếu sản hay không có P1), giảm sản động mạch thông sau.

#### **4.6. Các vòng nối của động mạch não**

– Nối giữa cảnh trong và cảnh ngoài:

+ Các nhánh của hàm trong với động mạch mắt.

+ Nhánh mặt với động mạch mắt.

+ Các nhánh nối ở màng não (động mạch chẩm, hầu lên, màng não giữa).

+ Cảnh ngoài nối với cảnh ngoài đối diện và nối với động mạch cảnh trong.

– Nối giữa cảnh ngoài và động mạch não:

+ Cảnh ngoài nối với động mạch màng não giữa, qua màng cứng nối với các nhánh màng nuôi để nối với động mạch não trước và giữa.

+ Cảnh ngoài nối với các nhánh màng não để nối với động mạch thân nền.

– Nối giữa các động mạch não:

- + Nối giữa não trước hai bên qua động mạch thông trước.
- + Động mạch cảnh trong nối với động mạch não sau qua thông sau.
- + Động mạch cảnh trong nối với động mạch mạc mạc trước và sau để nối với động mạch thân nền.
- + Các động mạch não nối với nhau qua màng nuôi.

## 5. MÀNG NÃO VÀ HỆ THỐNG TĨNH MẠCH

### 5.1. Màng não

#### 5.1.1. Màng cứng

– Màng dày, bọc mặt trong hộp sọ, dính vào bản trong xương sọ. Màng cứng có nhiều chỗ lồi vào trong sọ tạo thành các vách: liềm não, lều tiểu não, liềm tiểu não, diaphragm hố yên.

– Màng cứng lan rộng vào bên trong tạo lên các vách:

+ Liềm não: hình liềm nằm ở đường giữa phân chia hai bán cầu, ở phía sau rộng hơn ở phía trước, phía trước bám vào mỏm mỏ gà, phía sau vào ụ chẩm trong và lều tiểu não. Có một số xoang nằm bên trong: xoang dọc trên, dọc dưới, xoang thẳng.

+ Lều tiểu não: có hình liềm, nằm ngang, phân chia não thành vùng trên lều và dưới lều, phía trước dính vào các mỏm sàng, xương đá, phía sau dính vào xương chẩm, chứa xoang thẳng và xoang bên, bờ trước giữa tự do.

+ Diaphragm của hố yên: vòng nếp gấp nhỏ nằm ngang tạo thành mái của hố yên, ở giữa có lỗ thủng cho phẫu tuyến yên nằm.

– Màng cứng trên chụm sát lớp vi tính và cộng hưởng từ đều tăng tỷ trọng hay tăng tín hiệu.

#### 5.1.2. Màng mềm

– Màng nhện: màng trong suốt bao phủ não.

– Màng nuôi: là màng mỏng nhiều mạch máu bao phủ trong cùng dính vào bề mặt não cả trong các rãnh cuộn não các khe não. Bao quanh mạch máu giống như ống tay áo và chui vào trong nhu mô não và tạo nên các khoang (khoang Virchow–Robin) và khoang này có thể thông với khoang dưới nhện...

– Màng mềm tăng tín hiệu trên chụm cộng hưởng từ, có chiều dày < 1mm, đường mềm mại, thấy không liên tục.

### 5.2. Các khoang màng não

#### 5.2.1. Khoang ngoài màng cứng

– Vị trí: nằm ngoài màng cứng, giữa mặt trong hộp sọ và mặt ngoài màng cứng.

– Là khoang ảo, khoang thật khi có máu tụ đẩy bóc tách màng cứng khỏi mặt trong hộp sọ.

– Có liên quan chặt chẽ với mạch máu, nguy cơ khi phẫu thuật hay khi bị chấn thương: các động mạch và tĩnh mạch màng não, các xoang tĩnh mạch.

### **5.2.2. Khoang dưới màng cứng**

– Vị trí: nằm giữa màng cứng và màng nhện.

– Là khoang ảo, chỉ có ít dịch bên trong.

– Liên quan mạch máu chặt chẽ nên cũng có nguy cơ khi chấn thương: tĩnh mạch nối giữa tĩnh mạch vỏ não và các xoang tĩnh mạch.

### **5.2.3. Khoang dưới nhện**

– Vị trí: nằm giữa màng nhện và màng nuôi.

– Chứa dịch não tủy, thông với hệ thống não thất và dịch trong khoang dưới nhện tủy.

– Liên quan mật thiết với mạch máu: các động mạch não phần lớn chạy qua các bể não nên cũng có nguy cơ khi chấn thương.

## **5.3. Hệ thống não thất**

### **5.3.1. Não thất bên**

Có hai não thất bên, hình C, bao gồm các: các sừng trán, thái dương, chẩm, thân não thất, nối với não thất 3 phía dưới qua lỗ Monro, chứa đám rối mạch mạc lớn nhất và nối liên tục với mạch mạc não thất 3.

Biến thể bình thường: kích thước hai bên không bằng nhau, teo một bên hay một phần, nang vách trong suốt – Pellucidum (có ở bào thai, mất đi khi sinh, có thể tồn tại ở trẻ nhỏ; một số trường hợp nang thông với não thất bên), nang ở bờ (nằm phía sau vách trong suốt dọc theo thể trai, luôn kèm với nang vách trong suốt).

### **5.3.2. Lỗ Monro**

Lỗ hình chữ Y nối các não thất bên với não thất 3.

### **5.3.3. Não thất 3**

Nằm ở đường giữa phía dưới các thân não thất bên, cấu tạo: ngách thị giác, phễu và ngách trên yên ở phía sau, nối với não thất bên qua lỗ Monro, não thất 4 qua cống Sylvius. Có đám rối màng mạch nằm ở trần não thất, nối với mạch mạc não thất bên qua lỗ Monro.

#### 5.4. Các bể não

Bể não	Vị trí	Các thành phần bên trong
<b>Các bể não ở hố sau</b>		
Bể tủy sống	Nằm phía trước tủy.	Các động mạch sống, động mạch tủy sau và trước, TK XII.
Bể tủy sau	Nằm phía sau tủy.	Các ĐM tiểu não sau dưới, TM tiểu não dưới, dây TK IX, X, XI.
Bể cầu não	Nằm quanh cầu não.	ĐM sống nền, nguyên ủy của các ĐM tiểu não sau dưới và trên bên, dây TK VI.
Bể góc cầu tiểu não	Nằm giữa trai xương thái dương và tiểu não, cầu não và lều tiểu não.	ĐM tiểu não trước dưới, có thể có TM đá trên, dây TK V, VII, VIII.
Bể trên tiểu não	Giữa lều tiểu não và thùy nhộng, bán cầu tiểu não và nối với bể củ não sinh tư ở phía trên.	TM tiểu não trên, các TM nhộng trên.
<b>Bể đáy (bể trên yên)</b>		
Bể quanh cương	Nằm giữa các cương não.	ĐM thân nền, nguyên ủy các ĐM xiên vào đồi thị và ĐM mạc mạch sau, dây TK III
Bể giao thoa thị giác (bể trên yên)	Nằm phía trên hố yên.	Đoạn cuối ĐM cảnh trong, xuất phát các ĐM não trước và giữa, ĐM màng mạch trước, TM Rosenthal, TK thị giác, Các thể núm vú, ngách trước não thất 3.
<b>Các bể ở gian não</b>		
Bể bao quanh gian não	Nằm quanh gian não, nối với bể trên yên, quanh cầu não, bể củ não sinh tư.	Động mạch não sau, thân nền, động mạch tiểu não trên, dây thần kinh IV, tĩnh mạch gian não.
Bể củ não sinh tư	Nằm sau tuyến tùng và củ não sinh tư, nối với bể quanh gian não và bể tiểu não trên.	Tuyến tùng, phần sau não thất 3, động mạch mạc mạch sau, TM Galien và TM nền Rosenthal.
<b>Các bể trên bên</b>		
Bể Sylvien	Nằm giữa thùy đảo và xương sọ, nối với bể trên yên.	Động mạch não giữa và các nhánh của nó, các tĩnh mạch nông của ĐM não giữa.
Các khoang dưới nhện vòm sọ	Hai bên bán cầu.	Động tĩnh mạch vỏ não.

#### 5.5. Nước não tủy

Cơ thể có khoảng 150ml nước não tủy (NNT), được sinh ra khoảng 500ml/ngày (85% do đám rối mạch mạc, quan trọng nhất trong não thất 3, 15% do màng não hay thẩm qua mao mạch).

Lưu thông của nước não tủy khoảng 3 lần /ngày nhờ sức đập của mạch máu:

– Nước não tủy đi từ não thất bên sang não thất 3 qua lỗ Monro, sang não thất 4 qua cổng Sylvius.

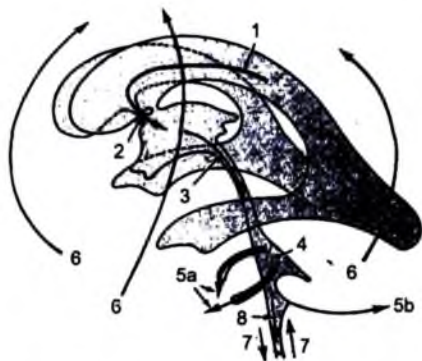– Từ não thất 4 nước não tủy qua các lỗ bên và sau để vào các bể não hố sau, thường chúng chỉ lưu thông một lượng rất nhỏ vào ống giữa tủy.

– Sau đó phần lớn nước não tủy lưu thông lên tầng trên lều vào các bể trên yên, bể quanh cuống, khoang dưới nhện bán cầu đại não.

– Một phần nước não tủy đi xuống dưới trong khoang màng nhện tủy.

Phân bố nước não tủy: 20% trong các não thất, 50% trong khoang dưới nhện, 30% trong khoang dưới nhện tủy.

Hấp thụ nước não tủy: phần lớn nước não tủy được hấp thụ qua các nhú của màng nhện trong các xoang tĩnh mạch nhất là xoang dọc trên và xoang bên, một phần qua màng não thất, một phần qua thành mao mạch, một phần qua hệ thống bạch mạch cạnh các dây thần kinh não và tủy sống.



**Hình 7.279.** Sơ đồ lưu thông dịch não tủy.

1. Hình thành nước não tủy từ đám rối mạch mạc não thất bên. 2. Lỗ Monro;

3. Hình thành nước não tủy từ đám rối mạch mạc trong não thất 3;

4. Hình thành nước não tủy từ đám rối mạch mạc não thất 4; 5. Nước não tủy đi ra ngoài não thất qua các lỗ Magendie là Lushka; 6. Hấp thụ qua các hạt ở màng nhện vào xoang dọc trên; 7. Lưu thông nước não tủy trong khoang dưới nhện quanh tủy; 8. Một phần nước não tủy vào ống trung tâm tủy.

## TỰ LƯỢNG GIÁ

1. Mô tả giải phẫu điện quang thủy não, màng não và hệ thống não thất.

2. Mô tả giải phẫu điện quang hệ thống mạch máu não.

## CHẨN ĐOÁN HÌNH ẢNH CÁC BỆNH LÝ CỦA HỆ THẦN KINH

### MỤC TIÊU

1. Trình bày được các dấu hiệu hình ảnh của các bệnh lý chấn thương sọ não.
2. Trình bày được các dấu hiệu hình ảnh của các bệnh lý viêm nhiễm nội sọ hay gặp.
3. Trình bày được các dấu hiệu hình ảnh của các bệnh dị tật bẩm sinh não.
4. Trình bày được các dấu hiệu hình ảnh của một số u não hay gặp.
5. Trình bày được các dấu hiệu hình ảnh của một số bệnh lý thoái hoá não hay gặp.
6. Trình bày được các dấu hiệu hình ảnh của một số bệnh lý thoái cột sống hay gặp.

## 1. BỆNH LÝ MẠCH MÁU

### 1.1. Chảy máu trong não

Là một trong các chỉ định hay gặp nhất trong cấp cứu về điện quang thần kinh. Chụp cắt lớp vi tính và cộng hưởng từ có độ nhạy rất cao trong chẩn đoán, là khám xét đầu tay để chẩn đoán phân biệt với nhồi máu não và chấn thương sọ não.

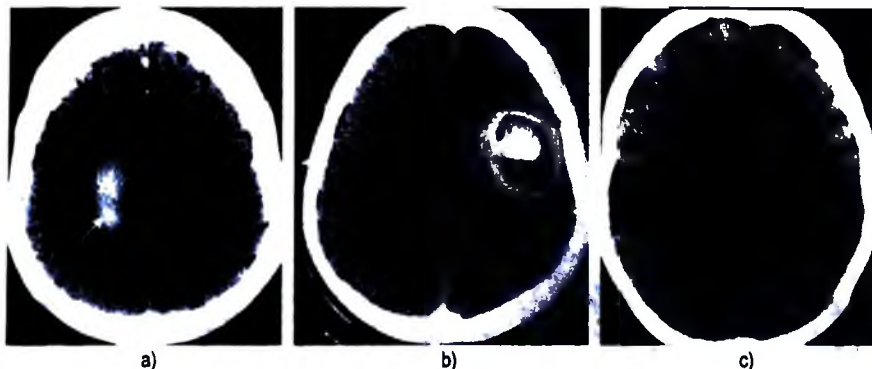
#### 1.1.1. Biểu hiện trên cắt lớp vi tính

– Giai đoạn cấp tính (<3 ngày): hình ảnh tăng tỷ trọng (80–100UH) so với não (40–50UH). Tăng tỷ trọng do protein và hemoglobin thoái hóa, không tăng tỷ trọng nếu hematocrit thấp (<8g/l). Kèm theo có hiệu ứng khối.

– Giai đoạn bán cấp (3–14 ngày): tăng, đồng hay giảm tỷ trọng so với nhu mô não do thoái hóa protein và hemoglobin từ ngoại vi vào trung tâm. Hiệu ứng khối giảm.

– Giai đoạn mạn tính (>2 tuần): giảm tỷ trọng.





**Hình 7.280.** Các giai đoạn của máu tụ trên cắt lớp vi tính.

- a. Chảy máu nhu mô não giai đoạn cấp: tăng tỷ trọng (mũi tên trắng).  
 b. Viền giảm tỷ trọng phù nề ngoại vi (mũi tên đen to), bên trong máu đang tiêu giảm dần tỷ trọng (1).  
 c. Máu tụ tiêu hoàn toàn: giảm tỷ trọng (2).

### 1.1.2. Biểu hiện trên cộng hưởng từ

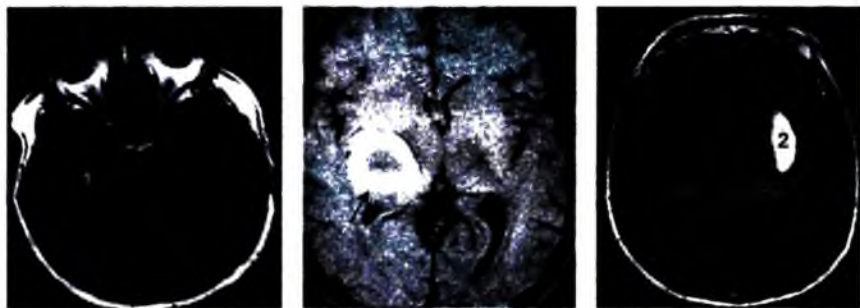
#### Dấu hiệu cộng hưởng từ của chảy máu trong não.

Giai đoạn	Thành phần hóa sinh	Sinh lý bệnh	Vị trí	Từ tính	Biểu hiện trên CHT		
					T1	T2	Gradient
Tối cấp (vài giờ)	oxy-Hb	Huyết thanh+HC	Trong tế bào	Nghịch từ	Đóng	Tăng	giảm
Cấp tính (1-2 ngày)	Deoxy-HB	Khử oxy	Trong tế bào	Thuận từ	Đóng	Giảm	Rất giảm

Giai đoạn	Thành phần hóa sinh	Sinh lý bệnh	Vị trí	Từ tính	Biểu hiện trên CHT		
					T1	T2	Gradient
Bán cấp sớm (3-7 ngày)	Met-Hb	Oxy hóa, làm biến chất	Trong tế bào	Thuận từ	Tăng	Giảm	Rất giảm
Bán cấp muộn (1-4 tuần)	Met-Hb	Tiêu hủy HC	Ngoài tế bào	Thuận từ	Tăng	Tăng	Giảm
Mạn tính	Hemosiderin Ferritin	Tích tụ sắt	Ngoài tế bào	Từ tính sắt	Giảm	Viền giảm	giảm

Các chất trong tổ chức não có chứa ion có các tính chất từ tính khác nhau (nghịch từ, thuận từ, rất thuận từ, sắt từ). Trong tuần hoàn thì hemoglobin với hai dạng là oxy- hemoglobin và deoxy- hemoglobin, sắt ở dạng  $Fe^{2+}$ . Khi Hb ra khỏi

hệ tuần hoàn thì chuyển hóa bình thường khử ion mất đi, Hb bị biến chất đi. Dấu hiệu máu trên cộng hưởng từ tùy thuộc vào thành phần từ tính của nó và khu trú của tổn thương.



**Hình 7.281.** Máu tụ nhu mô não qua các giai đoạn trên cộng hưởng từ.

*Rất cấp tính đồng tín hiệu T1 (1).*

*Bán cấp sớm viền tăng tín hiệu T1 (mũi tên đen).*

*Bán cấp muộn tăng tín hiệu đồng nhất trên T1 (2).*

### **1.1.3. Nguyên nhân của chảy máu trong não**

Nguyên nhân thường gặp nhất là tăng huyết áp, sau đó là các nguyên nhân khác: u, chấn thương, dị dạng thông động tĩnh mạch não, phình mạch não, bệnh lý đông máu, bệnh lý mạch máu dạng tinh bột (amyloid angiopathy), nhồi máu chảy máu, bệnh lý mạch máu khác.

### **1.2. Chảy máu màng não**

Máu xuất hiện trong khoang dưới nhện và đôi khi trong não thất.

Cơ thất mạch sau chảy máu là nguyên nhân chính gây tử vong sau chảy máu màng não.

#### **1.2.1. Nguyên nhân chảy máu màng não**

Thường gặp nhất là phình mạch não (90%), sau đó là chấn thương, dị dạng thông động tĩnh mạch não, rối loạn đông máu, lan ra ngoài của máu tụ trong nhu mô não (do u, cao huyết áp), mắc phải do thầy thuốc, dị dạng thông động tĩnh mạch tủy.



**Hình 7.282.** Chảy máu màng não và não thất (cắt lớp vi tính) do vỡ túi phình thông trước (mũi tên đen to) (DSA). Co thắt động mạch não trước do vỡ túi phình động mạch thông trước (1, 2) (DSA).

### 1.2.2. Biến chứng

- Chảy máu gây ứ nước não tủy do cục máu đông gây bít tắc các lỗ não thất hay viêm màng nhện.
- Co thắt vài ngày sau chảy máu có thể gây nhồi máu não thứ phát.
- Chứng nhiễm sắt ở màng não (màng não đen trên T2W): sắt lắng đọng ở màng não thứ phát sau chảy máu.

### 1.3. Dị dạng mạch não

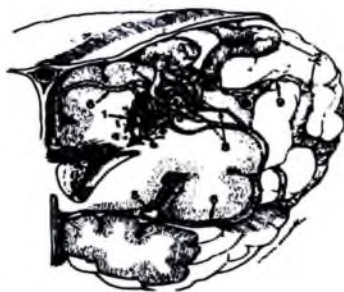
Có 4 loại dị dạng mạch não:

- Dị dạng thông động tĩnh mạch não: dị dạng trong nhu mô não, dị dạng thông động tĩnh mạch màng cứng và rò mạch (fistula), phối hợp giữa dị dạng mạch màng não và màng cứng.
- Giãn mao mạch (capillary telangiectasia).
- Dị dạng tĩnh mạch kiểu xoang (cavernous malformation).
- Dị dạng tĩnh mạch: tĩnh mạch bất thường, dị dạng tĩnh mạch Galien, búi giãn tĩnh mạch.

#### 1.3.1. Dị dạng thông động tĩnh mạch não

a) Dị dạng thông động tĩnh mạch trong não (AVMs)

**Định nghĩa:** dị dạng thông động tĩnh mạch là bất thường của động mạch và tĩnh mạch, không có giường mao mạch nối giữa động mạch và tĩnh mạch, tuổi thường gặp là 20–40.



**Hình 7.283.** Hình ảnh thông động tĩnh mạch não (AVMs).

1. Ổ dị dạng (nidus);
2. TM vỏ não giãn;
3. Ổ giãn tĩnh mạch;
4. Phình mạch trong não;
5. ĐM não giữa;
6. Giãn của nhánh mạch nuôi ổ;
7. Thông động và tĩnh mạch;
8. Hẹp cứng mạch nuôi.

### **Giải phẫu bệnh:**

– Tổn thương bẩm sinh có bốn thành phần: các động mạch nuôi giãn to, có các mạch bàng hệ, có ổ dị dạng (nidus), các tiểu động mạch có thành mỏng nối với nhau và nối với các tiểu tĩnh mạch mỏng. Không có giường mao mạch, không có tổ chức thần kinh đệm trong ổ. Ngoài ra có thể có các túi phình trong ổ dị dạng (60%).

– Tổ chức não lân cận: di tích của chảy máu, các vôi hóa loạn dưỡng, teo não, có thể có thiếu máu.

### **Phân loại:**

– Trong nhu mô não: chiếm 80%, từ cảnh trong, sống nền, bệnh bẩm sinh.

– Vùng màng cứng: chiếm 10%, từ động mạch cảnh ngoài cấp máu.

– Phối hợp cả hai (10%).

– Trong não: 80–85% ở bán cầu đại não; 15–20% ở hố sau.

**Tuổi xuất hiện bệnh:** nhiều ở tuổi 20–40, 25% có chảy máu ở tuổi 15, 80–90% xuất hiện triệu chứng ở tuổi 50.

### **Lâm sàng:**

– 50% biểu hiện bằng chảy máu não: chảy máu trong nhu mô, não thất, màng não hay phối hợp. Tỷ lệ tử vong từ 10–17%. Mắc bệnh với các biểu hiện thiếu hụt thần kinh trong 10%.

– Khoảng 25% biểu hiện bằng cơn động kinh.

– Khoảng 25% biểu hiện phối hợp, và các dấu hiệu khác.

**Nguy cơ chảy máu:** nguy cơ chảy máu hàng năm từ 3–4%, có tính tích lũy.

Chia mức độ tổn thương theo Spetzler–Martin, chia thành 5 độ từ 1–6, dựa vào các điểm đối với kích thước (1: dưới 3cm; 2: từ 3 đến 6cm; 3: trên 6cm); ảnh

hướng đến nhu mô não xung quanh (0: không ảnh hưởng; 1: có ảnh hưởng); tĩnh mạch dẫn lưu (0: chỉ dẫn lưu ra tĩnh mạch nông; 1: dẫn lưu vào tĩnh mạch sâu); vùng chức năng (1: nằm ở vùng nhiều chức năng; 0: vùng ít chức năng).

Bệnh nhân ở độ 1 là tốt nhất, độ 6 thường không còn chỉ định phẫu thuật.

Tăng nguy cơ chảy máu khi: tổn thương nằm trong não thất hay cạnh não thất, có phối hợp với phình mạch (cuống nuôi, trong ổ, đầu xa), có dẫn lưu vào tĩnh mạch trung tâm hay tĩnh mạch sâu, hẹp hay tắc tĩnh mạch dẫn lưu.

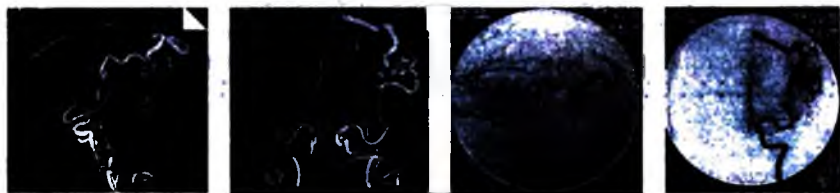
Giảm nguy cơ chảy máu khi: khối dị dạng có nhiều mạch nuôi lớn từ các nhánh vỏ não và nhiều mạch nối từ vỏ não hay màng não, có nhiều tĩnh mạch dẫn lưu phối hợp.

### ***Đặc điểm hình ảnh***

Cộng hưởng từ là tốt nhất để phát hiện tổn thương, chụp mạch được tiến hành bước tiếp theo để đánh giá tính chất tổn thương và có kế hoạch điều trị thích hợp. Tăng hay giảm tín hiệu trong lòng mạch nuôi hay tĩnh mạch dẫn lưu tùy thuộc vào lưu lượng dòng chảy, thấy rõ trên chụp mạch cộng hưởng từ.

Khối dị dạng chiếm chỗ nhưng không gây hiệu ứng khối trừ trường hợp có chảy máu và phù não. Phù não chỉ xuất hiện khi có chảy máu mới hay có tắc tĩnh mạch do nhồi máu.

Có kết hợp với phình mạch trong 10%. Nhu mô não bên cạnh thường có teo não do hiện tượng cướp máu và thiếu máu. Vôi hóa gặp trong 25%. Có thể có nhiều ảnh trên cộng hưởng từ đối với các chảy máu cũ.



**Hình 7.284.** Dị dạng động tĩnh mạch não trên cát lớp vi tính đa dây và chụp mạch số hóa xóa nền vùng đỉnh trái (2) có cuống nuôi từ động mạch não giữa (1), tĩnh mạch dẫn lưu giãn (3) đổ về xoang dọc trên.

**Biến chứng:** chảy máu, động kinh, nguy cơ chảy máu khoảng >3% /năm.

### ***b) Thông động tĩnh mạch màng cứng***

**Giải phẫu bệnh và nguyên nhân:** là bệnh dị dạng mạch máu phải. Các mạch nuôi từ màng cứng hay màng nhện chứ không phải màng mềm, hệ thống dẫn lưu vào các xoang màng cứng, tĩnh mạch vỏ não hay cả hai, hay phối hợp gây tắc, tái thông xoang tĩnh mạch.

**Vị trí:** hay ở vùng dưới lều (xoang ngang và xoang Sigma hay gặp nhất). Các vị trí khác: xoang hang, nền sọ, lều tiểu não.

**Tỷ lệ, tuổi giới:** chiếm khoảng 10–15% dị dạng mạch máu não, chiếm 6% dị dạng thông động tĩnh mạch trên lều và 35% dưới lều. Giới không phân biệt nam–nữ; biểu hiện lâm sàng tuổi 40–60.

**Lâm sàng:** thay đổi tùy thuộc vị trí tổn thương. Nghe có tiếng thổi, đau đầu không đặc hiệu (thông vùng xoang ngang, sigma). Lồi mắt, giảm thị lực (thông vùng xoang hang). Liệt các dây thần kinh. Tĩnh mạch dẫn lưu vào vỏ não hay tĩnh mạch sâu. Có thể gây chảy máu não, co giật, thiếu hụt thần kinh.

#### **Đặc điểm hình ảnh:**

– **Chụp mạch:** một hay nhiều động mạch màng cứng đổ trực tiếp vào xoang tĩnh mạch, các động mạch hay gặp: động mạch chẩm, động mạch màng não giữa, thân màng não tuyến yên. Có thể gặp hẹp hay tắc xoang tĩnh mạch.

Xếp loại dựa vào chụp mạch đối chiếu lâm sàng:

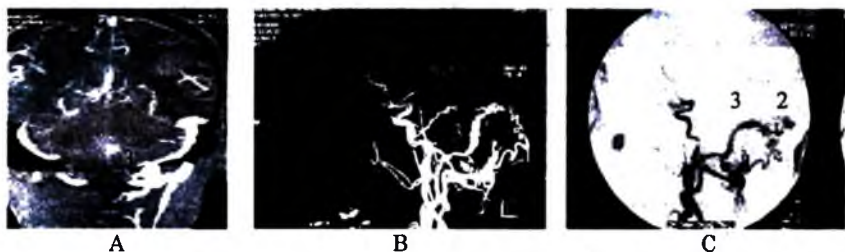
**Loại 1:** thông động tĩnh mạch màng cứng dẫn lưu vào xoang tĩnh mạch, có dòng chảy xuôi chiều (biểu hiện lâm sàng lành tính).

**Loại 2:** thông động tĩnh mạch màng cứng dẫn lưu vào xoang tĩnh mạch nhưng có các tĩnh mạch dẫn lưu ngược chiều, chảy vào tĩnh mạch vỏ não gây chảy máu não (10%), tăng áp lực nội sọ (20%).

**Loại 3:** thông động tĩnh mạch màng cứng có dẫn lưu trực tiếp vào tĩnh mạch vỏ não nhưng không giãn, chảy máu não gặp trong 40%.

**Loại 4:** thông động tĩnh mạch màng cứng có dẫn lưu trực tiếp vào tĩnh mạch vỏ não với giãn tĩnh mạch >5mm, chảy máu trong 65% các trường hợp.

**Loại 5:** thông động tĩnh mạch màng cứng với dẫn lưu vào tĩnh mạch quanh tủy, bệnh lý tùy gặp trong 50% các trường hợp.



**Hình 7.285.** Cắt lớp vi tính đa dãy dựng MIP (A) và 3 D (B) và chụp mạch số hóa xóa nền (C) có hình thông động tĩnh mạch màng cứng chẩm trái có cường nuôi từ động mạch chẩm. Hình cường mạch tới (1), ổ dị dạng (2) và xoang tĩnh mạch dẫn lưu (3).

- *Chụp cắt lớp vi tính*: thường bình thường, có thể thấy giãn xoang tĩnh mạch, tĩnh mạch (xoang hang, tĩnh mạch mắt).

- *Chụp cộng hưởng từ*: thường không thấy bất thường, có thể thấy giãn tĩnh mạch dẫn lưu. Cộng hưởng từ mạch máu không phát hiện được nhánh nuôi.

c) *Tổn thương phối hợp thông động tĩnh mạch màng cứng và màng nuôi*

**Giải phẫu bệnh**: tổn thương lớn trong nhu mô não có cả các mạch nuôi từ màng cứng, mạch nuôi từ cả màng cứng và màng nuôi gặp trong 10% các AVMs.

**Hình ảnh**: thấy mạch nuôi từ màng nuôi (động mạch vỏ não), mạch nuôi từ màng cứng (thường từ động mạch màng não).

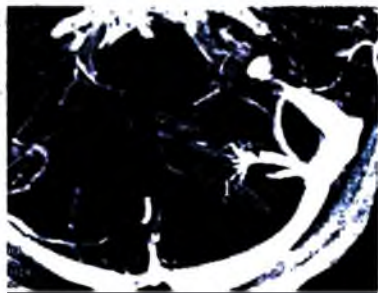
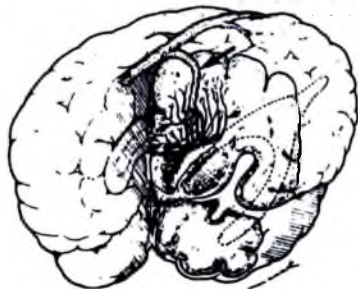


**Hình 7.286.** Thông động tĩnh mạch màng cứng.

1. Ổ dị dạng với các TM dẫn lưu vào xoang bên và xoang Sigma;
2. Xoang tĩnh mạch;
3. Các động mạch chằm và vành tai sau xuyên qua xương vào nuôi khối.

### 1.3.2. Dị dạng tĩnh mạch

*U máu tĩnh mạch (venous angioma)*



**Hình 7.287.** U máu tĩnh mạch.

Giãn các tĩnh mạch tuỷ trong chất trắng (mũi tên nhỏ) dẫn lưu về tĩnh mạch vỏ não (mũi tên to) đổ vào xoang dọc trên, tạo thành hình "Bạch tuộc".

Hình ảnh cộng hưởng từ mạch máu xung tĩnh mạch của dị dạng tĩnh mạch bán cầu tiểu não trái (1) và tĩnh mạch dẫn lưu (mũi tên).

**Giải phẫu bệnh:** giãn các tĩnh mạch trong não hay tùy sống như hình “đầu bạch tuộc”, giãn các tĩnh mạch dẫn lưu máu ở vỏ não, nhu mô não nằm giữa các tĩnh mạch giãn bình thường.

**Nguyên nhân:** do sai sót trong phát triển phôi gây tắc hay không phát triển tĩnh mạch dẫn lưu. Thường là biểu hiện của các biến thể bình thường, ít khi có dị dạng thực sự. Hay kèm với bất thường của hệ thần kinh.

**Tuổi giới, tỷ lệ:** gặp trong khoảng 3% mổ xác ở các nước phát triển, thường đơn độc không biểu hiện lâm sàng, ở bất kỳ tuổi nào, nam nhiều hơn nữ. Gặp vùng trên lều 65% hay gần sừng trán, vùng dưới lều 35%.

**Biểu hiện lâm sàng:** không triệu chứng 60%, có triệu chứng (40%): trong đó đau đầu (15–30%), co giật (50%), chảy máu (5–15%).

**Đặc điểm hình ảnh:**

– **Chụp mạch:** thì động mạch bình thường; thì tĩnh mạch thấy giãn tĩnh mạch vỏ não hay tùy hình đầu bạch tuộc (tĩnh mạch nông 70%, giãn tĩnh mạch sâu 30%), có thể có hẹp của tĩnh mạch dẫn lưu và đây là nguyên nhân gây chảy máu.

– **Chụp cắt lớp vi tính:** tiêm thuốc cản quang có thể phát hiện giãn tĩnh mạch.

– **Chụp cộng hưởng từ:** T1 và T2W có thể thấy các đường dòng chảy cao, sau tiêm thuốc có thể phát hiện tĩnh mạch giãn, có thể thấy hình chảy máu.

**1.3.3. Dị dạng mao mạch (capillary malformation)**

**a) Giãn mao mạch (capillary telangiectasia)**



**Hình 7.288.** Giãn mao mạch vùng cầu não (mũi tên).

– **Bệnh học:** tập hợp của ổ hay chùm các mao mạch giãn có thành bất thường (thiếu các cơ trơn và sợi chun), nhu mô não bình thường. Có thể có các chất của máu thoái hóa của các lần chảy máu trước.



**Vị trí:** có thể bất kỳ nơi nào trong não và tủy, hay gặp hơn ở cầu não và tủy.

\* **Dịch tế:** hay gặp vào hàng thứ hai trong các dị dạng mạch não khi mổ xác (dị dạng tĩnh mạch hay gặp nhất). Thường hay gặp có nhiều tổn thương.

\* **Lâm sàng:** thường im lặng trên lâm sàng, có thể chảy máu nhất là khi phổi hợp với u máu thể hang.

**Hình ảnh:**

– **Chụp mạch:** thường không phát hiện tổn thương, có thể thấy đám mao mạch giãn.

– **Chụp cắt lớp vi tính:** không tiêm thuốc, thường bình thường, có tiêm thuốc có thể thấy vùng tăng tỷ trọng nhẹ không rõ.

– **Chụp cộng hưởng từ:** thấy nhiều vùng giảm tín hiệu trên T2W và gradient, có thể thấy đám các vạch tăng tín hiệu sau khi tiêm thuốc.

#### **b) Giãn mao mạch chảy máu di truyền (Bệnh Rendu Osler Weber)**

Là bệnh di truyền nhiễm sắc thể thường, chủ yếu là hội chứng thần kinh da, có tổn thương mạch máu là giãn mao mạch ở da, niêm mạc và dị dạng mạch máu trong não (phát hiện 23% số bệnh nhân). Trong đó khoảng 4% có dị dạng thông động tĩnh mạch, 6% dị dạng tĩnh mạch, 12,5% biểu hiện u máu thể hang hay dị dạng thông động tĩnh mạch siêu nhỏ.

Dị dạng thông động tĩnh mạch nhiều nơi có thể phát hiện trên chụp mạch số hóa xóa nền, gồm dị dạng mạch trong tạng, rò mạch, dị dạng động tĩnh mạch (AVM) trong gan khoảng 30%, động mạch phổi 15–20%.

Biểu hiện lâm sàng: chảy máu mũi trong 85%, biến chứng thần kinh có 50% do dị dạng động mạch phổi (nhồi máu phổi). Biểu hiện khác do dị dạng mạch ở não, gan, ruột...

#### **1.3.4. Dị dạng u máu thể hang (Cavernous angioma)**

**U máu thể hang trong não**

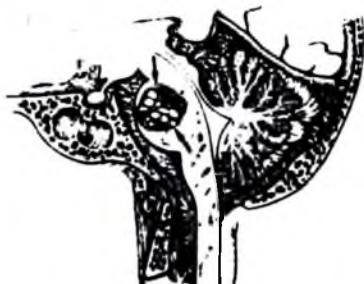**Bệnh học:**

Đại thể: tổn thương đỏ tím nhiều thùy có ranh giới rõ với xung quanh.

Mô bệnh học: hình tổ ong gồm nhiều hốc có lót lớp nội mô không có sợi chun, có các vách xơ phân chia các hốc mạch, có dòng chảy bên trong rất chậm, có huyết khối bên trong... Không có nhu mô não lành bên trong tổn thương. Tổ chức não xung quanh thường lắng đọng hemosiderin.

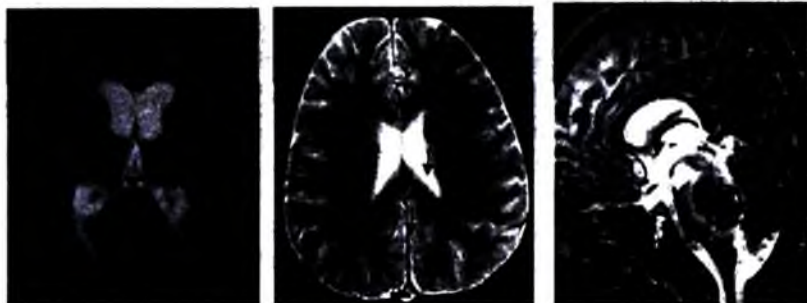Di truyền: thể đơn lẻ chủ yếu tổn thương đơn độc, chỉ 10–15% đa tổn thương.

**Thể gia đình:** di truyền nhiễm sắc thể thường, có nhiều tổn thương trong 75% các trường hợp, tổn thương biến đổi theo thời gian: trên cộng hưởng từ thấy thay đổi kích thước, số lượng, tính chất tổn thương.



**Hình 7.289.** U máu thể hang ở cầu não.

*Nhiều hốc chứa máu thoái hoá ở các giai đoạn khác nhau; có viên hemosiderin và ferritin.*



a)

b)

c)

**Hình 7.290.** Hình cộng hưởng từ u mạch hang trên T2\*: Thể đơn lẻ (a) và thể gia đình (b). Nhiều ổ cavernome nhu mô não; c. Cavernoma thân não chảy máu nhiều đợt (hình bóng ngó).

**Dịch tế:** chiếm khoảng 15% dị dạng mạch não khi mổ xác, chiếm khoảng 0,5–0,7% dân số Mỹ.

**Vị trí:** 80% trên lều, khoảng 1/3 các trường hợp có nhiều thương tổn, đôi khi ở màng cứng, xoang tĩnh mạch.

**Tuổi giới:** thường biểu hiện tuổi 20–40, không ưu tiên giới.

**Lâm sàng:** thường không có dấu hiệu lâm sàng, có thể chảy máu (hay ở người trẻ < 40), có dấu hiệu thiếu hụt thần kinh.

### Hình ảnh

– **Chụp mạch:** thường bình thường do lưu lượng dòng chảy quá thấp, đôi khi có thể thấy đám ngấm thuốc thì mao mạch muộn hay tĩnh mạch sớm.

– **Cắt lớp vi tính:** đồng hay hơi tăng tỷ trọng khi không tiêm thuốc, thường có vôi hóa, ngấm thuốc mức độ khác nhau.

– **Cộng hưởng từ:** hình mắt lưới như “bông ngò” với các tín hiệu hỗn hợp, viền giảm tín hiệu xung quanh. Gradient có thể thấy nhiều tổn thương khác nhau bên trong. Hình thái hemoglobin ở các thời kỳ khác nhau do chảy máu.

**Tổn thương phối hợp:** hay phối hợp nhất với các tổn thương khác như dị dạng tĩnh mạch, AVM, dị dạng giãn mao mạch. Một số trường hợp phối hợp với u máu ngoài da và nang đám rối mạch mạc.

## 1.4. Đột quỵ (stroke)

### 1.4.1. Đại cương

**Định nghĩa:** bao gồm nhóm các rối loạn về mạch máu não gây nên các thiếu hụt thần kinh cấp tính.

Bốn thể chính của đột quỵ: nhồi máu não (chiếm 80%), chảy máu trong não (15%), chảy máu khoang dưới nhện, rối loạn do tắc tĩnh mạch.

Cửa sổ điều trị trong thiếu máu não cấp tính: thời gian ngắn (thường <6 giờ) mà nhu mô não có thể được hồi phục sau điều trị thích hợp. Chẩn đoán hình ảnh đóng vai trò rất quan trọng trong chẩn đoán, đánh giá tiến triển và theo dõi điều trị thiếu máu não.

Các nguyên nhân chính của đột quỵ:

Người già	Người trẻ	Trẻ em
Cao huyết áp Xơ vữa động mạch Nhồi máu do tim	Nhồi máu do tim Bóc tách động mạch Bệnh mạch máu Tiêm chích	Nhồi máu do bệnh tim bẩm sinh Huyết khối tĩnh mạch Bệnh máu (hồng cầu liềm..)

Dịch tễ học: có khoảng 3 triệu người bị đột quỵ ở Mỹ, hằng năm có 400.000 – 500.000 người mới. Đứng hàng thứ ba gây tử vong ở người lớn sau bệnh mạch máu và ung thư. Là bệnh có thể ngăn ngừa được tới 80%.

### 1.4.2. Thiếu máu và nhồi máu não cấp

#### a) Tóm tắt sinh lý bệnh

**Giảm lưu lượng máu lên não:** giảm toàn thể, từng vùng hay từng điểm. Thiếu máu gây mất cân bằng ion, trào ngược các ion  $\text{Na}^+$ ,  $\text{Cl}^-$ ,  $\text{Ca}^{++}$  và nước vào trong tế bào, nhiễm toan chuyển hoá, lắng đọng ngoài tế bào muối glutamat.

**Thiếu máu đột ngột dữ dội:** màng bảo vệ tế bào mất, tế bào chết, phù nề, hiệu ứng khối.

**Các vùng nhạy cảm:** các neuron nhạy cảm nhất có ở vùng hồi hải mã, vỏ não và hạch nền. Các tế bào ít nhạy cảm hơn là tế bào thần kinh đệm hình sao (astrocyte), tế bào thần kinh đệm ít nhánh (oligodendrocyte), tế bào nội mạc mạch máu.

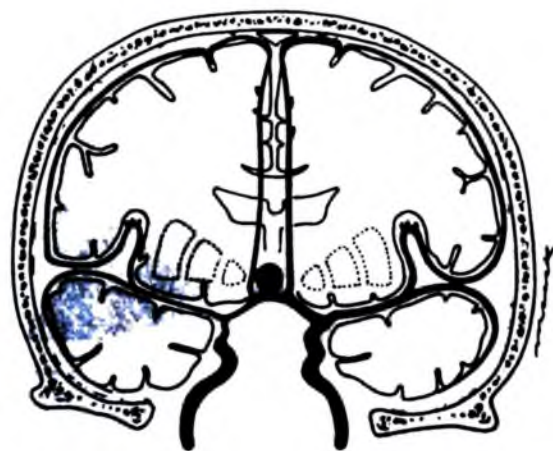**Biến đổi của vùng thiếu máu:** trung tâm ổ thiếu máu có tổn thương các tế bào không được hồi phục, tất cả các loại tế bào đều bị tổn thương, tiến triển điển hình thành ổ nhồi máu. Vùng ngoại vi ổ thiếu máu thì các tế bào có thể sống lại được sau vài giờ thiếu máu, can thiệp điều trị nhằm cứu sống vùng có nguy cơ này.

#### b) Nguyên nhân

- Do tắc các mạch lớn (50%).
- Tắc mạch nhỏ gây các hình nhồi máu ổ khuyết (20%).
- Cục tắc mạch do: bệnh tim (loạn nhịp tim, huyết khối trong nhĩ, viêm nội tâm mạc, u nhầy nhĩ trái), không phải bệnh tim (viêm tắc động mạch, tắc do mỡ, khối).
- Viêm mạch: bệnh xơ hoá màng, viêm mạch rải rác.
- Các bệnh khác: giảm tưới máu não, co thắt mạch (sau vỡ dị dạng mạch não, chảy máu dưới nhện), bất thường đông máu (máu tăng đông, bất thường hồng cầu như hồng cầu hình liềm), viêm tắc tĩnh mạch, bệnh Moyamoya (tắc DM cảnh từ phình cảnh lên không rõ nguyên nhân).

#### c) Hình ảnh

**Chụp mạch:** ít chỉ định trong giai đoạn cấp, chỉ tiến hành khi có chỉ định gây tiêu sợi huyết. Có hình mạch máu tắc (40–50% các trường hợp), dòng chảy tới não chậm, kéo dài thời gian rửa thuốc động mạch (15%), thấy mạch bàng hệ (20%), vùng không có mạch nuôi (5%), vùng tăng tưới máu (20%), thông động tĩnh mạch (10%), hiệu ứng khối (40%).



**Hình 7.291.** Nhồi máu động mạch não giữa do co thắt với giảm tỷ trọng của vùng tưới máu động mạch não giữa.

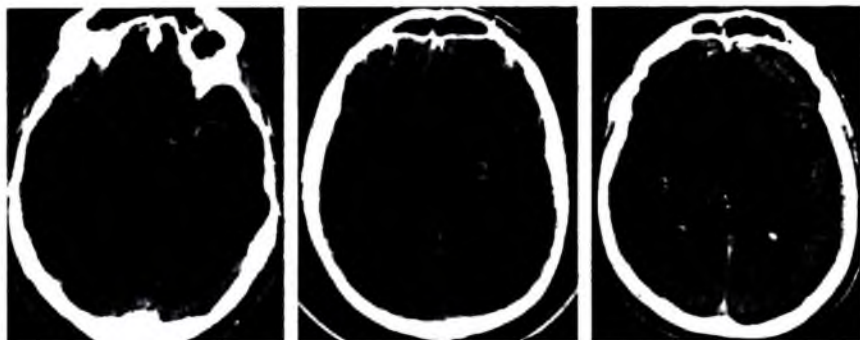
**Siêu âm xuyên sọ:** nhằm phát hiện các tắc mạch lớn và tái thông sau tắc. Thấy các dấu hiệu: tắc đoạn gần động mạch não giữa (không tín hiệu dòng chảy), tắc đầu xa động mạch não giữa (phổ Doppler hai bên không giống nhau, có tăng sức cản), tắc nhánh tận (chỉ phát hiện được ở từng vùng).

**Chụp cắt lớp vi tinh:** là thăm khám hàng đầu vì được tiến hành nhanh, có tác dụng chẩn đoán xác định và chẩn đoán phân biệt chảy máu, u não, nhồi máu chảy máu. Các dấu hiệu:

– Rất cấp tính (<6 giờ): có thể bình thường (25–50%) hoặc hơi bất thường nhẹ, tăng tỷ trọng của mạch máu (huyết khối mới) 25–50%, giảm nhẹ tỷ trọng của nhu mô biểu hiện giảm nhẹ đậm độ chất xám dưới vỏ (làm mờ các nhân xám trung tâm).

– Cấp tính (12–24 giờ): giảm tỷ trọng của hạch nền, mờ ranh giới chất trắng và chất xám, xoá các rãnh cuộn não (hiệu ứng khối sớm).

– Cấp tính muộn (1–3 ngày): vùng giảm tỷ trọng hình nêm, nằm ở cả chất xám và chất trắng, hiệu ứng khối tăng, có thể xuất hiện chảy máu (trong hạch nền, vỏ não).



*Hình 7.292. Dấu hiệu nhồi máu sớm trên cắt lớp vi tính.*

*Tăng tỷ trọng tự nhiên động mạch não giữa trái (huyết khối -1).*

*Giảm tỷ trọng nhân xám trung ương (nhân bèo trái -2).*

*Xóa các rãnh cuộn não bán cầu phải (3).*

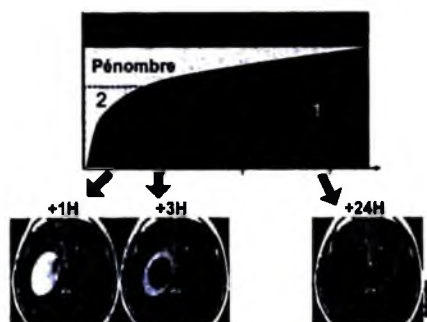
**Chụp cộng hưởng từ:** cộng hưởng từ có độ nhạy cao hơn so với chụp cắt lớp vi tính.

- Các dấu hiệu tức thì: mất dấu hiệu lòng mạch không có tín hiệu do dòng chảy ở mạch tổn thương, trên T1W có tăng tín hiệu trong lòng mạch (dòng chảy chậm) 75%, chụp mạch cộng hưởng từ có hình mạch tắc trong 80%. Cộng hưởng từ khuếch tán (diffusion MRI) có tăng tín hiệu, giảm hệ số khuếch tán của nước.

- Rất cấp tính (từ 1-6 giờ): trên T1W có xoá các rãnh cuộn não, phù nề các cuộn não, mất ranh giới chất xám và chất trắng. Trên T2W có thể bình thường.

- Cấp tính (6-24 giờ): trên T1W thấy hiệu ứng khối tăng, màng não găn vùng tổn thương có thể tăng tín hiệu. Trên T2W có tăng tín hiệu vùng tổn thương. Phổ cộng hưởng từ tăng cao đỉnh lactat, phù hợp với mức độ nặng của nhồi máu cấp và lâm sàng.

- Cấp tính muộn (1-3 ngày): trên T1W có hiệu ứng khối tăng, tăng tín hiệu của màng não và mạch máu giảm đi do tăng tín hiệu của nhu mô não rõ hơn. Trên T2W có tăng tín hiệu, chuyển sang chảy máu có thể giảm tín hiệu.



**Hình 7.293.** Các vùng nhồi máu não.

1. Vùng nhồi máu không hồi phục.
2. Vùng tranh tối tranh sáng có hồi phục.
3. Vùng thiếu máu nhẹ sẽ hồi phục.



*Xung Diffusion phát hiện sớm thiếu máu não*

#### **1.4.3. Nhồi máu và thiếu máu não bán cấp**

Sinh lý bệnh học: là tiến triển của nhồi máu cấp. Trên chẩn đoán hình ảnh:

**Chụp cắt lớp vi tính:** cần thiết để phát hiện chảy máu trong nhồi máu. Các dấu hiệu:

- Bán cấp sớm (4–7 ngày): còn dấu hiệu phù não và hiệu ứng khối, chảy máu trong nhồi máu có thể xuất hiện, có thể thấy ngấm thuốc cản quang các cuộn não.
- Bán cấp muộn (1–8 tuần): mất hiệu ứng khối, có thể có vôi hoá ở trẻ em, còn ngấm thuốc của các cuộn não.
- Muộn (nhiều tháng–nhiều năm): teo não, nhuyễn não, giãn các não thất và rãnh cuộn não, vôi hoá hiếm gặp, không ngấm thuốc cản quang sau tiêm, ổ rỗng não.

**Chụp cộng hưởng từ:** cộng hưởng từ cần thiết để phát hiện các chảy máu. Các dấu hiệu:

- Bán cấp sớm (4–7 ngày): T1W nhu mô ngấm thuốc ái từ, T2W có chảy máu trong 25%, tăng tín hiệu dưới vỏ trong 15%, có thể có phù nề của chất trắng.
- Bán cấp muộn (1–8 tuần): T1W vẫn ngấm thuốc cản quang trong nhu mô, hiệu ứng khối mất, các điểm chảy máu có thể thấy dạng lốm đốm (>40%). T2W giảm tín hiệu bất thường do hiệu ứng sừng mù.
- Mạn tính (nhiều tháng–nhiều năm): T1 có teo não, khuyết não, teo cùng bên của cống não, cầu não. T2W có ít tín hiệu của nhuyễn não (encephalomalacia), di tích chảy máu.

#### 1.4.4. Nhồi máu theo các vị trí cấp máu

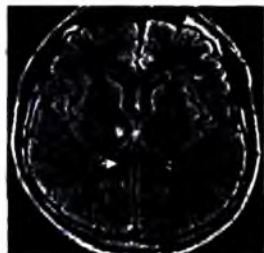
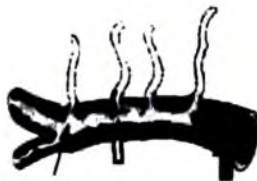##### a) Nhồi máu ổ khuyết

Nhồi máu ổ khuyết chiếm khoảng 20% đột quỵ, thường do tắc các mạch xiên của não, do cao huyết áp, tăng mỡ máu...

Các vùng tổn thương: mạch xiên thalamus (vùng đồi thị), vùng nhân bèo, bao trong, bao ngoài, cầu não.

Nhồi máu ổ khuyết thường có các biểu hiện lâm sàng khá đặc trưng như liệt nhẹ hoàn toàn nửa người, thiếu hụt cảm giác nửa người, rối loạn điều hoà nửa người...

Hình ảnh: cộng hưởng từ là phương pháp thăm khám tốt nhất, tổn thương tròn <10mm, tăng tín hiệu T2W. Vị trí tổn thương rất quan trọng để chẩn đoán phân biệt.



**Hình 7.294.** Cơ chế tổn thương mạch xiên nhỏ (lipohyalinose). Mũi tên nhỏ và mũi tên rộng: xơ vữa mạch máu. Mũi tên to: huyết khối.

Nhồi máu nhỏ đồi thị phải (tăng tín hiệu xung Flair –mũi tên trắng).

##### b) Nhồi máu vùng trên lều

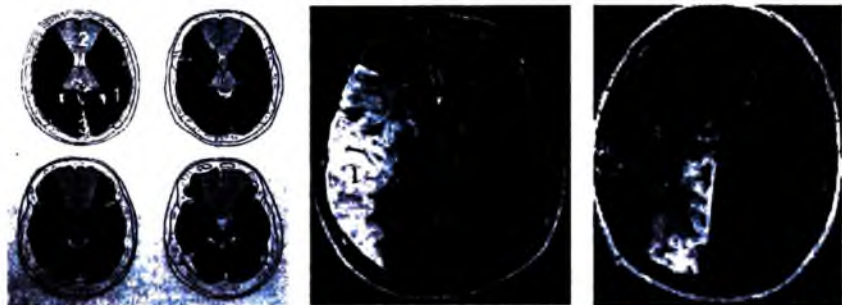
**Nhồi máu động mạch não giữa:** chiếm 75–80% các nhồi máu. Tắc hoàn toàn động mạch não giữa: vùng hình chêm lan rộng từ não thất bên ra vỏ não, cả chất trắng và chất xám, cả các hạch nền. Tắc động mạch não ở giữa các nhánh sau và các nhánh bèo vân: tổn thương từ não thất bên ra ngoài, các hạch nền không tổn thương. Tắc các nhánh nhỏ của động mạch não giữa: vùng tổn thương hình chêm nhỏ ở vỏ não.

**Nhồi máu động mạch não sau:** đứng hàng thứ hai.

**Nhồi máu động mạch não trước.**

**Nhồi máu hỗn hợp:** các nhánh bèo vân, động mạch mạc mạc trước, các mạch xiên đồi thị...





Hình 7.295. Sơ đồ các vùng tưới máu động mạch não.

1. Động mạch não giữa.
2. Động mạch não trước.
3. Động mạch não sau.

Nhồi máu động mạch não giữa  
phải (1) trên xung Flair.

Nhồi máu động mạch não sau  
phải (2) trên xung Flair.

### c) Nhồi máu vùng dưới lều

**Động mạch thân nền:** vùng cao của thân nền có nhồi máu phần sau hai đồi thị, cuống não, vùng chẩm, thủy thái dương (do thông sau cung cấp), các nhánh xiên của cầu não: tổn thương lõm đốm cầu não.

**Động mạch tiểu não trên:** chỉ có từ 2–3% nhồi máu cấp ở vùng tiểu não, 50% nằm trong vùng ĐM tiểu não trên, tắc các nhánh thủy giun, tắc các nhánh bán cầu tiểu não.

**Động mạch tiểu não sau dưới:** tổn thương sau bên tủy, sau dưới tiểu não, amidan, vùng nhộng dưới.

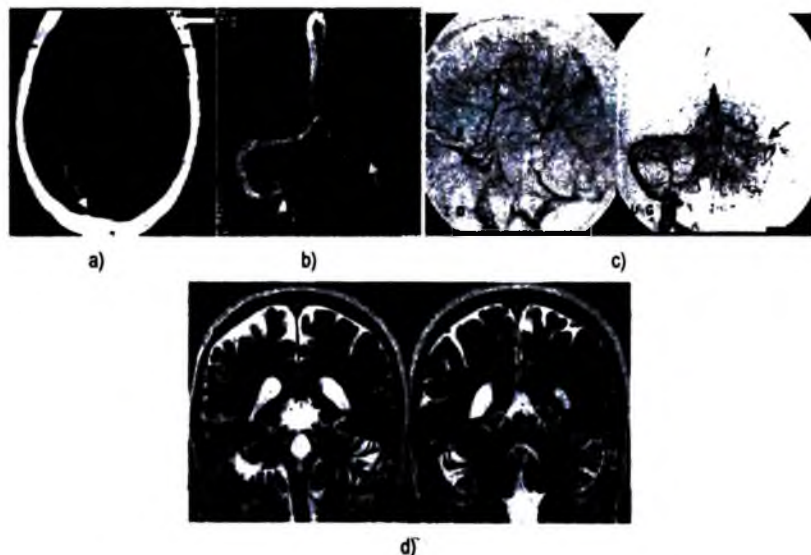
**Động mạch tiểu não trước dưới:** rất hiếm gặp, tổn thương vùng trước bên của bán cầu tiểu não.

## 1.5. Tắc xoang tĩnh mạch

Không có dấu hiệu lâm sàng đặc hiệu, tỷ lệ tử vong cao do nhồi máu–chảy máu thứ phát. Nguyên nhân có thể gặp: mang thai/sau đẻ, mất nước (nhất là trẻ em), nhiễm trùng (viêm tai xương chũm, viêm tai giữa, viêm màng não), các u thâm nhiễm màng cứng, tăng đông máu, chấn thương, uống thuốc tránh thai, rối loạn máu–đông máu.

Hình ảnh: dấu hiệu chung trên cộng hưởng từ và cắt lớp vi tính thấy hình tắc tĩnh mạch. Vị trí: xoang dọc trên, xoang ngang, xoang Sigma, xoang hang. Dấu hiệu sớm: có hình huyết khối tăng tỷ trọng trên cắt lớp vi tính trước tiêm cản quang, giảm tỷ trọng trên cắt lớp vi tính có tiêm thuốc cản quang, trên cộng hưởng

từ có tăng tín hiệu xoang tĩnh mạch trên T1–T2 (tùy giai đoạn), không có dòng chảy trong xoang tĩnh mạch. Muốn có hậu quả của nhồi máu tĩnh mạch như nhồi máu vùng dưới vỏ, chảy máu ranh giới tủy –vỏ thường gặp.



**Hình 7.296.** Tác xoang tĩnh mạch.

- a. Dấu hiệu Delta rộng (1).*
- b. TOF 2D không thấy hiện xoang bên bên trái (mũi tên).*
- c. Chụp mạch số hóa xóa nền không thấy hiện hình xoang tĩnh mạch dọc trên (mũi tên trắng) và xoang bên bên trái (mũi tên đen).*
- d. Tăng tín hiệu xoang dọc trên (mũi tên) (T2).*

## 2. CHẤN THƯƠNG SỌ NÃO

### 2.1. Đại cương

Xếp loại chấn thương sọ não:

– Các tổn thương đầu tiên: chảy máu ngoài trực (chảy máu khoang dưới nhện, tụ máu dưới màng cứng, tụ máu ngoài màng cứng), các tổn thương trong trực (thương tổn sợi trục lan toả, đưng dập nhu mô, tổn thương chất xám trong sâu, tổn thương thân não, chảy máu trong não thất), vỡ xương.

– Các thương tổn thứ phát: thoát vị não, thiếu máu do chấn thương, phù não lan toả, thiếu oxy não.

## 2.2. Các tổn thương

### 2.2.1. Tụ máu ngoài màng cứng

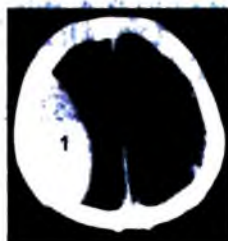
Các thể: tụ máu ngoài màng cứng do động mạch 90% (ĐM màng não giữa). Tụ máu ngoài màng cứng tĩnh mạch 10% (rách các xoang, TM mạch màng não, trong đó ở hố sau có rách xoang bên, xoang Sigma (thường gặp), ở cạnh giữa có rách xoang dọc giữa.

Tụ máu ngoài màng cứng lớn là cấp cứu ngoại thần kinh. Tụ máu nhỏ (dày <5mm) ngay vùng vỡ xương thường gặp và không biểu hiện dấu hiệu lâm sàng cấp. 95% các máu tụ ngoài màng cứng có phối hợp với vỡ xương.

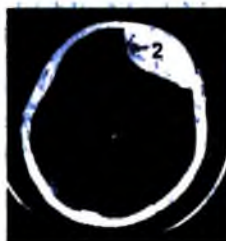


Hình 7.297. Tụ máu ngoài màng cứng.

Tổn thương vỡ xương sọ (đầu mũi tên) gây tụ máu ngoài màng cứng với màng cứng bị đẩy vào trong (mũi tên nhỏ).



a)



b)

Tụ máu ngoài màng cứng thái dương đỉnh phải (1-a) và tụ máu ngoài màng cứng trán trái (2-b).

Dấu hiệu hình ảnh:

- Tụ máu ngoài màng cứng động mạch: 95% ở một bên, vùng thái dương đỉnh. Hình thấu kính lồi hai mặt, không qua đường khớp, có thể vượt qua các nếp gấp màng cứng (liềm tiểu não, ngược với tụ máu dưới màng cứng), thường phối hợp vỡ xương.

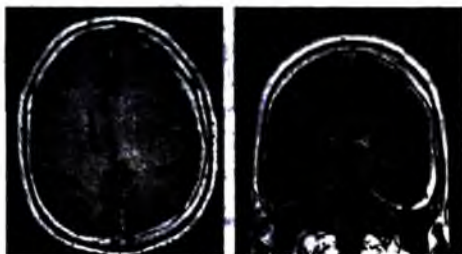
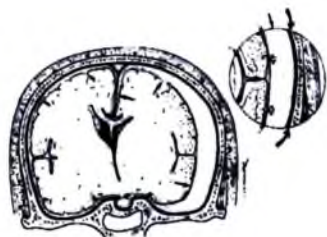
– Tụ máu tĩnh mạch màng cứng: hình dạng thay đổi hơn (áp lực thấp của tĩnh mạch), hình ảnh thường xuất hiện muộn sau chấn thương do xuất hiện chảy máu muộn sau chấn thương.

### 2.2.2. Tụ máu dưới màng cứng

Nguyên nhân do vỡ tĩnh mạch màng não, rất hiếm do động mạch. Khác với chảy máu ngoài màng cứng, chảy máu dưới màng cứng không kèm theo vỡ xương. Thường gặp ở trẻ em (bị ngược đãi, 80% hai bên hay liên bán cầu) và ở người có tuổi (20% hai bên).

Hình thái khối máu tụ: 95% trên lều, hình trăng lưỡi liềm dọc theo bề mặt não, vượt qua các đường khớp, không vượt qua các nếp màng não (liềm não, lều não).

Chẩn đoán trên cộng hưởng từ có giá trị hơn chụp cắt lớp vi tính, nhất là đối với các trường hợp tụ máu hai bên, tụ máu dọc lều não, tụ máu giữa hai bán cầu, tụ máu dưới màng cứng mạn tính.



**Hình 7.298.** Tụ máu dưới màng cứng cấp tính.

Hình lưỡi liềm sát bản trong xương sọ (các đầu mũi tên đen) lan vào khe liên bán cầu. Tổn thương đưng dập (đầu mũi tên đỏ) phối hợp.

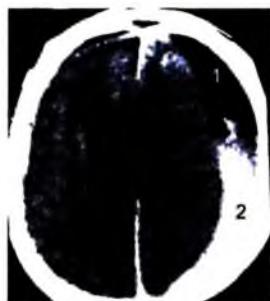
Tụ máu dưới màng cứng bán cầu trái trên xung T1 cộng hưởng từ (mũi tên). Não thất bên bên trái bị chèn ép, thoát vị nhẹ dưới liềm đại não sang phải.

Các hình ảnh khác: hình mức ngang của hematocrit của tụ máu bán cấp và mạn sớm, hiệu ứng khối rộng trong tụ máu dưới màng cứng.

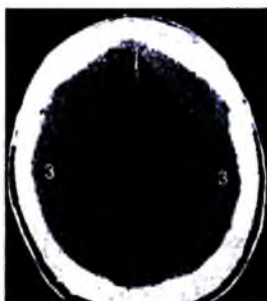
Tụ máu dưới màng cứng cấp: tăng tỷ trọng hay tỷ trọng hỗn hợp.

Tụ máu dưới màng cứng bán cấp (sau 1 tuần): có thể đồng tỷ trọng nên khó phát hiện trên cắt lớp vi tính, ngấm thuốc của màng não và đè đẩy các mạch máu vỏ não sau tiêm thuốc cản quang.

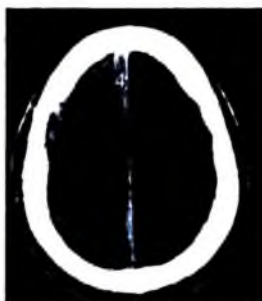Tụ máu dưới màng cứng mạn tính (sau vài tuần): giảm tỷ trọng, tỷ trọng hỗn hợp khi có chảy máu lại, vôi hoá 1%.



**Hình 7.299.** Tụ máu dưới màng cứng bán cầu trái tạo mức dịch (1) – máu (2) (chảy máu nhiều đợt). Kèm theo có thoát vị dưới liềm đại não sang phải (mũi tên đen).



Tụ máu dưới màng cứng 2 bên (3).



Tụ máu dưới màng cứng dọc theo liềm đại não (4).

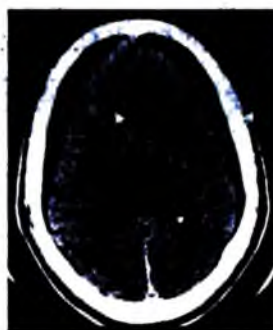
**Bảng so sánh chảy máu dưới và ngoài màng cứng**

	<b>Chảy máu ngoài màng cứng</b>	<b>Chảy máu dưới màng cứng</b>
Tỷ lệ	<5% của chấn thương sọ não	10–20%
Nguyên nhân	Vỡ xương	Rách tĩnh mạch vỏ não
Vị trí	Giữa xương và màng cứng	Giữa màng cứng và màng nhện
Hình	Lưỡi hai mặt	Lỗm hình mặt trăng lưỡi liềm
Cấu trúc vi tính	70% tăng tỷ trọng, 30% đồng tỷ trọng	Thay đổi tùy thời điểm khám
Cộng hưởng từ	Đồng tín hiệu	Thay đổi tùy thời gian

### 2.2.3. Tụ dịch dưới màng cứng

Tụ dịch dưới màng cứng sau chấn thương do rách màng nhện.

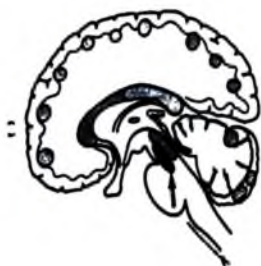Dấu hiệu hình ảnh: tỷ trọng dịch não tủy, không lan vào các rãnh cuộn não, các mạch máu đi qua vùng tổn thương, chẩn đoán phân biệt với tụ máu mạn tính dưới màng cứng và teo não khu trú với giãn rộng khoang dưới nhện.



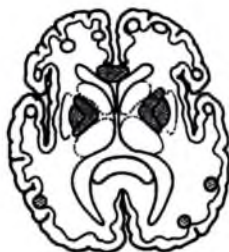**Hình 7.300.** Tụ dịch dưới màng cứng hai bên bán cầu vùng trán đỉnh do rách màng nhện (mũi tên). Không có giãn rộng khoang dưới nhện và não thất (phân biệt với teo thùy trán hai bên).

#### 2.2.4. Tổn thương sợi trục lan toả

Tổn thương sợi trục lan toả là hiện tượng đứt các sợi trục do gia tốc đột ngột hay giảm tốc đột ngột. Tổn thương thường gặp trong chấn thương sọ não nặng. Lâm sàng có hôn mê sâu ngay sau chấn thương.



a)



b)

**Hình 7.301.** Hình tổn thương sợi trục lan toả trên hình a và b (Vùng shaded màu) và chảy máu thứ phát thân não (mũi tên).

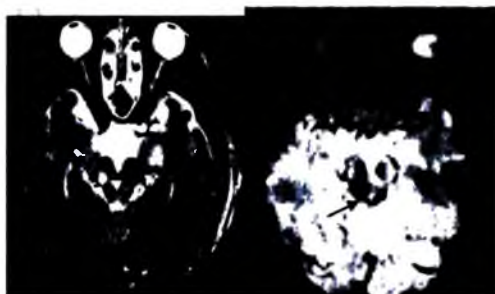
Dấu hiệu hình ảnh: vị trí đặc trưng của tổn thương là vùng ranh giới giữa chất xám và chất trắng, thể trai, lưng bên của thân não. Cát lớp vi tính lúc đầu thường bình thường sau đó xuất hiện các đốm chảy máu. Trên cộng hưởng từ có nhiều các đốm tổn thương tăng tín hiệu trên T2, cộng hưởng từ xung gradient echo nhạy nhất trong phát hiện chảy máu chấn thương, đánh giá lan toả của tổn thương.

#### 2.2.5. Đụng dập nhu mô não

Các tổn thương điểm chảy máu và phù nề não do chấn thương sọ não, do va đập mạnh hay do gia tốc.



**Hình 7.302.** Đụng dập chảy máu nhu mô thân não (1).

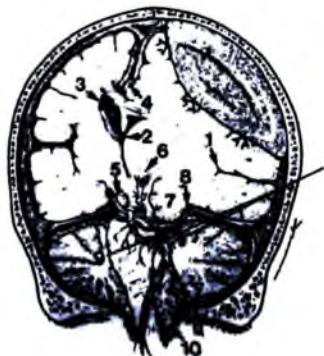

Xung T2 và T2\* cho thấy chảy máu thân não (mũi tên).

Dấu hiệu hình ảnh: vị trí đặc trưng của tổn thương là vùng thái dương trước 50%, thùy trán dưới 30%, bán cầu não cạnh giữa, thân não. Tổn thương tiến triển theo thời gian; chảy máu muộn trong 20%. Cắt lớp vi tính giai đoạn đầu có thể bình thường, xuất hiện sau đó các tổn thương giảm tỷ trọng có thể có chảy máu bên trong.

### 2.3. Tổn thương thứ phát của chấn thương sọ não

#### 2.3.1. Thoát vị não



Hình 7.303. Tụ máu ngoài màng cứng và biến chứng thoát vị não.

1. Đẩy khe Sylvius và mạch não xuống dưới; 2. Thoát vị dưới liềm não của não thất bên với chèn ép não thất cùng bên; 3. Sừng trán bên đối diện giãn do tắc lỗ Monroe thứ phát;
4. ĐM não trước trái bị chèn ép là nguyên nhân gây thiếu máu sau chấn thương;
5. Động đập thân não thứ phát do hiệu ứng khối gây di chuyển xuống dưới của thân não qua lỗ lều tiểu não;
6. Chảy máu thứ phát ở thân não do thoát vị; 7. Thủy thể dương thoát vị qua lỗ lều tiểu não;
8. ĐM não sau cùng bên bị chèn ép có thể gây thiếu máu sau chấn thương;
9. Góc cầu tiểu não cùng bên rộng ra do thân não bị đẩy sang bên vì thoát vị thùy thái dương;
10. Thoát vị hạnh nhân tiểu não.

Thoát vị não là hậu quả của hiệu ứng khối. Thoát vị não gây chèn ép não, gây rối loạn chức năng thần kinh, chèn ép mạch máu gây thiếu máu não.

Các thể: thoát vị dưới liềm não, thoát vị qua lều tiểu não (thoát vị lên trên, thoát vị xuống dưới), thoát vị amidan.

Hình ảnh: thoát vị dưới liềm não có bờ các cuộn não trượt dưới bờ tự do của liềm não, chèn ép não thất cùng bên, gây kẹt và giãn não thất đối bên, có thể gây thiếu máu động mạch não trước. Thoát vị xuống dưới lều có hồi móc và hồi cạnh hải mã di chuyển qua lều tiểu não, xoá bề trên yên cùng bên, làm rộng bề góc cầu tiểu não cùng bên, di chuyển trung não sang bên đối diện, có thiếu máu hệ não sau vùng thùy chẩm, đồi thị, thân não. Thoát vị lên trên lều não có khối hố sau (chảy

máu...) gây hiệu ứng khối, đẩy tiểu não lên trên lều, mất bề củ não sinh tư. Thoát vị amidan với hình amidan tiểu não bị đẩy xuống dưới.

### 2.3.2. Phù não lan toả

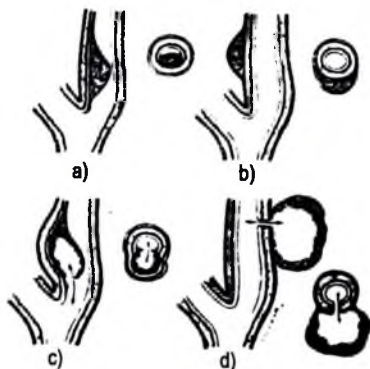
Phù não lan toả và tăng áp lực nội sọ thứ phát do rối loạn hệ thống điều hoà và biến đổi hàng rào mạch máu não. Nguyên nhân chính là do nhồi máu và chấn thương sọ não. Nhồi máu não có thể nguyên phát (thiếu oxy, chết đuối...) hay thứ phát sau các bệnh lý khác (tụ máu lớn dưới màng cứng...) hay sau tổn thương thiếu máu. Phù não hay gặp ở trẻ em, tỷ lệ tử vong và tàn phế cao.

Hình ảnh: phát hiện sau 24–48 giờ sau chấn thương, xóa các rãnh cuộn não và các bể đáy, mất các bể quanh cuống não, ranh giới chất xám và chất trắng không rõ, dấu hiệu tiểu não trắng (phân biệt giữa thân não và bán cầu đại não).

### 2.3.3. Bóc tách động mạch

Máu bóc tách nội mạc tạo thành nòng giả bóc dọc thành động mạch. Cơ chế bệnh sinh chưa rõ ràng. Vị trí thường gặp theo thứ tự là động mạch cảnh (cách phình cảnh 2cm đến phình cảnh), động mạch cảnh trong (đoạn trong xương đá), động mạch sống và các mạch khác.

Nguyên nhân: tự phát hay sau chấn thương nhẹ, chấn thương, tăng huyết áp, bệnh lý mạch máu (bệnh Marfan, bệnh loạn sản xơ cơ), đau nửa đầu, lạm dụng thuốc.



**Hình 7.304.** Hình bóc tách động mạch cảnh; phình bóc tách và giả phình.

a. Hình điển hình bóc tách nội mạc với khối máu tụ dưới nội mạc

b. Bóc tách dưới thanh mạc ít gặp, khối máu tụ lồi ra ngoài và thường lòng mạch không hẹp

c. Phình bóc tách khi khối tụ máu bóc tách thông trực tiếp với lòng mạch, chụp mạch thấy rõ khối phình.

d. Tổn thương vỡ thành mạch tạo khối máu tụ và có thể tạo thành giả phình.

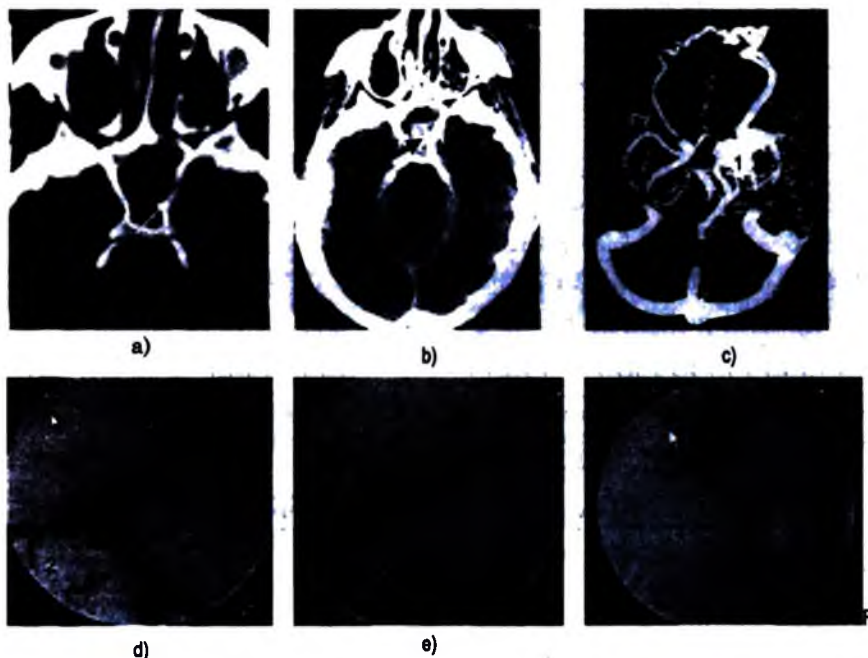


Hình ảnh cộng hưởng từ: thăm khám được lựa chọn hàng đầu, khi không rõ nguyên nhân thì có thể chụp mạch để chẩn đoán xác định. Trên T1 có tăng tín hiệu của tụ máu trong thành mạch, hẹp trên đoạn dài hình thoi vùng mạch tổn thương. Cộng hưởng từ mạch máu có dấu hiệu sợi dây do mạch rất nhỏ.

Biến chứng: huyết khối, nhồi máu não, chảy máu trong thành mạch, giả phình.

### 2.3.4. Thông động mạch cảnh xoang hang

Thông động mạch cảnh xoang hang là thông bất thường giữa động mạch cảnh và xoang tĩnh mạch hang. Lâm sàng có tiếng thổi liên tục, lồi mắt, cương tụ kết mạc.



**Hình 7.305.** a. Cửa sổ xương thấy vỡ thành bên xoang hang (mũi tên).

b. Tụ máu trong xoang bướm (mũi tên đen).

c. Cộng hưởng từ xung mạch máu thấy giãn tĩnh mạch mắt trên bên trái (2) và các tĩnh mạch vùng xoang hang trái (1).

d. Chụp DSA thấy thông trực tiếp động mạch cảnh xoang hang, giãn tĩnh mạch mắt trên (2).

e. Nút luống thông bằng 2 bóng tách rời (3) và bằng coils (4) (F).

Nguyên nhân hay gặp nhất là chấn thương sọ não (tai nạn giao thông tốc độ thấp) gây thông động mạch cảnh xoang hang lưu lượng cao. Thông tự phát do: vỡ

túi phình động mạch cảnh trong xoang hang cũng gây thông có lưu lượng cao (hiếm gặp), do rò màng cứng (dural fistula) có thông động mạch tĩnh mạch màng cứng vùng xoang hang, thường ở người già, phụ nữ nhiều hơn nam giới, thông có lưu lượng thấp thường từ các nhánh màng cứng của động mạch cảnh ngoài vào xoang hang.

Hình ảnh: xoang tĩnh mạch hang giãn rộng, tĩnh mạch trên của mắt giãn trên cắt lớp vi tính và chụp mạch. Siêu âm Doppler thấy động mạch cảnh trong có tốc độ tăng, RI giảm, TM mất động mạch hoá.

Điều trị bằng nút mạch (thả bóng hay coil).

### 3. U NÃO

#### 3.1. Đại cương

##### 3.1.1. Xếp loại theo giải phẫu bệnh

###### a) Các u của neuron thần kinh

- U nguyên bào thần kinh khứu giác, xúc giác

###### b) Các u tế bào thần kinh đệm (gliomas)

- U tế bào hình sao (astrocytoma)
- U tế bào hình sao ít nhánh (oligodendroglioma)
- U màng não thất (ependymoma)
- U đám rối mạch mạc (choroid plexus tumors)
- U tế bào thần kinh đệm hỗn hợp

###### c) Các U tế bào thần kinh và thần kinh đệm hỗn hợp (Mixed neuronal-glia tumors)

- Ganglioglioma, gangliogliocytoma
- Central neurocytoma
- Dysembryoplastic neuroepithelial tumors
- Desmoplastic infantile ganglioglioma

###### d) Các u thần kinh ngoại bì nguyên phát (Primitive neuroectodermal tumors PNET)

- U nguyên bào thần kinh (neuroblastoma)
- U nguyên bào tủy (medulloblastoma)
- U nguyên bào tuyến tùng (pineoblastoma)
- U nguyên bào màng não thất (ependymoblastoma)...

*e) Các u do di tích của phôi thai*

- U dạng biểu bì, u biểu bì (epidermoid, dermoid)
- U sọ hầu (craniopharyngioma)
- Nang chất keo (colloid cyst)
- U mỡ (lipoma)
- Hamartoma

*f) U tế bào mầm*

- Germinoma
- Teratoma
- Choriocarcinoma
- Ung thư biểu mô phôi (embryonal carcinoma)

*g) U của nhu mô tuyến tùng*

- Pineoblastoma
- Pineocytoma

*h) U tuyến yên*

- Adenoma
- Adenocarcinoma

*i) Các u bao thần kinh*

- Schwannoma
- Neurofibroma

*j) Các u màng não*

- Meningioma

*k) U tổ chức lưới nội mô*

- Lymphoma
- Leukemia
- Plasmocytoma, myeloma

*l) Các u trung mô*

- Hemangiopericytoma
- Hemangioblastoma
- Sarcoma

*m) Di căn*

### 3.1.2. Xếp loại theo tính phổ biến của bệnh (theo Osborn 1996)

#### a) Các u nguyên phát: chiếm 2/3 các u não

- U thần kinh đệm (glioma) thường gặp nhất, chiếm 45–50%. Gồm:
  - U tế bào hình sao (astrocytoma): 35–40%
  - U TB TK đệm ít nhánh (oligodendroglioma): 2%
  - U màng não (ependymoma): 3%
  - U đám rối mạch mạc: < 1% (3% u trẻ em)
- U màng não (meningioma): 15%
- Adenome tuyến yên: 10%
- U nguyên bào tuỷ (medulloblastoma): 6%
- U bao rễ thần kinh (Schwannoma): 6%
- U sọ hầu (Craniopharingioma): 6%
- U tuyến tùng: 1%
- U lymphôm: 1%
- U nguyên bào máu (hemangioblastoma): 1%
- Các u khác: 5–10%

#### b) Các u thứ phát chiếm 1/3 các trường hợp

Vị trí:

- Trong nhu mô: thường thấy, hay ở ranh giới chất trắng-xám.
- Màng não: hay gặp di căn từ các u hệ thần kinh trung ương.
- Màng cứng: ít gặp, thường phối hợp với di căn vào vòm sọ.

Nguyên nhân:

- Ung thư phổi: 45%
- Ung thư vú: 15%
- U hắc tố: 10–15%
- Ống tiêu hoá: 10–15%

### 3.1.3. Xếp loại theo tuổi và vị trí

#### a) Người lớn:

Đặc điểm chung:

- 80–85% các u não ở người lớn
- U nguyên phát chiếm 2/3, u thứ phát 1/3

- Di căn ở người lớn nhiều hơn trẻ em
- Tuổi càng cao thì tỷ lệ ác tính càng cao

Vị trí:

**\* Các u trên lều (chiếm 3/4)**

- Các u thường gặp:

- U tế bào hình sao (astrocytoma)
- U màng não (meningioma)
- Adenoma tuyến yên
- U thần kinh đệm ít nhánh (oligodendroglioma)
- U căn

- U ít gặp:

- Lymphoma

- U hiếm gặp:

- U màng não (ependymoma)

**\* U dưới lều tiểu não**

- U thường gặp:

- U bao rễ thần kinh (schwannoma)
- U màng não (meningioma)
- U dạng biểu bì (epidermoid)
- Di căn

- U ít gặp:

- U nguyên bào máu (hemangioblastoma)
- Glioma của thân não

- U hiếm gặp:

- U nhú đám rối mạch mạc (choroid plexus papilloma)

**b) Trẻ em:**

Đặc điểm chung:

- Chiếm 15-20% các u não
- 15% các u ở trẻ em xuất hiện ở não
- U đứng thứ hai ở trẻ em sau lỵxêmi
- Thường là u nguyên phát

Trẻ nhỏ < 2 tuổi

- Thường là bẩm sinh
- Mô bệnh học:
  - U tế bào hình sao (astrocytoma)
  - U thần kinh ngoại bì (Primitive neuroectodermal tumors PNET) 15%
  - U quái (Teratoma)
  - U đám rối mạch mạc
- Vị trí: 2/3 trên lều, 1/3 dưới lều  
Trẻ trên 2 tuổi:
- Mô bệnh học:
  - U tế bào hình sao 50%
  - U thần kinh ngoại bì 15%
  - U màng não 10%
  - U sọ hầu 10%
  - U vùng tuyến tùng 3%
- Vị trí:
  - Trên lều: 50-70%
  - U tế bào hình sao bậc thấp hay nang lông: 45-50%
  - U sọ hầu 12%
  - Glioma của giao thoa thị giác, TK thị, dưới đồi: 12%
  - U nhú đám rối mạch mạc 12%
  - U màng não thất 10%
  - U vùng tuyến tùng 5%
  - U khác: hiếm
  - Dưới lều: 30-50%
  - U tế bào hình sao 25-30%
  - U nguyên bào tuỷ 25-30%
  - Glioma thân não 15-25%
  - U màng não thất 12-15%

### 3.1.4. Chẩn đoán u trong trực và ngoài trực

Chẩn đoán u trong trực hay ngoài trực là giai đoạn đầu tiên quan trọng trong chẩn đoán phân biệt. Chẩn đoán dựa vào một số các dấu hiệu sau:

Dấu hiệu	U trong trục	U ngoài trục
Nằm liền với xương, màng cứng	Thường không	Có
Thay đổi xương	Thường không	Có
Các khoang dịch màng não và bể não	Bị xoá	Thường rộng
Gianh giới tủy vỏ	Bị phá	Còn
Mạch nuôi	Cảnh trong	Cảnh ngoài

### 3.1.5. Đánh giá lan toả của u

Khi phát hiện có u thì cần phải chẩn đoán và đánh giá lan toả của u để: xác định rõ vị trí để làm sinh thiết nổi khi có thể, có kế hoạch phẫu thuật cắt bỏ chính xác, có kế hoạch để xạ trị.

Trong phần lớn các khối u não thì không có phương pháp chẩn đoán hình ảnh nào có thể chẩn đoán chính xác lan toả của u. Các u loại thần kinh đệm (glioma) thường thâm nhiễm ra tổ chức não xung quanh, các nốt tổn thương nhỏ vì thế không thể phát hiện được trên chẩn đoán hình ảnh thậm chí trên cộng hưởng từ có tiêm thuốc ái từ. Để đánh giá lan toả u thường hay dùng chụp cắt lớp vi tính có tiêm thuốc cản quang và sau đó là chụp cộng hưởng từ với các chuỗi xung khác nhau và nhất là có tiêm thuốc ái từ.

## 3.2. Một số loại u

### 3.2.1. U thần kinh đệm

#### a) U tế bào hình sao (astrocytoma)

Astrocytoma chiếm tới 80% các u thần kinh đệm, là u hay gặp nhất ở bán cầu đại não người lớn. Ở trẻ em nó hay ở vùng hố sau, giao thoa thị giác, dưới đồi. Các loại u tế bào hình sao được xếp theo giải phẫu bệnh theo Tổ chức Y tế Thế giới:

#### *U tế bào hình sao sợi (fibrillary astrocytoma)*

- U tế bào hình sao bậc I (AI)
- U tế bào hình sao bậc II (AII)
- U tế bào hình sao ít biệt hoá, bậc III (AAIII) (Anaplastic astrocytoma)
- U nguyên bào thần kinh đệm nhiều dạng (Glioblastoma multiforme) bậc IV

#### *Các u tế bào hình sao khác*

- Glioma nhiều nơi
- U tế bào hình sao nang lông ở thiếu niên (astrocytoma pilocytic)
- U tế bào hình sao khổng lồ

- Xanthoastrocytoma
- Gliosarcoma

**U tế bào hình sao bậc thấp Astrocytoma (AI, AII)**

Chiếm 20% các u tế bào hình sao, tuổi thường gặp 20–40, vị trí hay ở bán cầu đại não. Hình ảnh:

- **Chụp cắt lớp vi tính:** tổn thương giảm tỷ trọng chất trắng với hiệu ứng khối ít, tổn thương khối khu trú hay lan toả, vôi hoá trong 20% các trường hợp, chảy máu và phù não lan rộng ít gặp, ngấm ít thuốc cản quang.



**Hình 7.306.** U tế bào hình sao bậc thấp. Hình giảm tỷ trọng thùy thái dương phải và vùng trung tâm phải trên giải phẫu bệnh (1) và trên cắt lớp vi tính (2).

- **Cộng hưởng từ:** giảm hay đồng tín hiệu trên T1W, tăng tín hiệu T2W. Vôi hoá nhỏ tăng tín hiệu T1W, mờ không rõ lắm TIW, rõ hơn trên T2W. U ở thân não có thể khu trú hay lan toả. Có thể chảy máu.

- **Chẩn đoán phân biệt:** u thần kinh đệm ít nhánh-oligodendroglioma (thường ở vỏ não, hay vôi hoá), gangliocytoma (hiếm gặp, hay ở vùng thái dương), thoái hoá myêlin trong bệnh xơ hoá rải rác, nhồi máu, viêm não.

**U tế bào hình sao ít biệt hoá anaplastic astrocytoma (AIII)**

Chiếm 30% các u tế bào hình sao, tuổi 40–60, vị trí ở bán cầu của trẻ lớn (thân não), hình ảnh:

- **Chụp mạch:** hiệu ứng khối với mức độ cấp máu khác nhau.

- **Cắt lớp vi tính:** khối không đồng đều, ít khi có vôi hoá, thường có phù nề, thường có ngấm thuốc cản quang một phần, hình thể khác nhau. Có thể có chảy máu trong u. U ở thân não lan toả, khó chẩn đoán trên cắt lớp vi tính.

- **Cộng hưởng từ:** khối không đồng đều trên TIW và T2W, có viền tăng tín hiệu T2W do phù não hay thâm nhiễm. Có xu hướng lan rộng ra trong chất trắng. U



lan toả ở cầu não có thể bao quanh cả động mạch thân nền và dây não thất 4 ở phía sau gây ứ nước.

+ *Chẩn đoán phân biệt*: với các tổn thương khác ở thân não như u tế bào hình sao nang lông, nhồi máu, thoái hoá myêlin.

**U nguyên bào thần kinh đệm nhiều dạng glioblastoma multiforme-GBM (bậc IV)**

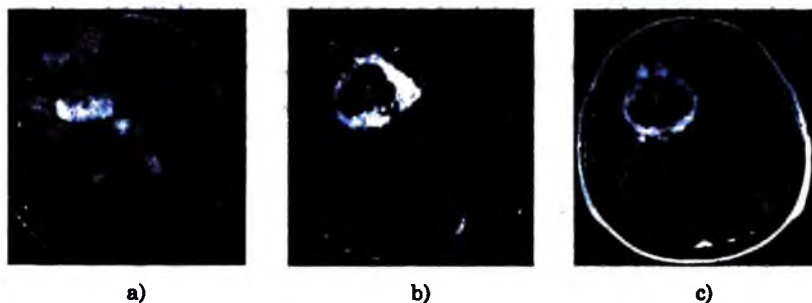
Là u hay gặp nhất ở não và cũng là bậc hay gặp nhất trong u thần kinh đệm. Có thể nguyên phát hay từ u bậc thấp hơn chuyển lên. Tuổi thường trên 50 tuổi, ít khi dưới 30 tuổi, nam nhiều hơn nữ.

Vị trí: thường ở chất trắng (nhất là trán, thái dương), hay ở nhiều thùy và nối với nhau qua thể chai. Có thể ở dưới màng não thất ở cạnh não thất, các hạt trong khoang dưới nhện, lan toả trong chất trắng. Hình ảnh:

- *Chụp mạch*: khối dè dẩy, tăng sinh mạch, có thể có thông động tĩnh mạch và dẫn lưu tĩnh mạch sớm.

- *Chụp cắt lớp vi tính*: khối không đồng đều, không rõ ranh giới, giảm tỷ trọng trung tâm, hiệu ứng khối nhiều, phù nề lan rộng trong chất trắng. Lan rộng qua thể chai cho hình ảnh "con bướm". Có viền dày ngấm nhiều thuốc cản quang, ít khi không ngấm thuốc, hoại tử ngấm ít thuốc. Chảy máu thường gặp (bậc thấp). Với hoá hiếm (15%) trừ khi phát triển từ astrocytoma bậc thấp. Có thể có nhiều tổn thương.

- *Cộng hưởng từ*: tín hiệu hỗn hợp, khối thâm nhiễm với trung tâm hoại tử, viền tăng tín hiệu T2, có thể có chảy máu bên trong với các thời kỳ khác nhau, có thể có trống tín hiệu của dòng chảy, có thể lan ra màng não, màng tuỷ, dưới nhện.



**Hình 7.307.** Glioblastoma multiforme thùy trán phải ngấm thuốc mạnh ở vỏ (2). Vỏ dày không đều (c) và hoại tử bên trong giảm tín hiệu trên Diffusion (1-b).

– *Chẩn đoán phân biệt:*

+ Viễn tăng tín hiệu: lymphôm (không đều, có viễn tăng tín hiệu, lâm sàng), di căn (thường nhỏ, nhiều khối, khối to khó phân biệt), nhồi máu bán cấp (cả chất trắng và xám, vùng tưới máu, đốm ngấm thuốc), tụ máu tiêu (phù nề ít), tia xạ, các mảng xơ hoá tiến triển – xơ cứng mảng đa ổ (MS) (nhiều, nhỏ, vị trí, phù ít).

+ Các tổn thương chảy máu nhu mô: các u nguyên phát hay thứ phát khác chảy máu (khó), dị dạng động tĩnh mạch não, u máu thể hang, chảy máu do cao huyết áp, thoái hoá mạch tinh bột (vùng ranh giới tủy vỏ, nhiều nơi), chảy máu nhồi máu.

+ Tổn thương hình bướm vùng thể trai: u tế bào hình sao tự ghép (khó phân biệt), lymphôm, u màng não (meningioma).

*U tế bào hình sao nang lông pilocytic astrocytoma*

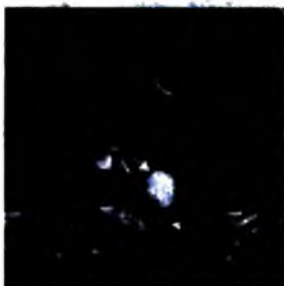U thần kinh đệm hay gặp nhất ở trẻ em, là u não hay gặp đứng hàng thứ hai ở trẻ em. Lâm sàng im lặng và tiến triển từ từ. Vị trí hay gặp là giao thoa, dưới đồi, tiểu não, thân não. Tiên lượng tốt, 85% sống trên 5 năm. Hình ảnh:

– *Chụp mạch:* hiệu ứng khối, có thể ngấm thuốc ở phần đặc.

– *Cắt lớp vi tính:* khối tròn nửa đặc nửa rỗng, phù nề rất ít. Khối vùng thân não và giao thoa thị giác thường đặc. Nang vùng tiểu não thường lớn, vùng bán cầu thường nhỏ, ít vôi hoá (10%). Phần đặc có thể có ngấm thuốc với các mức độ khác nhau, vỏ nang điển hình không ngấm thuốc cản quang. U ở thân não có thể khó phát hiện trên cắt lớp vi tính. Ứ nước não thất hay gặp với u ở não thất 4, thùy nhộng, thân não.

– *Cộng hưởng từ:* phần đặc giảm hay đồng tín hiệu với chất xám trên T1W. Phần nang giống hay tăng tín hiệu hơn nước não tủy T2W.

Tổn thương của giao thoa và dưới đồi có thể do lan vào từ u vùng dây thị giác và hậu nhân cầu. U vùng thân não thường lồi ra sau, chèn ép não thất 4 gây ứ nước.



**Hình 7.308.** U nang lông: Khối u thân não, gồm phần nang (mũi tên đen) và phần đặc ngấm thuốc mạnh (mũi tên trắng).

– *Chẩn đoán phân biệt:*

+ **Tổn thương tiểu não:** u nguyên bào tuỷ – medulloblastoma (ở đường giữa, tăng tỷ trọng đều, không điển hình khó chẩn đoán), u màng não thất – ependymoma (u đặc không đều, hay có vôi hoá, giãn não thất, lan vào bể não...), u nguyên bào máu – hemangioblastoma (hiếm gặp, ở trẻ em, nốt tăng tỷ trọng ngấm nhiều thuốc cản quang ở thành), u dạng biểu bì – epidermoid trong não thất (hiếm gặp, không có nốt ở thành, cấu trúc không đều, thường giống nước não tuỷ).

+ **Tổn thương vùng giao thoa thị giác và dưới đồi:** u tế bào mầm trên yên – germinoma (ngấm thuốc đều, thường lan ra khoang não tuỷ), u quái – teratoma (không đều, vôi hoá, mỡ), u tuyến yên, u sọ hầu, hamartoma dưới đồi (khó không ngấm thuốc ở vùng phễu núm vú).

**b) U thần kinh đệm lan toả (gliomatosis cerebri)**

**Mô bệnh học:** thâm nhiễm lan toả não do các tế bào thần kinh đệm (thường là tế bào hình sao sợi) với phá huỷ bao myelin. Tranh luận không phân biệt được giữa u và lan toả của tổ chức thần kinh đệm.

**Tuổi:** bất kỳ tuổi nào, thường 20–40 tuổi, không phân biệt giới.

**Vị trí:** chất trắng ở giao thoa thị giác, thể chai, cuống não, sừng tiểu não hay gặp nhiều hơn ở hạch nền, đồi thị. Thâm nhiễm quanh mạch máu, thần kinh, dưới màng nuôi.

**Lâm sàng:** tiến triển chậm không tỷ lệ thuận giữa dấu hiệu lâm sàng và hình ảnh. Tiên lượng xấu, không thể lấy hết, xạ trị và hoá trị liệu.

**Hình ảnh:**

**Cắt lớp vi tính:** không tiêm thuốc thấy khối giảm tỷ trọng, mất phân biệt chất xám – trắng, ranh giới không rõ. Tiêm thuốc thường không ngấm thuốc. Đôi khi cắt lớp vi tính bình thường do u lan toả rộng.

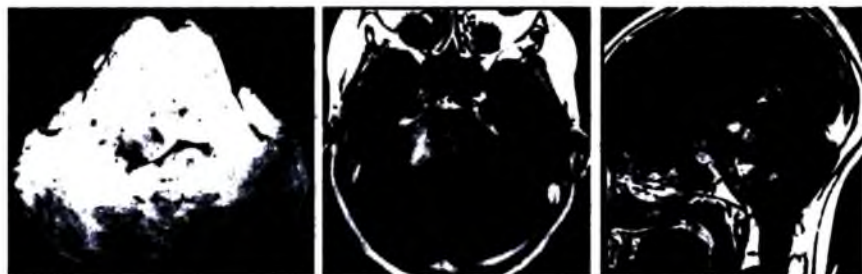
**Cộng hưởng từ:** đồng hay giảm tín hiệu T1W, tăng tín hiệu T2W, FLAIR, có thể có ngấm thuốc các nốt nhỏ. Cộng hưởng từ tốt hơn cắt lớp vi tính trong chẩn đoán, đánh giá lan toả.

**Chẩn đoán phân biệt:** bệnh lý chất trắng do bệnh tuổi già, bệnh các mạch nhỏ (không hiệu ứng khối, đôi khi khó phân biệt), astrocytoma và các u thần kinh đệm khác (glioblastoma thường ngấm thuốc, gliomatosis không ngấm thuốc), nhiễm trùng, viêm nhiễm (biểu hiện cấp tính hơn, có thể thâm nhiễm màng não).

**c) U thần kinh đệm thân não (Brainstem glioma)**

**Đặc điểm chung:** u hố sau hay gặp ở trẻ em, tuổi trung bình 10 tuổi, 80% bậc cao, chỉ 20% bậc thấp. Vị trí hay gặp ở cuống não và tuỷ. Lâm sàng có tổn thương các dây thần kinh, ú nước não thất, tăng áp lực nội sọ.

Hình ảnh: thân não to ra, não thất 4 bị đẩy ra sau, hình nang hiếm gặp, hình ú nước não thất. Tổn thương giảm tỷ trọng trên cắt lớp vi tính và tăng tín hiệu T2W, giảm tín hiệu T1W. Tiêm thuốc cản quang có ngấm thuốc trong 50% trường hợp, ngấm lốm đốm. Lan toả ra ngoài vào các bể não.



Hình 7.309. U thần kinh đệm thân não. Cấu não to ra và biến dạng (mũi tên).

#### d) U tế bào thần kinh đệm ít nhánh (oligodendroglioma)

Đặc điểm chung: u biệt hoá, phát triển chậm nhưng thâm nhiễm. U thuần nhất các tế bào hình sao ít nhánh hiếm gặp, hay phối hợp tế bào hình sao. Chiếm 5–10% các u nguyên phát ở não. Tuổi hay gặp 30–50 tuổi. Vị trí ở vỏ não và dưới vỏ ở bán cầu đại não, hay gặp ở vùng trán hơn ở vùng đỉnh và thái dương.

Hình ảnh: dấu hiệu chẩn đoán tốt nhất là khối u có vôi hoá một phần ở người trung niên, có thể lan toả và bào mòn vòm sọ.

**Chụp cắt lớp vi tính:** không tiêm thuốc thấy khối giảm tỷ trọng, đồng tỷ trọng, có nhiều vôi hoá, có thể có chảy máu và hoại tử u (ít gặp), có thể có hình nang (thường gặp), gặm mòn xương vòm sọ. Sau tiêm thuốc ngấm thuốc cản quang tùy thuộc mức độ biệt hoá.

**Chụp cộng hưởng từ:** thường khối không đều, đồng hay giảm tín hiệu trên T1W, tăng tín hiệu T2W, có chảy máu và hoại tử khi loạn sản. Có thể biểu hiện bằng khối ranh giới rõ, viền phù nề nhẹ. 50% ngấm thuốc.

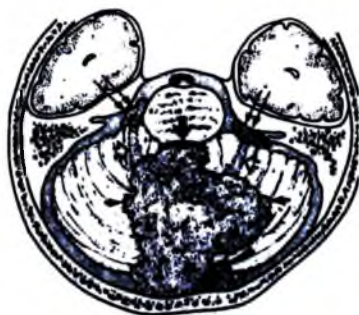**Chẩn đoán phân biệt:** u tế bào hình sao astocytoma (không có vôi hoá, tổn thương thường ở chất trắng), ganglioma (u ở trẻ em hay người trẻ, thường vùng thái dương và chất trắng trong sâu, ranh giới rõ, hay có nang, vôi hoá ít gặp hơn).

#### e) U màng não thất (ependymal tumors)

Đặc điểm chung: u ở trẻ em và người trẻ, là u hay gặp đứng thứ ba ở hố sau của trẻ em. U phát triển từ tế bào màng não thất hay từ phía sau màng não thất. Tổ chức học có các loại: Ependymoma (ở trẻ em), subependymoma (người già), anaplastic ependymoma, myxopapillary ependymoma, ependymoblastoma (PNET).

**Ependymoma:**

Dấu hiệu điển hình: như chất nhựa đùn ra khỏi não thất 4 qua các lỗ, lan vào bể não.



**Hình 7.310.** U màng não thất (ependymoma).

*U màng não thất trong não thất 4 lan ra phía sau qua lỗ Magendie (mũi tên cong) vào bể lớn như hình chất keo.*

**– Cắt lớp vi tính:**

+ Không tiêm thuốc: nếu tổn thương vùng dưới lều (trẻ em < 3 tuổi) từ sàn não thất 4 lan vào ống tủy, qua các lỗ Luschka vào góc cầu tiểu não và bể lớn, thường đồng tỷ trọng với nhu mô não, vôi hoá thường gặp (50%), nang, chảy máu có thể gặp. Nếu tổn thương vùng trên lều (trẻ lớn > 3 tuổi, người trẻ) thấy có khối tổ chức không đều trong hay cạnh não thất (u ngoài não thất giống astrocytoma), vôi hoá hay gặp (50%).

+ Tiêm thuốc cản quang: ngấm thuốc không đều với nhiều mức độ khác nhau.

– **Chụp cộng hưởng từ:** khối không đều, hơi giảm tín hiệu hơn nhu mô não trên T1W, đồng hay giảm tín hiệu trên T2W, thường vôi hoá, nang, hoại tử, chảy máu. Có ú nước não thất (>90%). Sau tiêm khối ngấm thuốc nhẹ không đồng đều.

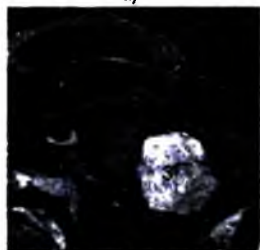
– **Chẩn đoán phân biệt:** u nguyên bào tủy – medulloblastoma (tăng tỷ trọng, đồng đều), u tế bào hình sao tiểu não – astrocytoma (nang/đặc, thường không ở đường giữa), u thần kinh đệm thân não (giảm tỷ trọng, thân não to ra, có thể lan vào não thất 4 chứ không phải từ trong não thất 4).



a)

b)

c)



d)

**Hình 7.311.** a, b, c. U nằm trong não thất 4, cấu trúc gồm các kén (1) và phần đặc ngấm thuốc mạnh (2), lách ra khoang dưới nhện qua các khe của não thất 4.

d. U nhú (Papiloma) nằm trong não thất nhưng cấu trúc đặc, đồng nhất, ngấm thuốc mạnh (3).

#### ***U dưới màng não thất (Subependymoma):***

U hiếm gặp (< 1%), ở tuổi trung niên hay người già. Tổ chức học đa số là các tế bào sợi. Vị trí gặp ở dọc thành não thất, sàn não thất 4, vách trong suốt giữa các não thất bên.

– **Chụp mạch:** hiệu ứng khối, không có tăng sinh mạch.

– **Cắt lớp vi tính:** khối giảm hay đồng tỷ trọng ranh giới rõ, nằm dưới màng não thất hay trong não thất. U não thất 4 có thể lan qua các lỗ Magendie hay Luschka. Vôi hoá ít gặp, ít khi có chảy máu. Ngấm thuốc thay đổi từ không ngấm tới ngấm nhiều.

– **Cộng hưởng từ:** thường giảm hay đồng tín hiệu với chất xám trên T1W, hơi tăng tín hiệu T2W, có thể có cường. Có thể không đồng tín hiệu do có các nang nhỏ, vôi hóa nhỏ hay chảy máu nhỏ không biểu hiện lâm sàng.

– **Chẩn đoán phân biệt:**

+ Tổn thương ở trong não thất 4: u màng não (không đều, ngấm thuốc, hay vôi hoá), u nhú đám rối mạch mạc (ngấm nhiều thuốc), di căn.

+ Vùng vách trong suốt: u dưới màng não tế bào khổng lồ – subependymal giant cell astrocytoma (không đều, ngấm nhiều thuốc, vôi hoá), u màng não thất –

ependymoma, nang keo – colloid cyst (đường giữa trước não thất 3, tăng tỷ trọng, không ngấm thuốc).

**g) U đám rối mạch mạc (papilloma/carcinoma)**

**Đặc điểm chung:** u hiếm gặp, phát triển từ biểu mô đám rối mạch mạc. Tuổi dưới 5 tuổi, là u não hay gặp nhất ở trẻ dưới 1 tuổi. Có hai loại: u nhú (papilloma) chiếm 90% và carcinoma (10%). Chẩn đoán hình ảnh không phân biệt hai loại u này. Vị trí ở vùng tam giác của não thất bên (trẻ em), não thất 4, di căn vào ống tủy.

Hình ảnh:

**Chụp cắt lớp vi tính:** không tiêm thuốc thấy khối đồng hay tăng tỷ trọng (75%), nằm trong não thất, giãn hệ thống não thất do tăng bài tiết hay tắc, có thể có vôi hoá (25%), đôi khi có chảy máu với mức ngang. Sau tiêm thuốc thấy u ngấm nhiều thuốc cản quang đồng đều.

**Cộng hưởng từ:** khối đồng hay giảm tín hiệu T1W có vằn lốm đốm, các nhú thấy khi có dịch xen kẽ giữa các nhú u, ngấm nhiều thuốc ái từ. Khi nhu mô có ranh giới rõ với khối nghĩ tới u nhú, khi thâm nhiễm nhiều thì nghi ngờ ung thư.



**Hình 7.312.** Papiloma đám rối mạch mạc (1) chèn ép não thất III nên gây giãn to các não thất bên. Carcinoma đám rối mạch mạc (2), tổn thương ngấm thuốc rất mạnh.

**Chụp mạch số hoá:** giãn các động mạch mạch mạc, u ngấm nhiều thuốc và giữ thuốc lâu. Có thể có thông động tĩnh mạch.

Chẩn đoán phân biệt:

**Phi đại các nhú lông (villous hypertrophy):** đám rối mạch mạc hai bên não thất bên to ra lan toả, có thể phối hợp với tăng tiết nước não tủy.

**Các loại u khác trong não thất:** di căn, u màng não (meningioma), u màng não thất (ependymoma), u hạt vàng (xanthogranuloma) ở người già, không có mạch.

**Các u cạnh não thất:** u dưới màng não thất, u nguyên bào tủy, u nguyên bào mạch...

### 3.2.2. Các u màng não và u trung mô (meningeal and mesenchymal Tumors)

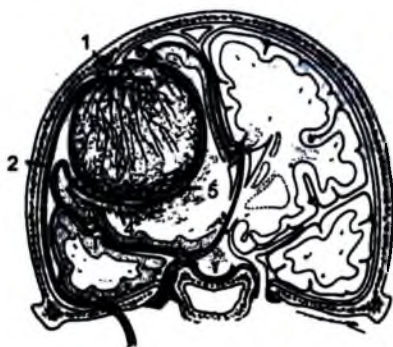#### a) U màng não (meningioma)

Đặc điểm chung: là não nguyên phát không phải thần kinh đệm hay gặp nhất, là u não trong trục và ngoài trục hay gặp nhất ở người lớn. Tuổi thường 40–60 tuổi, nữ nhiều hơn nam (2/1 có khi tới 4/1).

Vị trí: vùng trên lều nhiều hơn dưới lều, vòm sọ dọc theo liềm não và hai bên (45%), vùng cạnh hố yên (10%), vùng rãnh khứ giác (10%), dốc hố sau (10%), lều tiểu não, xương bướm, vị trí ít gặp là não thất bên, vỏ TK thị giác.

Phân loại theo Tổ chức Y tế Thế giới: u màng não điển hình (lành tính 90–95%), u màng não không điển hình (tăng sản và phân bào trung gian 5%), u màng não không biệt hoá (u ác tính) 1–2%.

Dấu hiệu hình ảnh: khối ngoài trục, có chân rộng sát màng cứng, vỏ não bị dẹt đẩy, có khe ranh giới mạch máu–nước não tủy với u. Dấu hiệu tốt nhất để chẩn đoán là dấu hiệu đuôi màng cứng.




Hình 7.313. U màng não.

1. Khối u lớn dính vào thành vòm sọ.
2. Giãn động mạch màng não giữa.
3. Nhiều nhánh nuôi giãn từ ĐM màng não.
- 4 và 5. Các nhánh nuôi giãn từ ĐM vỏ não.
6. Nhu mô não bị đẩy vào trong (u ngoài trục)

#### Chụp cắt lớp vi tính:

– Dấu hiệu khối tăng tỷ trọng: tăng tỷ trọng (75%), hay đồng tỷ trọng (25%) trước tiêm thuốc, ngấm thuốc cản quang nhiều và đồng đều, đậm độ giống như liềm não khi không tiêm và có tiêm thuốc, vôi hoá hay gặp (20%), vùng nang (15%).





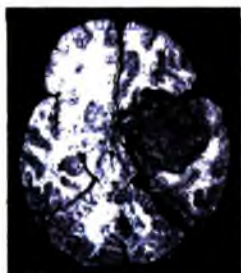
a)

b)

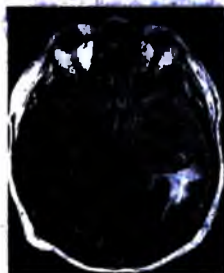
c)

**Hình 7.314.** U màng não tăng cản quang trên phim sọ thẳng – nghiêng (a, b – mũi tên đen), ngấm thuốc mạnh trên cắt lớp vi tính (c – mũi tên trắng).

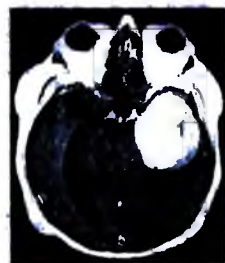
- Cấu trúc khối: khối tròn, một thùy có bờ rõ (thường gặp), khối dẹt nằm dọc theo màng cứng (hiếm gặp).
- Dấu hiệu đuôi màng cứng: lan vào màng cứng hay phản ứng màng cứng.
- Phù não ít, không phù não trong 40% các trường hợp do u phát triển chậm.
- Bất thường xương (20%), có thể có không thay đổi (hay gặp), bản xương dày (hay gặp), xương bị gặm mòn (hiếm) thường hay gặp trong ung thư.



a)



b)



c)



d)

**Hình 7.315.** a, b, c. U màng não trong khe Sylvius trái (1). Khối u nằm ngoài nhu mô não, ngấm thuốc mạnh (c).

- d. U màng não thái dương phải ranh giới rõ (2), đẩy nhu mô não vào trong. Khối ngấm thuốc mạnh, tương đối đồng nhất và có đuôi màng cứng (mũi tên trắng).

**Chụp cộng hưởng từ:** u thường đồng tỷ trọng với chất xám trên tất cả các chuỗi xung, 25% không điển hình (hoại tử, nang, chảy máu), phù não trong 50–60%.

Ngắm rất nhiều thuốc ái từ, thường không đều. Dấu hiệu đuôi màng cứng trong 305-80% nhưng không đặc hiệu. Tăng sinh mạch (hình trống tín hiệu do dòng chảy).

**Chụp mạch số hoá:** Hình tăng sinh mạch như “nan hoa xe đạp”, các mạch màng mềm cấp máu cho chu vi khối, mạch màng cứng nuôi khối tăng sinh mạch. Khối giữ thuốc lâu. Tĩnh mạch dẫn lưu giãn.

**Chẩn đoán phân biệt:**

– Di căn màng cứng: vỏ xương thường bị tổn thương, di căn ung thư vú có thể không phân biệt được.

– Các bệnh khác: sarcoid, dày màng cứng tự phát, dị dạng mạch máu màng cứng (hemangioma).

**b) U màng não ác tính (malignant meningioma)**

Không có các dấu hiệu đặc hiệu trên chẩn đoán hình ảnh để chẩn đoán xác định u màng não ác tính, có một số dấu hiệu gợi ý như u phát triển nhanh, lan tỏa xâm lấn ra xương hay tổ chức não, trên T2 tăng tín hiệu (do có các thành phần màng não, nguyên bào máu, tế bào trung mô quanh mao mạch...) ngược lại giảm tín hiệu của u màng não đơn thuần (thành phần xơ, vôi hoá).

Về mô bệnh học, u màng não ác tính gồm các thể tế bào: Hemangiopericytoma, mô bào xơ ác tính (Malignant fibrous histiocytoma), u màng não nhú (papillary meningioma), u màng não chuyển thành ác tính.

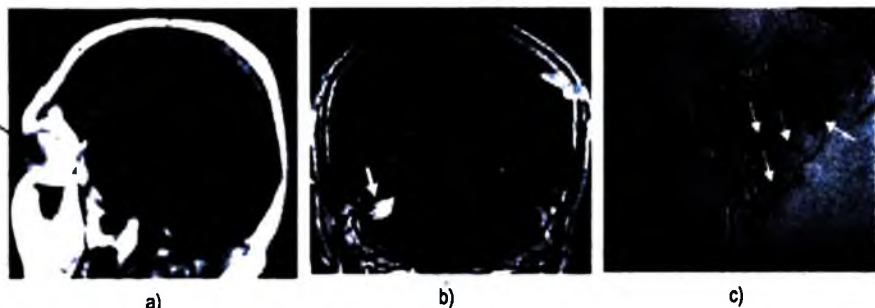
**c) U nguyên bào máu (Hemangioblastoma)**

**Đặc điểm chung:** là u trong trục ở hố sau hay gặp nhất ở tuổi trung niên, người trẻ, ít khi ở trẻ em và người già (tuổi 30–65). Chiếm 10% các u hố sau, 10–20% có phối hợp với bệnh Von Hippel–Lindau (u xơ thần kinh–VHL), 45% các bệnh nhân VHL có phát triển u nguyên bào máu. Giới nam hơi nhiều hơn nữ, trong khi VHL thì nữ nhiều hơn nam. U thường biểu hiện nang có nốt ở vỏ (75%), 10% dạng đặc, 15% nhiều nang. Dấu hiệu hình ảnh:

– Cắt lớp vi tính: không tiêm thuốc thấy hình nang giảm tỷ trọng với nốt đồng tỷ trọng bên trong. Có tiêm thuốc phần nốt ngắm nhiều thuốc, nang không ngắm, hiếm thấy thể đặc, thể ngắm thuốc viên.

– Cộng hưởng từ: nang giảm tín hiệu T1 nhiều tín hiệu T2, phần đặc đồng tín hiệu T1. Tiêm thuốc thấy ngắm nhiều thuốc phần đặc, tăng tín hiệu.

– Chụp mạch: hiệu ứng khối khi u lớn, ngắm và giữ thuốc lâu ở phần đặc, có thể có thông động tĩnh mạch trong u.



**Hình 7.316.** a. U nguyên bào máu võng mạc (mũi tên đen);  
b. U nguyên bào máu tiểu não có nốt đặc ngấm thuốc ở thành (mũi tên trắng);  
c. U nguyên bào máu đa ổ tăng sinh mạch trên chụp mạch số hóa xóa nền (mũi tên).

**Chẩn đoán phân biệt:** di căn não (thường người già, tuổi máu khác u nguyên bào máu), glioma (rất hiếm ở tuổi trung niên, trong hố sau), u màng não thất, u thần kinh đệm nang lông (thường ở trẻ em, phần đặc không dính vào thành ở chu vi).

### **3.2.3. Các u thần kinh ngoại mạc nguyên phát (Primitive Neuroectodermal Tumors) PNET**

Gồm các u không biệt hoá có nguồn gốc từ các tế bào biểu mô phôi thần kinh, thường ở trẻ em. Các loại u bao gồm: u nguyên bào tuỷ (medulloblastoma) dưới lều, u nguyên bào thần kinh (primary cerebral neuroblastoma), reticuloblastoma, pineoblastoma, ependymoblastoma.

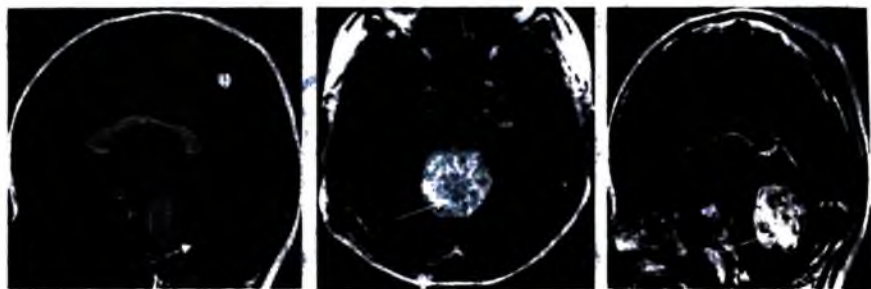
#### **a) U nguyên bào tuỷ (Medulloblastoma)**

Đặc điểm chung: là u thần kinh ngoại mạc ở hố sau (PNET-MB), u ác tính, thâm nhiễm, u tế bào phôi của tiểu não (thủy nhộng), là u hố sau hay gặp nhất ở trẻ em. Hình ảnh đặc trưng là khối đặc nằm ở đường giữa, tăng tỷ trọng. Di căn.

Hình ảnh:

**Cắt lớp vi tính:** khối tăng tỷ trọng, thường khối đặc, trong hố sau ở đường giữa, ít gặp hơn là hình đồng tỷ trọng không đều (nang), 10–20% có vôi hoá. Não thất 4 bị đẩy ra trước bao lấy u, ứ nước não thất thường gặp (95%). Tiêm thuốc u thường ngấm thuốc từ ít đến trung bình, ngấm từ lốm đốm đến ngấm đều.

**Cộng hưởng từ:** thường là khối đồng đều ở đường giữa hố sau, giảm hay đồng tín hiệu với chất xám trên T1, đồng tín hiệu T2, có thể hỗn hợp tăng/giảm tín hiệu. Có thể có chảy máu, nang, hoại tử. 90% có ngấm thuốc với mức độ khác nhau.



**Hình 7.317.** Khối u đường giữa, ngấm thuốc mạnh, đồng nhất, xuất phát từ thùy nhộng bằng u nguyên bào tủy (mũi tên).

**Chẩn đoán phân biệt:**

– *U tế bào hình sao nang lông (pilocytic astrocytoma)*: giảm tỷ trọng trên cắt lớp vi tính không tiêm thuốc, thường không nằm ở đường giữa, có hình nang với tổ chức đặc bám thành (nang nhiều hơn đặc).

– *U màng não thất (ependymoma)*: u nằm trong não thất 4, lan ra ngoài qua các lỗ, vôi hoá nhiều, chảy máu, nang. Ngấm thuốc không đều.

– *U thân kinh đệm thân não (brainstem glioma)*: khối giảm tỷ trọng thân não, não thất 4 bị đẩy ra sau. Không ngấm thuốc hay ngấm rất ít thuốc cản quang.

**b) U nguyên bào thần kinh (neuroblastoma)**

**Đặc điểm chung:** u hiếm gặp, <1% các u nguyên phát não, là một trong những u não bẩm sinh hay gặp nhất. Tuổi: trẻ em, thường dưới 10 tuổi, 20% dưới 2 tháng tuổi, ít khi ở người lớn, không ưu tiên giới.

**Hình ảnh:**

**Cắt lớp vi tính:** khối lớn không đều ở bán cầu có thể có phù não ít hay không phù não, thường có vôi hoá (60%), ngấm thuốc trung bình hay ít và không đồng đều. Thường có dạng nang hay hoại tử, ít khi chảy máu. Hay phối hợp với chứng đầu 1 1 to.

**Cộng hưởng từ:** hình ảnh thay đổi tùy theo có nang hay chảy máu, bby hay không, thường không có phù nề hay phù nề ít.

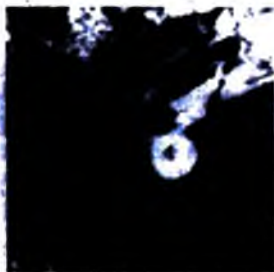**Chẩn đoán phân biệt:** u màng não nằm ngoài não thất (ở vùng trên lều, đôi khi không thể chẩn đoán phân biệt), teratoma (thường nằm ở đường giữa, có thể có tín hiệu mỡ), u tế bào hình sao bậc cao (ít khi có vôi hoá).

### 3.2.4. U bao thần kinh (Nerve Sheath Tumors)

#### a) U bao thần kinh (Schwannoma)

Đặc điểm: u lành tính phát triển từ các tế bào Schwann, hầu hết các Schwannoma trong não liên quan tới các dây thần kinh, 90% u đặc, 90% u nhiều nơi liên quan đến u xơ thần kinh typ 2. Vị trí: 90% ở dây VIII, dây sinh ba (V) và các dây khác, ống tuỷ, các dây TK ngoại biên. Hiếm gặp trong não.

Hình ảnh: hình khối làm mòn và rộng ống tai trong, rộng hơn bên đối diện > 2mm, ống tai trong > 8mm. Lan vào trong góc cầu tiểu não (như hình kem ốc quế). Chụp cắt lớp vi tính và cộng hưởng từ: khối đồng tỷ trọng trên cắt lớp vi tính, ngấm đồng đều và nhiều thuốc cản quang, cộng hưởng từ độ nhạy cao hơn cắt lớp vi tính, thường đồng nhất, đôi khi hỗn hợp, đồng/tăng tín hiệu T2, 15% có nang trong khối, đôi khi, thậm chí có thể thấy hình mức dịch-dịch. Rất ít khi có chảy máu, 90% có tăng tín hiệu T2. Tiêm thuốc đối quang từ khối ngấm nhiều, 2/3 là khối đặc, 1/3 không đều hay có hình vòng.



Hình 7.318. U dây thần kinh số VIII phát triển từ lỗ tai trong vào góc cầu tiểu não (1).  
Còn thấy dịch não tủy lách giữa khối u và nhu mô não (mũi tên).

#### (Chẩn đoán phân biệt:

	U màng não	Schwannoma	U dạng bị (Epidemoid)
Vị trí	Đỉnh màng não	Ống tai trong	Góc cầu tiểu não
Đậm độ trên cắt lớp vi tính	Tăng hay đồng	Đồng tỷ trọng	Giảm tỷ trọng
Vôi hoá	Thường gặp	Không	Đôi khi
Ống tai trong	Bình thường	Rộng	Bình thường
Tăng tín hiệu T2 so chất xám	50% đồng	Tăng tín hiệu	Tăng
Ngấm thuốc	Nhiều	Nhiều	Không

#### b) U xơ thần kinh (neurofibroma NF)

Đặc điểm: u xơ thần kinh có thể ở các rễ thần kinh, ít khi ở các dây thần kinh, có thể lác đác, phối hợp với NF1. Thể đám rối là dạng duy nhất của NF1. Hồ mắt là vùng hay gặp tổn thương nhất ở vùng đầu cổ.

Ngắm rất nhiều thuốc ái từ, thường không đều. Dấu hiệu đuôi màng cứng trong 30-80% nhưng không đặc hiệu. Tăng sinh mạch (hình trống tín hiệu do dòng chảy).

**Chụp mạch số hoá:** Hình tăng sinh mạch như “nan hoa xe đạp”, các mạch màng mềm cấp máu cho chu vi khối, mạch màng cứng nuôi khối tăng sinh mạch. Khối giữ thuốc lâu. Tình mạch dẫn lưu giãn.

#### **Chẩn đoán phân biệt:**

– Di căn màng cứng: vỏ xương thường bị tổn thương, di căn ung thư vú có thể không phân biệt được.

– Các bệnh khác: sarcoid, dày màng cứng tự phát, dị dạng mạch máu màng cứng (hemangioma).

#### **b) U màng não ác tính (malignant meningioma)**

Không có các dấu hiệu đặc hiệu trên chẩn đoán hình ảnh để chẩn đoán xác định u màng não ác tính, có một số dấu hiệu gợi ý như u phát triển nhanh, lan tỏa xâm lấn ra xương hay tổ chức não, trên T2 tăng tín hiệu (do có các thành phần màng não, nguyên bào máu, tế bào trung mô quanh mao mạch...) ngược lại giảm tín hiệu của u màng não đơn thuần (thành phần xơ, vôi hoá).

Về mô bệnh học, u màng não ác tính gồm các thể tế bào: Hemangiopericytoma, mô bào xơ ác tính (Malignant fibrous histiocytoma), u màng não nhú (papillary meningioma), u màng não chuyển thành ác tính.


#### **c) U nguyên bào máu (Hemangioblastoma)**

**Đặc điểm chung:** là u trong trục ở hố sau hay gặp nhất ở tuổi trung niên, người trẻ, ít khi ở trẻ em và người già (tuổi 30–65). Chiếm 10% các u hố sau, 10–20% có phối hợp với bệnh Von Hippel–Lindau (u xơ thần kinh–VHL), 45% các bệnh nhân VHL có phát triển u nguyên bào máu. Giới nam hơi nhiều hơn nữ, trong khi VHL thì nữ nhiều hơn nam. U thường biểu hiện nang có nốt ở vỏ (75%), 10% dạng đặc, 15% nhiều nang. Dấu hiệu hình ảnh:

– Cắt lớp vi tính: không tiêm thuốc thấy hình nang giảm tỷ trọng với nốt đồng tỷ trọng bên trong. Có tiêm thuốc phần nốt ngắm nhiều thuốc, nang không ngắm, hiếm thấy thể đặc, thể ngắm thuốc viền.

– Cộng hưởng từ: nang giảm tín hiệu T1 nhiều tín hiệu T2, phần đặc đồng tín hiệu T1. Tiêm thuốc thấy ngắm nhiều thuốc phần đặc, tăng tín hiệu.

– Chụp mạch: hiệu ứng khối khi u lớn, ngắm và giữ thuốc lâu ở phần đặc, có thể có thông động tĩnh mạch trong u.



**Hình 7.316.** a. U nguyên bào máu vồng mạc (mũi tên đen);  
b. U nguyên bào máu tiểu não có nốt đặc ngấm thuốc ở thành (mũi tên trắng);  
c. U nguyên bào máu đa ổ tăng sinh mạch trên chụp mạch số hóa xóa nền (mũi tên).

Chẩn đoán phân biệt: di căn não (thường người già, tuổi máu khác u nguyên bào máu), glioma (rất hiếm ở tuổi trung niên, trong hố sau), u màng não thất, u thần kinh đệm nang lông (thường ở trẻ em, phần đặc không dính vào thành ở chu vi).

### 3.2.3. Các u thần kinh ngoại mạc nguyên phát (Primitive Neuroectodermal Tumors) PNET

Gồm các u không biệt hoá có nguồn gốc từ các tế bào biểu mô phôi thần kinh, thường ở trẻ em. Các loại u bao gồm: u nguyên bào tuỷ (medulloblastoma) dưới lều, u nguyên bào thần kinh (primary cerebral neuroblastoma), reticuloblastoma, pineoblastoma, ependyoblastoma.

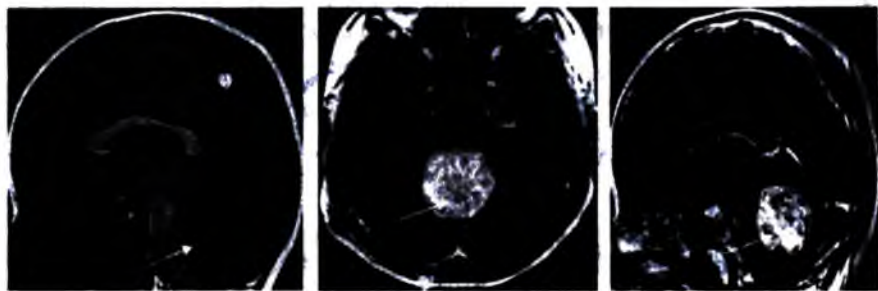
#### a) U nguyên bào tuỷ (Medulloblastoma)

Đặc điểm chung: là u thần kinh ngoại mạc ở hố sau (PNET-MB), u ác tính, thâm nhiễm, u tế bào phôi của tiểu não (thủy nhộng), là u hố sau hay gặp nhất ở trẻ em. Hình ảnh đặc trưng là khối đặc nằm ở đường giữa, tăng tỷ trọng. Di căn.

Hình ảnh:

**Cắt lớp vi tinh:** khối tăng tỷ trọng, thường khối đặc, trong hố sau ở đường giữa, ít gặp hơn là hình đồng tỷ trọng không đều (nang), 10–20% có vôi hoá. Não thất 4 bị đẩy ra trước bao lấy u, ứ nước não thất thường gặp (95%). Tiêm thuốc u thường ngấm thuốc từ ít đến trung bình, ngấm từ lốm đốm đến ngấm đều.

**Cộng hưởng từ:** thường là khối đồng đều ở đường giữa hố sau, giảm hay đồng tín hiệu với chất xám trên T1, đồng tín hiệu T2, có thể hỗn hợp tăng/giảm tín hiệu. Có thể có chảy máu, nang, hoại tử. 90% có ngấm thuốc với mức độ khác nhau.



**Hình 7.317.** Khối u đường giữa, ngấm thuốc mạnh, đồng nhất, xuất phát từ thùy nhộng bằng u nguyên bào tủy (mũi tên).

**Chẩn đoán phân biệt:**

– *U tế bào hình sao nang lông (pilocytic astrocytoma):* giảm tỷ trọng trên cắt lớp vi tính không tiêm thuốc, thường không nằm ở đường giữa, có hình nang với tổ chức đặc bám thành (nang nhiều hơn đặc).

– *U màng não thất (ependymoma):* u nằm trong não thất 4, lan ra ngoài qua các lỗ, vôi hoá nhiều, chảy máu, nang. Ngấm thuốc không đều.

– *U thân kinh đệm thân não (brainstem glioma):* khối giảm tỷ trọng thân não, não thất 4 bị đẩy ra sau. Không ngấm thuốc hay ngấm rất ít thuốc cản quang.

**b) U nguyên bào thần kinh (neuroblastoma)**

**Đặc điểm chung:** u hiếm gặp, <1% các u nguyên phát não, là một trong những u não bẩm sinh hay gặp nhất. Tuổi: trẻ em, thường dưới 10 tuổi, 20% dưới 2 tháng tuổi, ít khi ở người lớn, không ưu tiên giới.

**Hình ảnh:**

**Cắt lớp vi tính:** khối lớn không đều ở bán cầu có thể có phù não ít hay không phù não, thường có vôi hoá (60%), ngấm thuốc trung bình hay ít và không đều. Thường có dạng nang hay hoại tử, ít khi chảy máu. Hay phối hợp với chứng đầu ttto.

**Cộng hưởng từ:** hình ảnh thay đổi tùy theo có nang hay chảy máu, chảy không, thường không có phù nề hay phù nề ít.

**Chẩn đoán phân biệt:** u màng não nằm ngoài não thất (ở vùng trên lều, đôi khi không thể chẩn đoán phân biệt), teratoma (thường nằm ở đường giữa, có thể có ttin niệu mô), u tế bào hình sao bậc cao (ít khi có vôi hoá).



a) *U bao thần kinh* (Schwannoma)

Đặc điểm: u lành tính phát triển từ các tế bào Schwann, hầu hết các Schwannoma trong não liên quan tới các dây thần kinh, 90% u đặc, 90% u nhiều nơi liên quan đến u xơ thần kinh typ 2. Vị trí: 90% ở dây VIII, dây sinh ba (V) và các dây khác, ống tủy, các dây TK ngoại biên. Hiếm gặp trong não.

Hình ảnh: hình khối làm mòn và rộng ống tai trong, rộng hơn bên đối diện > 2mm, ống tai trong > 8mm. Lan vào trong góc cầu tiểu não (như hình kem ốc quế). Chụp cắt lớp vi tính và cộng hưởng từ: khối đồng tỷ trọng trên cắt lớp vi tính, ngấm đồng đều và nhiều thuốc cản quang, cộng hưởng từ độ nhạy cao hơn cắt lớp vi tính, thường đồng nhất, đôi khi hỗn hợp, đồng/tăng tín hiệu T2, 15% có nang trong khối, đôi khi, thậm chí có thể thấy hình mức dịch-dịch. Rất ít khi có chảy máu, 90% có tăng tín hiệu T2. Tiêm thuốc đối quang từ khối ngấm nhiều, 2/3 là khối đặc, 1/3 không đều hay có hình vòng.



**Hình 7.318.** U dây thần kinh số VIII phát triển từ lỗ tai trong vào góc cầu tiểu não (1).  
Còn thấy dịch não tủy lách giữa khối u và nhu mô não (mũi tên).

**Chẩn đoán phân biệt:**

	U màng não	Schwannoma	U dạng bì (Epidermoid)
Vị trí	Đỉnh màng não	Ống tai trong	Góc cầu tiểu não
Đậm độ trên cắt lớp vi tính	Tăng hay đồng	Đồng tỷ trọng	Giảm tỷ trọng
Vôi hoá	Thường gặp	Không	Đôi khi
Ống tai trong	Bình thường	Rộng	Bình thường
Tăng tín hiệu T2 so chất xám	50% đồng	Tăng tín hiệu	Tăng
Ngấm thuốc	Nhiều	Nhiều	Không

b) *U xơ thần kinh* (neurofibroma NF)

Đặc điểm: u xơ thần kinh có thể ở các rễ thần kinh, ít khi ở các dây thần kinh, có thể lác đác, phối hợp với NF1. Thể đám rối là dạng duy nhất của NF1. Hố mắt là vùng hay gặp tổn thương nhất ở vùng đầu cổ.

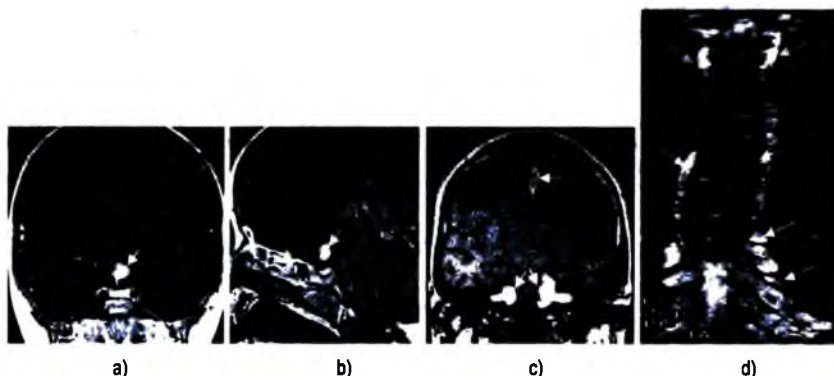
Hình ảnh: có thể có ranh giới rõ (thể khối đặc) hay thâm nhiễm lan toả (thể đám rối). Dấu hiệu chẩn đoán: là khối hình “con giun” thâm nhiễm tổ chức liên kết trên bệnh nhân u xơ thần kinh da.

**Cắt lớp vi tinh:** thể nốt đặc có khối đồng tỷ trọng ngấm nhiều thuốc cản quang. Thể đám rối có khối thâm nhiễm hốc mắt, có thể lan vào vùng xoang hang. Vị trí khác có thể có ở da đầu, nền sọ.

**Cộng hưởng từ** (thể đám rối): khối xâm lấn nhiều thùy đồng tín hiệu T1, tăng tín hiệu T2, ngấm thuốc không nhiều.

Chẩn đoán phân biệt:

Chẩn đoán phân biệt giữa Schwannoma và Neurofibroma		
	<i>Schwannoma</i>	<i>Neurofibroma</i>
Nguồn gốc	Tế bào Schwann	Tế bào Schwann và nguyên bào xơ
Vị trí	Dây VIII > nơi khác	Thần kinh da và rễ tủy
Thường gặp	Hay gặp	Ít gặp
Thoái hoá ác tính	Không	5-10%
Phát triển	Khu trú	Thâm nhiễm
Ngấm thuốc	Nhiều	Không nhiều
T1W	70% giảm, 30% đồng tín hiệu	Đồng tín hiệu với cơ
T2W	Tăng tín hiệu	Tăng tín hiệu



**Hình 7.319.** a và b. Glioma của giao thoa thị giác (1). (Neurofibromatose type I)  
 c. U dây VIII hai bên (2) kết hợp u màng não liềm đại não (3) (type II).  
 d. U dây thần kinh nhiều tầng dọc hai bên cột sống (mũi tên) (type II).

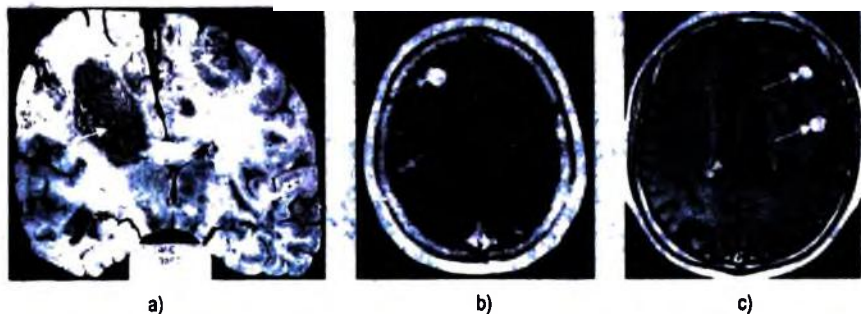
### 3.2.5. Di căn não

Đặc điểm: chiếm 30% các u nội sọ. Vị trí thường gặp theo thứ tự: ranh giới chất xám và chất trắng, tổ chức não trong sâu, thân não. U có thể ở màng não và hộp sọ. Các u di căn não hay gặp theo thứ tự: ung thư phế quản phổi, ung thư vú, ung thư đại – trực tràng, ung thư thận, u hắc tố bào. 80% các di căn não thường nhiều khối.

Hình ảnh:

**Cắt lớp vi tính:** nếu di căn nhu mô não có hình ảnh khối đồng hay giảm tỷ trọng trong vùng giữa chất xám và trắng, phù nề quanh khối, có thể có chảy máu, ngấm thuốc cản quang dạng lốm đốm, nốt, hay hình vòng. Nếu di căn màng cứng có hình ảnh khối đồng tỷ trọng hoặc đôi khi là tổn thương lan toả màng cứng, của số xương phát hiện tổn thương xương.

**Cộng hưởng từ:** tổn thương đồng hay giảm tín hiệu T1, tăng tín hiệu T2, FLAIR (u hắc tố bào hay chảy máu có thể thấy tăng tín hiệu T1). Ngấm nhiều thuốc lốm đốm, hay đều, hình vòng, thường có phù não. Cộng hưởng từ tiêm thuốc nhạy hơn cắt lớp vi tính tiêm thuốc, liều thuốc cộng hưởng từ tăng gấp 2 lần bình thường tăng độ nhạy.



**Hình 7.320.** a. Đại thể di căn nhiều ổ nhu mô não (mũi tên);  
b. Di căn nhiều ổ hai bán cầu dạng đặc (mũi tên trắng) và dạng kén (mũi tên đen);  
c. Di căn nhiều ổ dạng nốt dạng nốt đặc ngấm thuốc mạnh (mũi tên).

Chẩn đoán phân biệt:

– *Không có ngấm thuốc viền đơn độc hay nhiều khối:* áp xe (thường tăng tín hiệu trên DWI và giảm trên ADC), u nguyên phát (thường chất xám), bệnh khác (thoái hoá myêlin, máu tụ đang tiêu).

– *Tổn thương đa ổ ở chất trắng:* không ngấm thuốc thường không phải di căn.

### 3.2.6. Các tổn thương nang

Có nhiều loại tổn thương nang không phải do nhiễm trùng hay u trong não: Nang màng nhện, nang keo, nang khe Rathke, nang biểu mô thần kinh (nang màng não thất trong não thất của nang đám rối mạch mạc), nang trong nhu mô.

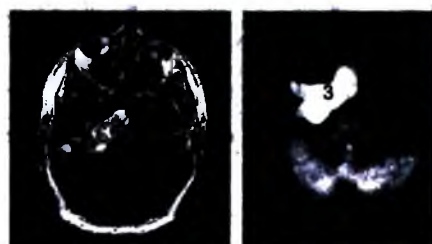
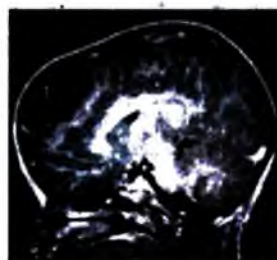
#### **Nang màng nhện:**

– **Đặc điểm:** không thực sự là u, do gấp đôi hay trượt của màng nhện, hay gấp ở trẻ em (chiếm 75%). Vị trí ở hố giữa, hố sau, trên yên, bể củ não sinh tư, bể Magna. Dấu hiệu điển hình là hình nang dịch não tủy tròn, bầu dục ranh giới rõ.

– **Dấu hiệu:** khối ngoài trục tỷ trọng nước não tủy (trên cắt lớp vi tính), tăng tín hiệu T2 giảm T1, không bắt thuốc, tiến triển chậm với chèn ép nhu mô não. Không thông với dịch não tủy (cắt lớp vi tính bể não cản quang). Áp lực của khối có thể gây mòn vòm sọ.

#### **Chẩn đoán phân biệt với nang dạng bì (epidermoid cyste)**

	Nang màng nhện	Nang dạng bì
Tỷ trọng	Như nước não tủy	Có thể tăng hay đồng tỷ trọng
Cộng hưởng từ	Giống nước não tủy	Hơi tăng tín hiệu PDW
CHT khuếch tán	Giống nước	Giảm hơn nhu mô não
Vôi hoá	Không	Có thể gặp
Ngấm thuốc	Không	Có thể có
Hình thái	Đè đẩy	Luồn lách, bao quanh các mạch máu và dây thần kinh



**Hình 7.321.** Nang dưới nhện vùng trán bào mòn bản xương sọ và chèn ép nhu mô não, tín hiệu dịch giống dịch não tủy (1)

**Hình 7.322.** Nang dạng biểu bì góc cầu trên não phải (2), tăng tín hiệu trên chuỗi xung Diffusion (3).

#### **Nang keo (colloid cyst):**

– **Đặc điểm:** nang phát triển trong vùng lỗ Monro, ở người lớn. Lâm sàng đau đầu nhẹ, mất điều hoà nhẹ do ứ nước não thất. Vị trí đặc trưng ở phần trước não thất 3, lỗ Monro.

- *Hình ảnh:* nang keo tròn hay bầu dục kích thước trung bình 15mm, tăng tỷ trọng trên cắt lớp vi tính (2/3), đồng hay giảm tỷ trọng (1/3 các trường hợp), hiếm gặp vôi hoá, không ngấm thuốc cản quang. Có thể có ứ nước não thất. Cộng hưởng từ có tín hiệu thay đổi tùy bản chất dịch: đồng/tăng tín hiệu T1, tín hiệu từ giảm đến tăng tín hiệu T2, có thể có mức ngang dịch/dịch. Có thể có ngấm thuốc viền.



**Hình 7.323.** Nang keo trong não thất III. Tăng tín hiệu rất mạnh và đồng nhất trên T1 do chứa nhiều protein (môi tên).

- *Chẩn đoán phân biệt:* nang sán (neurocysticercosis), giả nang do dòng chảy dịch não tủy, phình mạch, động mạch thần kinh to và dài, u dưới màng não thất (subependymoma), u nhú đám rối mạch mạc (choroid plexus papilloma).

### **Nang khe Rathke**

- *Đặc điểm:* nang phát triển từ di tích phôi của túi Rathke (thấy ở tuần thứ 4 của phôi, là tiền thân của thùy trước và phần giữa tuyến yên). Nang nằm trong hố yên và trên yên trong 70% các trường hợp, 20% chỉ trong tuyến yên. Dấu hiệu đặc trưng là hình nang không ngấm thuốc, không vôi hoá, tăng tín hiệu T2 nằm trong tuyến yên.

- *Hình ảnh:*

\* Cắt lớp vi tính có hình ảnh khối tròn, hay có thùy, nằm trong hố yên hay trên yên, kích thước <10mm (trong hố yên 40%), phát triển lên trên yên (60%). 70% giảm tỷ trọng, 25% hỗn hợp giảm và đồng tỷ trọng, chỉ có 10–15% có vôi hóa. Không ngấm thuốc cản quang. Rất ít khi có viêm xoang bướm.

\* Cộng hưởng từ: nếu u trong hố yên thấy nhu mô tuyến yên lạnh xung quanh. Tín hiệu thay đổi tùy theo dịch trong nang (thanh dịch hay dịch nhầy), 30–40% như dịch não tủy (giảm tín hiệu T1, tăng tín hiệu T2), 50–60% tăng tín hiệu T1, giảm/đồng tín hiệu T2, 5–10% hỗn hợp. Không ngấm thuốc ái từ trong nang (viên ngấm thuốc của tuyến bình thường bị ép có thể thấy). 75% có nốt trong nang không ngấm thuốc. Kích thước khối thường nhỏ, đôi khi to.

– **Chẩn đoán phân biệt:** u sọ hầu (hay có vôi hoá, 90% có ngấm thuốc dạng nốt, viển), nang tuyến yên–Cystic pituitary adenoma (vôi hoá hiếm, có viển tăng âm), các nang khác không phải u (nang màng nhện, nang hỗn hợp trong tuyến yên: dermoid, epidermoid...).

## 4. BỆNH LÝ THOÁI HOÁ VÀ BỆNH LÝ CHẤT TRẮNG

### 4.1. Đại cương

#### 4.1.1. Xếp loại các bệnh thoái hoá

##### **Chất trắng:**

- Bệnh thoái hoá myêlin: bệnh mắc phải do myêlin hoá bị rối loạn.
- Bệnh rối loạn tạo myêlin: sai sót bẩm sinh di truyền tạo myêlin, bảo vệ và thoái hoá myêlin.

##### **Chất xám:**

- Sa sút trí tuệ tuổi già, thể Alzheimer.
- Bệnh Pick.
- Sa sút trí tuệ do mạch máu vỏ não (sa sút trí tuệ do nhồi máu nhiều ổ).
- Bệnh Parkinson.
- Lysosomal storage disease.

##### **Các hạch nền:**

- Bệnh Huntington (di truyền, biến dị càngh ngăn nhiễm sắc thể số 4, tăng tổng hợp nucleotid CAG).
- Bệnh Wilson (rối loạn chuyển hoá đồng).
- Bệnh Fahr.
- Bệnh Leigh (bệnh não –tuỷ sống hoại tử bán cấp, di truyền nhiễm sắc thể thường lặn, thoái hoá mất myêlin, tổ chức đệm lan toả, hoại tử).

#### 4.1.2. Thoái hoá và già hoá

Nhiều thay đổi xuất hiện trong hệ thần kinh trung ương cùng với sự già hoá.

**Teo não lan toả:** giãn các não thất, rãnh cuộn não, các khe và các bể não, mất nhu mô não.

##### **Bất thường chất trắng:**

- Bất thường chất trắng ở trung tâm hay vùng dưới vỏ.

- Bất thường chất trắng quanh não thất (gặp trong 30% người già) do: các bệnh lý vi mạch (thoái hoá myêlin thiếu máu), lan toả tổ chức đệm, lắng đọng protein, nhồi máu ổ khuyết; biểu hiện bằng tăng tín hiệu thường T2 quanh não thất không ngấm thuốc và không có hiệu ứng khối.

- Khoang Virchow-Robin (VR) giãn (giãn khoang quanh mạch máu): mất myêlin quanh các mạch máu làm cho giãn khoang dưới nhện quanh mạch máu chứa nước não tủy. Khoang VR luôn có tín hiệu tăng giống như dịch não tủy.

- Động sắt ở hạch nền: T2 giảm tín hiệu.

## 4.2. Bệnh lý chất trắng

### 4.2.1. Phân loại

**Mất myêlin hoá:**

- Bệnh xơ hoá rải rác (Multiple Sclerosis MS)
- Bệnh viêm não và tủy sống (encephalomyelitis)
- Bệnh liên quan đến nhiễm độc: thoái hoá myêlin của cầu não – nhân xám, hội chứng cận u, điều trị tia xạ, hoá chất, nghiện rượu.

**Bệnh rối loạn myêlin hoá tổn thương chất trắng sâu (leukodystrophies):**

- Rối loạn các enzym tiêu thể
- Các rối loạn tạo và tiêu huỷ peroxyt tế bào (oxy già)
- Bệnh rối loạn chuyển hoá acid amin
- Bệnh tự phát...

### 4.2.2. Bệnh xơ hoá đa ổ (MS)

#### a) Đại cương

Bệnh mất myêlin tự phát đặc trưng bằng tổn thương viêm phù nề quanh các mạch máu (các mảng cấp tính) và tiến triển gây phát triển mô đệm và mất myêlin (các mảng mạn tính). Bệnh có phát sinh có thể do phản ứng viêm tự miễn hay do các yếu tố bên ngoài. Hay gặp ở người da trắng trẻ, nữ hơi nhiều hơn nam. Là nguyên nhân hay gặp nhất của bệnh lý chất trắng.

Lâm sàng phụ thuộc vào vị trí tổn thương; giảm thị lực một bên, dáng đi khó khăn, rối loạn cảm giác hay gặp.

#### b) Chẩn đoán hình ảnh

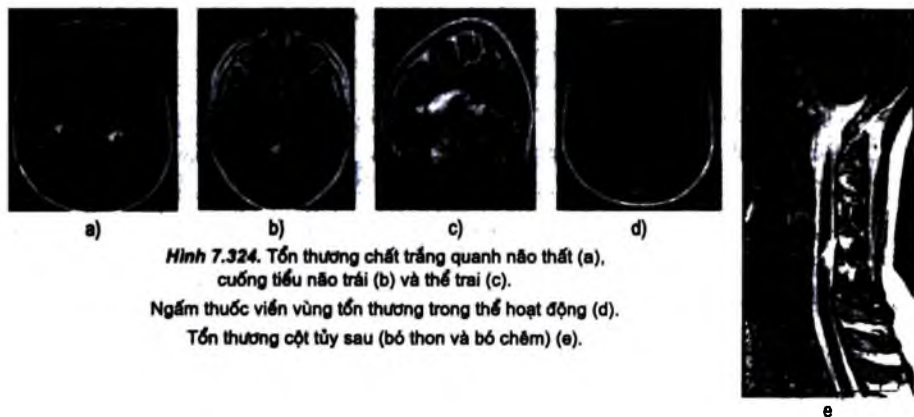
**Cắt lớp vi tính:** các tổn thương đồng hoặc giảm tỷ trọng có ngấm thuốc ít (khó chẩn đoán).

**Cộng hưởng từ:**

– **Các ổ xơ hoá:** thường nhiều ổ, số lượng trên 3 ổ, kích thước trên 5mm giúp chẩn đoán, kích thước trung bình: 0,5–3cm. Ngấm thuốc đồng đều, hình viên, hay loang lổ (các ổ không hoạt động, không ngấm thuốc). Tăng tín hiệu trên T2 và FLAIR. Hình đặc trưng là tăng tín T2 hiệu hình đvan, hình thuôn dài ở thể trai (cắt theo mặt phẳng đứng dọc). Hình các ngón tay của Dawson: các cấu trúc hình elip lan đến trong chất trắng ở sâu quanh não thất bên.

– **Vị trí các ổ:** vùng trên lều có ở hai bên quanh não thất (85%), thân thể trai (70%), rải rác trong chất trắng, trong chất xám (hiếm gặp). Ngoài ra, có thể có ở thân não, tiểu não, tuỷ sống (50%), thần kinh thị giác, giao thoa thị giác.

– **Các tổn thương khác:** teo vỏ não (20–80%), teo thể trai (40%), giảm tín hiệu trên T2W của đôi thị và nhân bèo (tăng lắng đọng sắt). Hiệu ứng khối với các ổ lớn (> 3cm) có thể nhầm với u (hiếm).



**Hình 7.324.** Tổn thương chất trắng quanh não thất (a), cuống tiểu não trái (b) và thể trai (c).

Ngấm thuốc viên vùng tổn thương trong thể hoạt động (d).

Tổn thương cột tủy sau (bó thon và bó chêm) (e).

**Chẩn đoán phân biệt:**

– Viêm não –tuỷ rải rác cấp: những đợt cấp xơ hoá rải rác đơn độc khó chẩn đoán với viêm não. Viêm não thường tổn thương vỏ và dưới vỏ.

– U não: ổ xơ hoá có nhiều vòng ngấm thuốc có thể nhầm với di căn, ổ xơ hoá lớn, đặc, hiệu ứng khối có thể nhầm với u thần kinh đệm.

**4.2.3. Viêm não tuỷ rải rác cấp (Acute Disseminated Encephalomyelitis) ADEM**

Phản ứng miễn dịch với virus hay sau tiêm chủng. Bệnh tấn công đột ngột, thường ở trẻ em. Không phân biệt được về hình ảnh với xơ hoá đa ổ trên hình ảnh nhưng nó tiến triển một giai đoạn khác hẳn với xơ hoá tiến triển nhiều đợt.



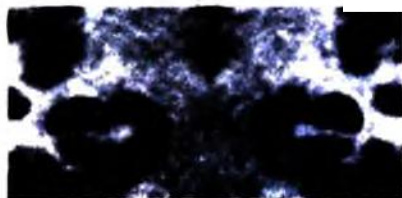
### 4.3. Bệnh lý chất xám

#### 4.3.1. Bệnh mất trí nhớ người già thể Alzheimer

**Đặc điểm chung:** là bệnh lý mất trí nhớ hay gặp nhất do teo vỏ não ở người già. Tỷ lệ thường tăng lên cùng với tuổi, tỷ lệ tới 50% người trên 85 tuổi. Dấu hiệu hình ảnh không đặc hiệu nhưng giúp chẩn đoán phân biệt với các bệnh khác có biểu hiện lâm sàng tương tự (tụ máu ngoài màng cứng, nhồi máu, thiếu máu não nhiều ổ, bệnh Binswanger, ứ nước não thất không tăng áp lực...).

**Hình ảnh:** không có các dấu hiệu hình ảnh thực sự đặc hiệu trên cắt lớp vi tính và cộng hưởng từ, có giãn rộng lan toả của các rãnh cuộn não và não thất (thường gặp), teo não nhiều hơn ở vùng thái dương, thùy hải mã, và vùng khe Sylvius. Tăng tín hiệu trong chất trắng có thể gặp nhưng không phải là dấu hiệu đặc trưng thường gặp. Thường có phối hợp với bệnh tổn thương vi mạch.

**PET và SPECT:** vùng giảm chuyển hoá trong não (giảm tiêu thụ glucose và oxy), tưới máu não bị giảm.



a)



b)

Hình 7.325. a. Teo hồi hải mã 2 bên trong bệnh Alzheimer (mũi tên).

b. Hình đối chứng.

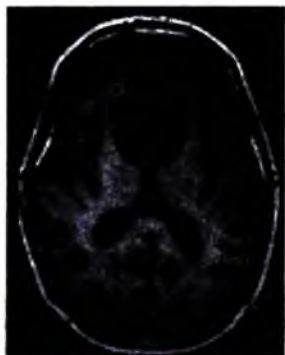
#### Chẩn đoán phân biệt:

- Bệnh thể Lewy lan toả: bệnh mất trí nhớ đứng hàng thứ hai, 7% – 30% bệnh Alzheimer có tổn thương thể Lewy (nằm trong neuron thần kinh). Do giảm chuyển hoá của cả não (cả vỏ não, tiểu não).
- Bệnh Pick: teo não vùng trán và thái dương trước không cân đối.
- Thoái hoá nền vỏ não (corticobasal degeneration): hội chứng ngoại tháp và vỏ não, teo não nặng vùng trán đỉnh.
- Ứ nước não thất áp lực bình thường: thiếu hụt nặng về vận động và dáng đi. Giãn nặng toàn bộ hệ thống não thất không tương xứng với teo hồi hải mã.

#### 4.3.2. Bệnh Pick

**Đặc điểm chung:** bệnh mất trí nhớ ít gặp, ở lứa tuổi trước 65, nổi bật bằng dấu hiệu teo thùy não, thường ở thùy trán, thái dương trước.

**Hình ảnh điện quang:** teo não vùng trán và thái dương trước, có thể có teo nhân đuôi. Sừng trán não thất bên, phần trước rãnh liên bán cầu giãn. PET và SPECT thấy giảm tưới máu và giảm chuyển hoá vùng tổn thương.



a)



b)

**Hình 7.986.** a. Teo thùy trán và thái dương, dấu nhân đuôi hai bên (mũi tên) trong bệnh Pick (còn gọi là bệnh sa sút trí tuệ trán - thái dương); b. Hình bình thường.

#### 4.3.3. Mất trí nhớ do thiếu máu não (ischemic vascular dementia)

**Đặc điểm chung:** là bệnh mất trí hay gặp đứng thứ hai sau Alzheimer, có nhiều ổ thiếu máu nhỏ ở vỏ não và dưới vỏ. Hệ thống não thất, rãnh cuộn não giãn nhẹ.

**Hình ảnh điện quang:**

- Nhồi máu nhiều ổ mất trí nhớ: các ổ nhồi máu trong vỏ não, giãn các rãnh cuộn não và não thất, tăng tín hiệu T2.
- Mất trí nhớ do tổn thương vùng dưới vỏ (bệnhBinswanger): tăng tín hiệu quanh não thất (thiếu máu của các mạch xuyên), thường có tăng huyết áp.
- Các ổ khuyết trong chất xám ở sâu và chất trắng: các ổ nhồi máu trong đồi thị, nhân đuôi bao trong và thân não.

#### 4.3.4. Bệnh Parkinson

**Đặc điểm chung:** là bệnh thoái hoá thần kinh, tuổi thường trên 50 tự phát. Hình đại thể là teo não toàn thể. Tổn thương hệ thống dopamin của của đường liềm đen thể vân (substantia nigra).

**Hình ảnh điện quang:** cộng hưởng từ thường bình thường hay có giảm chiều rộng trên T2 của phần đặc liềm đen, giảm tín hiệu của hạch nền trên T2W và Spin echo và gradient echo (hạch nền đen). Teo não trong trường hợp bệnh mạn tính.

#### 4.4. Bệnh lý rối loạn chức năng hạch nền

##### 4.4.1. Vôi hóa hạch nền

**Đặc điểm chung:** vôi hoá hạch nền gặp trong 1% dân số và không có liên quan đến biểu hiện lâm sàng. Đa số các bệnh nhân vôi hoá hạch nền không có biểu hiện lâm sàng. Không có các dấu hiệu để xác định vôi hoá hạch nền nào là bệnh lý.

##### **Nguyên nhân:**

- Tự phát, hiện tượng hoá già bình thường.
- Chuyển hoá: thiếu năng tuyến giáp (hay gặp), giả thiếu năng cận giáp, cường năng cận giáp.
- Nhiễm trùng: Toxoplasmosis, HIV.
- Liên quan đến nhiễm độc: CO, nhiễm độc chì, tia xạ, hoá trị niệu.
- Chấn thương thiếu máu, thiếu oxy.
- Bệnh thoái hoá não (hiếm): bệnh Fahr, rối loạn phân bào sụn, bệnh Cockayne.

##### 4.4.2. Bệnh múa giật Huntington

Bệnh di truyền nhiễm sắc thể thường, lâm sàng có múa giật và mất trí nhớ.

Hình ảnh điện quang: teo nhân đuôi, giãn rộng sừng trán não thất bên.

##### 4.4.3. Bệnh Wilson

Bệnh di truyền gen lặn, do rối loạn chuyển hoá đồng, biểu hiện xơ gan, thoái hoá hạch nền.

Hình ảnh điện quang: cộng hưởng từ có thể bình thường hay có tăng tín hiệu của nhân bèo và đồi thị trên T2, thoái hoá chung của não, giảm tỷ trọng của các hạch nền trên cắt lớp vi tính. Xơ gan.

##### 4.4.4. Bệnh Fahr

Trước kia bệnh Fahr được gọi cho nhóm nhiều bệnh lý rối loạn được biểu hiện bằng vôi hoá các hạch nền. Nay nó được dùng cho nhóm bệnh nhân có vôi hoá các hạch nền và có biểu hiện muộn hội chứng mất trí nhớ và rối loạn vận động ngoại tháp, di truyền nhiễm sắc thể thường. Vôi hoá các hạch nền là tự phát.

Hình ảnh điện quang: điển hình là hình vôi hoá đối xứng hai bên các hạch nền trên cắt lớp vi tính. Cộng hưởng từ: T1 tăng tín hiệu tùy theo mức độ và giai đoạn của bệnh, T2 có vùng tăng tín hiệu trong chất trắng trung tâm bầu dục có thể do quá trình viêm.

## 5. Ú NƯỚC NÃO THẤT

### 5.1. Đại cương

Xếp loại:

– Ú nước não thất không lưu thông: tắc bên trong não thất, các lỗ, cống Sylvius, bẩm sinh.

– Ú nước não thất lưu thông: tắc ở các hạt Pacchioni (do chảy máu màng não, viêm màng não), tăng bài tiết dịch não tủy (hiếm) do u đám rối mạch mạc.

– Ú nước não thất áp lực bình thường.

Biến chứng của Shunt: viêm màng não – não thất, tắc shunt (tăng ú nước não thất), tụ máu dưới màng cứng hay rò vào khoang dưới màng cứng, xơ hoá màng não.

### 5.2. Ú nước não thất không lưu thông

**Đặc điểm chung:** giãn các não thất không có thương tổn của nhu mô não, do tắc bên trong hay ngoài hệ thống não thất trước các lỗ Luskka và Magendie. Có thể cấp tính hay mạn tính.

**Nguyên nhân:**

– Tắc lỗ Monro: u trong não thất 3 ( nang nhầy não thất – colloid cyst, oligodendroglioma, central neurocytoma, u tế bào hình sao với tế bào khổng lồ, u màng não thất–ependymoma, u màng não–meningioma), các u vùng trên hố yên.

– Tắc cống Sylvius: hẹp bẩm sinh, viêm não thất, chảy máu trong não thất, các u (u cuống não, u tuyến tùng, vùng sau não thất 3).

– Tắc vùng não thất 4: bệnh bẩm sinh (Dandy Walker), chảy máu trong não thất, nhiễm trùng (cysticercosis), u dưới màng não thất, u thân kinh dẹt thân não, các u hố sau (ependymoma, medulloblastoma, hemangioblastoma, di căn, astrocytoma).

**Hình ảnh điện quang:**

– Giãn hệ thống não thất phía trên chỗ tắc: tỷ lệ đường kính ngang hai sừng trán/đường kính não lớn hơn 0.33, sừng thái dương lớn hơn 3mm cho dấu hiệu “tai chuột Mickey” khá điển hình.

- Thấy nguyên nhân phía dưới gây tắc.
- Xoá các rãnh cuộn não do hiệu ứng khối.
- Phù nề tổ chức kẽ quanh não thất do tăng áp lực trong não thất và dòng chảy qua màng não thất (tăng tín hiệu T2).
- Mất hình rỗng của dòng chảy bình thường trong cống Sylvius.
- Đôi khi đo áp lực trong não thất bằng chọc trực tiếp để chẩn đoán.
- Thăm khám chẩn đoán hình ảnh nên làm thêm: cộng hưởng từ nghiên cứu dòng chảy nước não tủy.

### 5.3. Ứ nước não thất lưu thông

**Đặc điểm chung:** thường là hậu quả của tắc lưu thông dịch não tủy ngoài não thất: hạt Pacchioni, bẻ gãy hay vòm não.

**Nguyên nhân:** viêm màng não (nhiễm khuẩn hay ung thư màng não), chấn thương, chảy máu màng não, sau phẫu thuật, tắc tĩnh mạch.

#### **Dấu hiệu điện quang:**

- Các dấu hiệu giống ứ nước não tủy không lưu thông: giãn sừng thái dương, xoá các rãnh cuộn não, phù nề tổ chức liên kết quanh não thất (tăng tín hiệu T2).
- Giãn cân đối toàn bộ hệ thống não thất.
- Não thất 4 thường không giãn nhiều trong ứ nước não thất do tắc ở vòm não.

### 5.4. Ứ nước não thất với áp lực bình thường

**Đặc điểm chung:** là loại ứ nước não thất lưu thông nhưng không có tăng áp lực nội sọ. Tam chứng trên lâm sàng là lú lẫn, đá không tự chủ, dáng đi không phối hợp động tác.

**Dấu hiệu chẩn đoán hình ảnh:** dấu hiệu để chẩn đoán tốt nhất là phối hợp giãn các não thất, khe sylvius giãn, thủy đảo và các rãnh cuộn não bình thường. Tăng tín hiệu trên T2 quanh não thất ít gặp hơn. Thể trai cong lồi lên trên và có thể chạm tới liềm não. Dấu hiệu trống tín hiệu của dòng chảy trong cống sylvius. Nghiên cứu lưu lượng nước não tủy thấy tăng lưu lượng qua cống Sylvius.

**Chẩn đoán phân biệt:** già hoá bình thường, bệnh suy giảm trí nhớ Alzheimer, bệnh suy giảm trí nhớ nhồi máu nhiều ổ, bệnh não do xơ hoá tiểu động mạch dưới vỏ (bệnh Binswanger) gây các thiếu máu nhỏ và thoái hoá não.

## 6. CÁC BỆNH VIÊM NHIỄM

### 6.1. Đặc điểm chung

– *Xếp loại các nguyên nhân gây viêm nhiễm:*

+ Nhiễm trùng do vi trùng.

+ Nhiễm trùng do nấm.

+ Do ký sinh trùng.

+ Do virus.

– *Xếp loại theo vị trí tổn thương:*

+ Viêm màng não: màng mềm, khoang dưới nhện, khoang dưới màng cứng, màng nhện. Gồm:

• Viêm mũ: khoang ngoài màng cứng, khoang dưới màng cứng.

• Viêm não: trong nhu mô, giai đoạn sớm của áp xe não.

• Áp xe trong nhu mô não.

• Viêm não thất.

### 6.2. Viêm màng não do vi khuẩn

*Đặc điểm chung:*

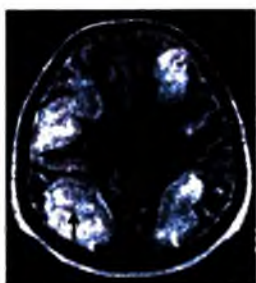
– Nguyên nhân chung: trẻ sơ sinh (nhóm B Streptococcus, Escherichia Coli, Listeria), trẻ em (Hemophilus, N.meningitidis), người lớn (Streptococcus pneumonia, N.meningitidis).

– Giải phẫu bệnh chia thành hai thể: viêm màng não(leptomeningitis) thường gặp, màng nuôi và màng nhện bị tổn thương. Viêm màng cứng: màng cứng và lớp ngoài của màng nhện bị tổn thương.

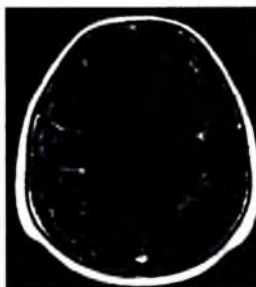
– Các yếu tố thuận lợi cho tổn thương: viêm xoang, viêm phổi mạn tính, tử chứng Fallot, đảo vị trí các mạch máu lớn, các bệnh tim có tím khác.

*Hình ảnh điện quang:*

Viêm màng não là chẩn đoán của xét nghiệm dịch não tủy, hình ảnh điện quang không đặc hiệu, chủ yếu để chẩn đoán các biến chứng. Giai đoạn sớm hình cắt lớp vi tính bình thường. Sau đó có thể có hình màng nuôi và màng nhện ngấm thuốc, màng nuôi và khoang màng nhện vòm não ngấm thuốc (trên T1) là dấu hiệu đặc trưng. Hình màng não vùng nền sọ ngấm thuốc đơn độc gặp trong viêm màng não u hạt. Có thể có ứ nước não tủy (biến chứng sớm).



a)



b)

**Hình 7.327.** Viêm màng não.

a. Tổn thương nhu mô não theo rãnh cuộn não (mũi tên).

b. Ngấm thuốc vỏ não sau tiêm Gadolinium (mũi tên).

Siêu âm qua thóp trẻ em: các dấu hiệu tinh tế như bất thường về mật độ âm của nhu mô não, các rãnh cuộn não tăng âm, tụ dịch ngoài nhu mô não, giãn hệ thống não thất, viêm não thất thấy trong 70–90% các trường hợp (thành não thất tăng âm, có âm lắng đọng trong não thất).

**Biến chứng:** ú nước não thất do tắc ngoài não thất, viêm não thất, viêm đám rối mạch mạc, tổn thương mạch máu (viêm động mạch, tắc tĩnh mạch).

### 6.3. Viêm mũ khoang màng não (empyema)

**Đặc điểm chung:** là khối mũ khu trú trong khoang dưới màng cứng (thường gặp) hay trong khoang ngoài màng cứng (ít gặp), bệnh có thể tiến triển nhanh, coi như cấp cứu ngoại khoa. Nguyên nhân do viêm tai, chấn thương, sau phẫu thuật sọ não...

#### **Hình ảnh điện quang:**

– Hình ảnh chung: khối dịch ngoài não, có viền ngấm thuốc. Tới 2/3 các trường hợp có phối hợp viêm xoang, 15% các trường hợp có cả khối mũ khoang dưới và ngoài màng cứng.

– Cát lớp vi tính: khoang dưới màng cứng có hình khối dịch hình liềm ngoài não đồng hay tăng tỷ trọng, có viền ngấm nhiều thuốc, hay phối hợp với viêm xoang, viêm tai xương chũm. Khoang ngoài màng cứng có hình khối tỷ trọng thấp lõi hai mặt, thường liền với xoang trán.

– Cộng hưởng từ:

+ Viêm mũ dưới màng cứng: tín hiệu tăng hơn tín hiệu dịch não tủy ở tất cả các xung, bờ khối có vỏ ngấm nhiều thuốc, có thể có vách bên trong khối. Tổ chức não dưới khối tăng tín hiệu trên T2, FLAIR.

+ Viêm mủ ngoài màng cứng: khối dịch lõi hai mặt đáy màng cứng (tăng tín hiệu). Khối có thể vượt qua đường giữa nếu nằm ở vùng trán.

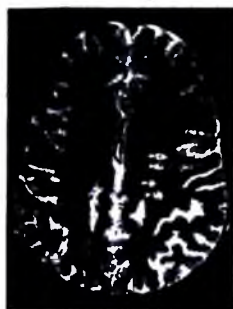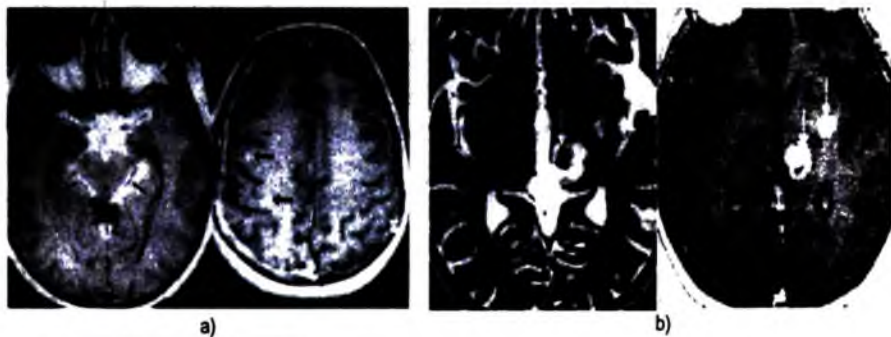
**Chẩn đoán phân biệt:** tụ máu dưới màng cứng mạn tính, tụ dịch dưới màng cứng, tràn dịch dưới màng cứng (dịch như dịch não tủy không nhiễm trùng, không ngấm thuốc, hay gặp ở trẻ em viêm màng não mủ).

#### 6.4. Viêm màng não do lao

##### **Đặc điểm chung:**

Viêm màng não do lao là biểu hiện hay gặp nhất của lao hệ thần kinh trung ương, sau đó mới đến lao trong nhu mô não. Vi khuẩn lao thâm nhập chủ yếu theo đường máu từ lao phổi. Tổn thương mạn tính tạo các u hạt vùng nền não có thể gây liệt các dây thần kinh. Bệnh phổ biến trở lại do AIDS, tình trạng kháng thuốc của lao.

##### **Hình ảnh diện quang:**



c)

**Hình 7.328.** Lao não và lao màng não (mũi tên).

- Lao màng não vùng nền sọ kèm theo ổ lao nhỏ trong nhu mô não.
- Củ lao ngấm thuốc mạnh nằm trong đối thị và nhân bên trái.
- Các ổ lao nhỏ trong nhu mô.



– Lao màng não vùng nền sọ: ngấm nhiều thuốc của màng não vùng nền sọ trên cát lớp vi tính và cộng hưởng từ, vùng hố yên và quanh yên cũng bị tổn thương. Màng não giảm tín hiệu trên T2. Vôi hoá màng não có thể thấy trong các trường hợp muộn.

– U lao (áp xe do lao): ít gặp trừ trường hợp bị suy giảm miễn dịch hay trong vùng dịch. Tổn thương là khối có viền xung quanh tăng hay giảm tín hiệu, có thể có phù nề, thường biểu hiện bằng khối đặc hoặc khối có viền ngấm thuốc trên cát lớp vi tính. Nếu u lao chưa bã đậu hoá có hình tăng tín hiệu T1, giảm tín hiệu T2 và ngấm thuốc đều. Nếu u lao đã bã đậu hoá sẽ có viền tăng tín hiệu nhẹ T1, giảm tín hiệu T2. Viền ngấm thuốc đều hay nhiều thùy, nhiều khối tập trung.

– Dấu hiệu phối hợp: ứ nước não thất (70%), nhồi máu não (40%), lao cột sống, viêm hạch...

**Chẩn đoán phân biệt:** với các viêm màng não nguyên nhân khác, u màng não, viêm màng não không đặc hiệu (sarcoid...). U lao cần phân biệt với các áp xe não, sán não, di căn não.

## 6.5. Áp xe não

**Đặc điểm chung:** các loại vi khuẩn ở trẻ em hay do Staphylococcus, Streptococcus, Pneumococcus, ở người lớn phối hợp vi khuẩn yếm khí và hiếu khí, ở người suy giảm miễn dịch: toxoplasmosis, cryptococcosis, nấm. Cơ chế gây bệnh theo đường máu, theo đường trực tiếp: viêm xoang, viêm tai, sau phẫu thuật hay tự phát.

### **Dấu hiệu điện quang:**

– Vị trí: nếu lan theo đường máu thấy nhiều tổn thương ở chất xám và ranh giới chất trắng-xám. Nếu lan trực tiếp sau chấn thương hay viêm xoang thì tổn thương quanh vùng đường vào.

– Hình thái: hiệu ứng khối (do khối áp xe và phù nề xung quanh), viền hay vách ngấm thuốc nhiều (90%). Thấy hình vỏ áp xe (từ ngày 7–14): vỏ áp xe mỏng hơn trong chất trắng do ít mạch nuôi dưỡng hơn (áp xe có thể vỡ vào não thất hay tạo áp xe mới khi nằm ở vị trí đường giữa), vỏ giảm tín hiệu trên T2 và thường nhẵn, vỏ có thể xuất hiện muộn do dùng kháng viêm steroid. Có thể lan vào não thất gây viêm não thất: tăng tỷ trọng dịch não tủy, ngấm thuốc của màng não thất, có thể có vách não thất và ứ nước não thất. Có thể có tổn thương áp xe thứ phát.



**Hình 7.329.** Áp xe não thùy thái dương – chấm trái có vỏ mỏng nhấn ngấm thuốc mạnh (1), dịch bên trong tăng tín hiệu trên Diffusion (3,4).

**Chẩn đoán phân biệt:** u nguyên phát hay thứ phát, các tổn thương khác có ngấm thuốc viền (tụ máu đang tiêu, xơ hoá rải rác...).

### **6.6. Nhiễm ký sinh trùng não (bệnh sán não – Cysticercosis)**

#### **Đặc điểm chung:**

- Nguyên nhân: do *Taenia solium* (sán dây của lợn).
- Dịch tễ: bệnh ở nhiều nước trên thế giới, nhất là Trung và Nam Mỹ ăn hay uống nước bị nhiễm trứng sán, trứng qua ruột non theo đường máu tạo các nang sán trong cơ, da, não. Nang sán lúc đầu chứa ấu trùng còn sống, sau chết gây viêm và vôi hoá. 75% bệnh nhân mắc bệnh sán có biểu hiện sán não.
- Lâm sàng: thường biểu hiện động kinh.
- Điều trị: Praziquantel, albendazol, làm shunt não thất trong trường hợp tắc não thất.
- Tiến triển: đầu tiên là nang không ngấm thuốc (ấu trùng sán sống), sau đó có viền ngấm thuốc do ấu trùng chết gây viêm. Cuối cùng là vôi hoá tổn thương cũ.

#### **Hình ảnh điện quang:**

- Biểu hiện đặc trưng bằng hình nhiều nang rải rác tỷ trọng dịch, kích thước các nang từ 5–15mm, ngấm thuốc viền. Ấu trùng sán biểu hiện bằng nốt trong nang có mức độ tăng tín hiệu khác nhau trên T2.
- Vị trí các nang: thường nằm rải rác trong nhu mô não, nằm trong khoang dưới nhện, nếu nằm trong não thất có thể gây ứ nước (tăng tín hiệu trên xung FLAIR).



Hình 7.330. Các ổ kén sản lợn trong não, có chấm lạch tâm đó là đầu sản (mũi tên).

– Tìm các tổn thương khác: ứ nước não thất, viêm màng não mạn tính, các vôi hoá trong cơ.

**Chẩn đoán phân biệt:** các nang ký sinh trùng khác, tổn thương do lao, u hạt ký sinh trùng, u não.

## 6.7. Viêm não

**Đặc điểm chung:** là tổn thương viêm lan toả không khu trú của não, nguyên nhân thường do virus mà thường gặp nhất là do Herpes. Có thể viêm cấp hay mạn tính. Các vùng tổn thương có ranh giới rõ hay không rõ do phù nề nhiễm độc lan toả. Có thể có chảy máu lốm đốm, có viêm màng não. Tổn thương ngấm thuốc ít thì sớm hoặc không ngấm thuốc.

### **Các vị trí đặc trưng của một số loại viêm não:**

– Viêm não do Herpes (HSV-1): ở cuộn não vùng thái dương và trán dưới hai bên, thùy đảo.

– HIV: tổn thương chất trắng và thân não, hạch nền và đồi thị.

– Viêm não Nhật Bản: tổn thương vùng đồi thị hai bên, thân não, tiểu não.

– Viêm não do Varicella-Zoster virus (một loại virus thuỷ đậu-zona): ít tổn thương não (1%), tổn thương tiểu động mạch gây các ổ nhỏ máu nhỏ và chảy máu.

– Virus Estein-Barr (EBV): tổn thương đối xứng hạch nền hai bên....

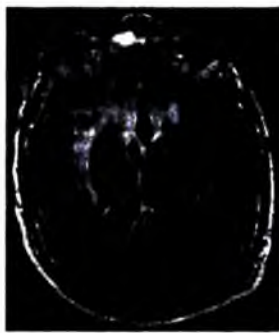
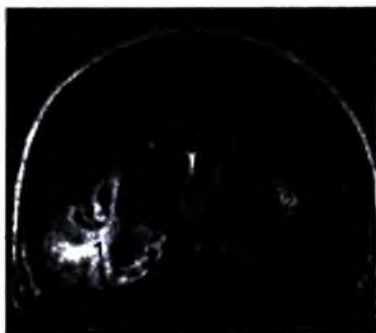### **Hình ảnh điện quang:**

+ Cắt lớp vi tính: cắt lớp vi tính âm tính trong 75% trẻ em bị viêm não cấp. Viêm não do Herpes trên cắt lớp vi tính sớm thường âm tính, sau đó có thể thấy giảm tỷ trọng ở vùng thái dương và trán sâu hai bên, vùng cuộn não, ranh giới

vùng trán với vùng thái dương, hiệu ứng khối. Chảy máu và ngấm thuốc đặc trưng ở giai đoạn muộn.

– Cộng hưởng từ:

\* Viêm não Herpes: cộng hưởng từ nhạy hơn cắt lớp vi tính với hình giảm tín hiệu T1, tăng tín hiệu T2 và FLAIR, tăng tín hiệu trên DWI, có thể ngấm thuốc sớm lõm dóm sớm. Chảy máu, nhuyễn não xuất hiện muộn hơn. Tổn thương các cuộn não vùng trán ranh giới vùng thái dương và vùng thái dương đối diện càng gợi ý chẩn đoán.



*Hình 7.331.* Viêm não do virus Herpes: tổn thương vỏ não thùy thái dương (1), thùy đảo (2) hai bên và nhân xám trung ương.

\* Nhiễm virus mạn tính: do HIV tổn thương đa ổ tăng tín hiệu không ngấm thuốc trong chất trắng quanh não thất, vùng chẩm, trán (thâm nhiễm tổ chức đệm, thoái hoá myêlin), teo não lan toả, có thể có các nhiễm trùng cơ hội như toxoplasmosis, cryptococcosis, CMV.

Bệnh PLM (tổn thương não chất trắng nhiều ổ tiến triển progressive multifocal leukoencephalopathy): bệnh thoái hoá myêlin do phản ứng với virus Jakob Creutzfeldt, gây tổn thương các tế bào thần kinh đệm ít nhánh. Tổn thương phần sau trung tâm bầu dục, tổn thương cân đối hai bên, bắt đầu từ chất trắng gần vỏ và lan vào chất trắng trong sâu. Tổn thương tăng tín hiệu T2, không ngấm thuốc (khác các viêm nhiễm khác và u). Có thể vượt qua cả thể trai, không có hiệu ứng khối.

## 7. CÁC BỆNH BẨM SINH

### 7.1. Xếp loại

Thiếu hụt đóng kín ống thần kinh:

- Vô sọ (thường gặp)

- Chiari II,III
- Thoát vị nhu mô não (encephalocele)

**Rối loạn tạo nên các túi thừa, các phân cách:**

- Mất nửa trước của não (holoprosencephaly)
- Loạn sản vách- thị giác (septo-optic dysplasia)
- Bất thường thể trai

**Bất thường phát triển của vỏ não:**

- Vỏ não nhẵn (lissencephaly)
- Các nếp cuộn não dày (pachygyria)
- Các nếp cuộn não nhỏ (polymicrogyria)
- Tật nứt đôi não (schizencephaly)
- Não lạc chỗ (heterotopia)
- Phì đại một nửa não (hemimegalencephaly)

**Các dị dạng ở hố sau:**

- Chiari I,II,III
- Dandy-Walker
- Các biến thể của Dandy-Walker
- Phình to bể đáy

**Hội chứng thần kinh da (pharcomatoses):**

- Xơ cứng củ (tuberous sclerosis)
- U xơ thần kinh (neurofibromatosis)
- Hội chứng Sturge-Weber (encephalotrigeminal angiomatosis)
- Bệnh Von Hippel-Lindau

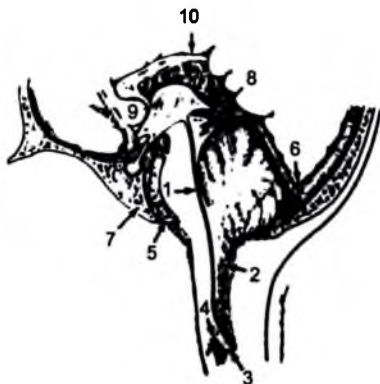
## **7.2. Thiếu hụt đóng ống thần kinh**

### **7.2.1. Dị dạng Chiari II**

**Điểm chung về dị dạng Chiari:**

- Chiari I: hạch nhân tiểu não nằm xuống dưới lỗ chẩm lớn hơn 5mm, không liên quan đến Chiari II.
- Chiari II: bất thường hệ thần kinh với hố sau nhỏ, thân não ra sau, thoát vị hạch nhân tiểu não qua lỗ chẩm, hay kèm thoát vị não màng não vùng thắt lưng.
- Chiari III: chiari II và thoát vị não (hiếm gặp).

**Đặc điểm chung của Chiari II:** là dị dạng hay gặp nhất ở trẻ sơ sinh, hay kèm các bất thường khác như thoát vị não màng não tuỷ (90%), ú nước não thất do tắc (90%), không có thể trai, rỗng tuỷ (50%), bất thường cuộn não, không kèm Chiari I.



**Hình 7.332.** Chiari II.

1. Não thất 4 kéo dài hình ống.
2. Thụỵ nhộng bị đẩy xuống dưới tạo các nốt.
3. Tuỷ sống có hình cửa gà.
4. Tuỷ sống bị xoắn.
5. Bán cầu tiểu não bò bao quanh phía trước thân não.
6. Hội lưu Herophil và xoang bên xương thất.
7. Bản trượt cong lõm.
8. Tectum có mở.
9. Khối gian não to.
10. Thiếu sản một phần thể trai.

#### **Hình ảnh điện quang:**

– Bất thường hố sau: hố sau nhỏ, thụỵ giun tiểu não thoát vị qua lỗ chằm (hình miếng gỗ chèn cửa), thoát vị tiểu não lên trên, tiểu não bọc quanh cầu não (hình tim), lều tiểu não hẹp, xoá bẻ góc cầu tiểu não và bề đáy, không thấy não thất 4 hay não thất 4 rất nhỏ kéo dài.

– Bất thường trên lều: thiếu sản liềm não hay liềm não có các khoảng trống nên các cuộn não hai bên bán cầu như đan vào nhau, các cuộn não nhỏ và nhiều, ú nước não thất, sừng trán não thất bên bị thuôn nhỏ do nhân đuôi ấn vào, não thất 3 nhỏ và cong lõm hai bên, phát triển không hoàn chỉnh của thể trai.

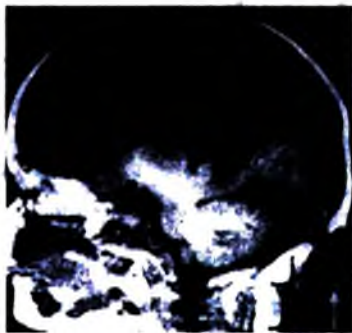– Bất thường xương: khuyết xương sọ bản trong và ngoài (xuất hiện ở sơ sinh và mất dần) do thiếu hụt trung mô, hội lưu tĩnh mạch và lều tiểu não bám thấp sát lỗ chẩm, lỗ chẩm rộng hình phễu, tháp xương đá ấn lõm, bản dốc khía lõm (do áp lực tăng).

– Bất thường tuỷ sống: thoát vị não màng não tuỷ (myelomeningocele) trong 90% các trường hợp, tuỷ cổ bị xoắn ở vùng lỗ chẩm (do áp lực), bệnh rỗng tuỷ và bệnh tuỷ tách đôi vùng ngực cùng dị dạng cột sống (diastematomyelia).

### **7.2.2. Thoát vị não màng não (cephalocele)**

Khuyết xương sọ làm cho não, màng não, dịch não tuỷ thoát vị ra ngoài sọ. Thường nằm ở đường giữa và phối hợp với các bệnh bẩm sinh khác như Chiari, thiếu sản thể trai.

Vị trí hay gặp: vùng chẩm 80%, trán hay mũi sàng, đỉnh 10%, xoang bướm.



**Hình 7.333.** Thoát vị não – màng não vùng chẩm (mũi tên) (cả màng não và nhu mô não cũng như dịch não tủy).

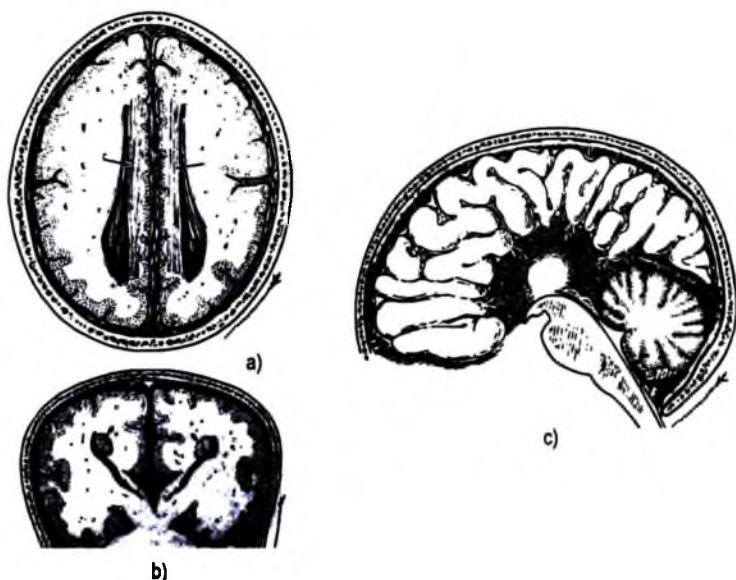
### **7.3. Các khuyết tật vùng bán cầu đại não**

#### **7.3.1. Thiếu sản thể trai (agenesis of corpus callosum)**

Là dị tật hay gặp nhất trong các dị tật của não.

Thể trai gồm các sợi nối hai chất trắng hai bên (trung tâm bầu dục). Các sợi chạy bất thường thành các bó dọc (bundles of Probst) dọc thành trong của não thất bên hai bên, đẩy các não thất bên ra hai bên và dừng ở vùng thụ chẩm và đỉnh. Não thất 3 bất thường lên cao và rộng. Có thể thiếu sản toàn bộ hay một phần thể trai.

Có thể kèm các dị tật khác (tim mạch, tiêu hoá, sinh dục tiết niệu) và dị tật não.



Hình 7.334. Thiếu sản thể trãi.

Các hình a, b, c cho thấy không có thể trãi; Hai bó sợi nằm hai bên phía trong não thất bên (a và b); Hình lan hoa toả ra xung quanh của các cuộn não (c); não thất III nổi liển với rãnh liên bán cầu (b).

**Hình ảnh điện quang:** không thấy thể trãi một phần hay toàn bộ bất thường bó Probst cạnh phía trong não thất bên, chất trắng kém phát triển quanh sừng chẩm hai bên. Các bất thường đi theo: não thất 3 lên cao giữa các não thất bên, các sừng trán não thất bên nhỏ và nhọn, các sừng chẩm giãn, các não thất bên song song không nối với nhau, trên cắt mặt phẳng trán thấy các sừng trước nhọn hình đỉnh ba thần biển, sừng thái dương giãn hình lỗ chìa khoá. Các bất thường khác của não: Dandy-Walker, u mỡ, Chiari II, thoát vị não, các di trí bất thường não.

### 7.3.2. Di tật không phát triển phần trước của não (Holoprosencephaly)

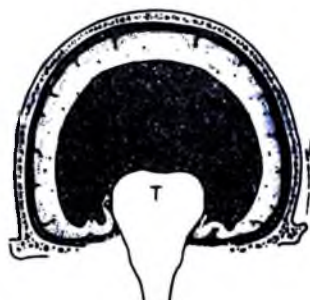Là bất thường trong thời kỳ chia đôi của não nguyên thủy thành hai bán cầu đại não. Thường phối hợp với các bất thường ở mặt: dị dạng một mắt ở giữa (cyclopia), hai mắt gần nhau đầu nhỏ dị dạng mặt (hypotelorism). 50% bệnh nhân có 3 nhiễm sắc thể 13.



Có ba thể Holoprosencephaly:

	Không có thủy (Alobar)	Bán thủy (Semilobar)	Có thủy (Lobar)
Rãnh liên bán cầu và liềm não	Không có	Chỉ có ở phía sau	Có
Các não thất bên	Một não thất hình chữ U	Thông liền nhau phần trước	Gắn bình thường
Não thất 3	Không	Sơ khai	Gắn bình thường
Bán cầu đại não	Một bán cầu	Chia đôi một phần	Gắn bình thường
Đôi thị	Sát nhập nhau	sát nhập tủy ca	Gắn bình thường
Bất thường mặt	Nặng	Ít nặng hơn	Bình thường hay nhẹ
Vách trong suốt	Không có	Không có	Không có

**Hình ảnh điện quang:**



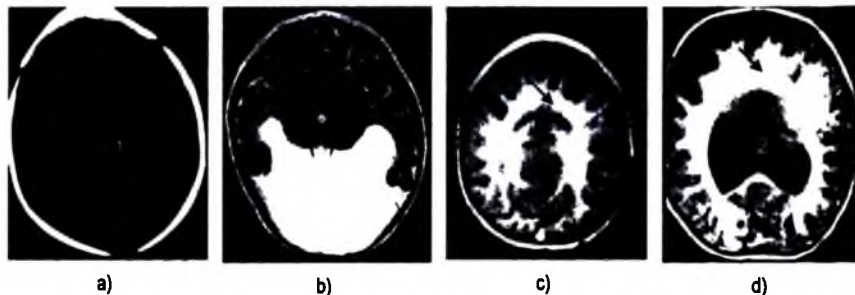
**Hình 7.335.** Dị tật không phát triển phần trước của não (Holoprosencephaly).

Chỉ có một não thất (V); đôi thị nhập với nhau (T), không có liềm não và lều tiểu não.

– **Thể không có thủy não (Alobar):** não không phân chia thành hai bán cầu (não hình cái tách dựng ngược), chỉ có một não thất, đôi thị nhập làm một, không có liềm não, thể trai, ống thị giác, hành khứu. Thường có nang ở vùng phía sau. Trung não, thân não và tiểu não bình thường.

– **Thể có thủy một phần (semilobar):** não phân chia một phần thành hai bán cầu, có một phần sừng thái dương, sừng chẩm, không có vách trong suốt, có một phần rãnh liên bán cầu và liềm não (thường phía sau). Các hạch nền và đôi thị chia đôi một phần.

– **Thể có thủy (lobar):** não gần như phân chia thành hai bán cầu hoàn toàn, các não thất bên bình thường hay hơi giãn, có thể hình vuông (sừng trán), không có vách trong suốt, không có liềm não, không có rãnh liên bán cầu.



**Hình 7.336.** Hình a và b. Không có thùy; Hình c. Có thùy một phần; Hình D. Có thùy (mũi tên đen: dính liền thùy trán, không có liếm đại não).

**Chẩn đoán phân biệt:** không có bán cầu đại não—hydranencephaly (thay bằng dịch não tủy, các nhân xám bình thường), thiếu sản thể trai cùng nang lớn phía sau, ứ nước não thất nặng.

**Các dị dạng mặt kèm theo:** các bất thường mặt thường tương đương với mức độ nặng của bất thường não nhưng không ngược lại. Gồm có: hai mắt quá gần nhau (hypotelorism), hở hàm ếch, chỉ có một mắt ở giữa (cyclopia), mũi voi voi hai mắt liền nhau (ethmocephaly), hình mặt khi một lỗ mũi, hai mắt gần nhau (cebocephaly).

### **7.3.3. Teo nửa não (Dyke–Davidoff)**

Do nhồi máu não thời kỳ trong tử cung hay gần đẻ gây teo não. Hình ảnh điển quang: teo nửa não làm đường giữa thay đổi vị trí, xương sọ cùng bên dày rì bù trừ, các xoang chũm và hàm rộng cùng bên.

### **7.3.4. Bất thường các rãnh cuộn não và di trú bất thường não**

#### **a) Đại cương**

Tổ chức mầm dưới màng não xuất hiện vào tuần thứ 7 của phôi. Các tế bào thần kinh được tạo thành từ các vùng tổ chức mầm sau đó di chuyển theo sợi tổ chức đệm ra ngoài tạo nên vỏ não. Bất thường trong quá trình di chuyển các nơron và bất thường trong quá trình tạo ra vỏ não gây ra các bất thường bẩm sinh, tùy thuộc vào thời gian xảy ra rối loạn.

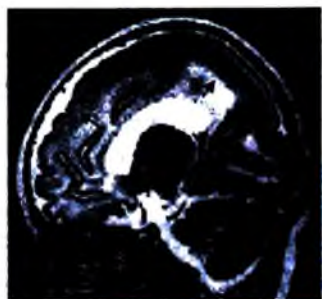
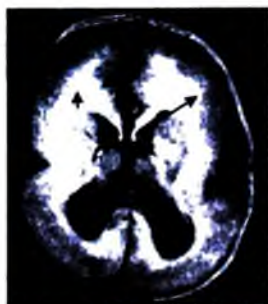
Các loại bất thường:

- Bất thường tạo rãnh cuộn não: bệnh Lissencephaly (não nhẵn).
- Bất thường di trú: Heterotopias (di trú bất thường não), schizencephaly (bệnh não phân chia), hemimegalencephaly (não phì đại một bên).

– Bất thường xếp đặt các nơron: bệnh loạn sản vỏ não không phải não nhăn (nonlissencephalic cortical dysplasias – polymicrogyria).

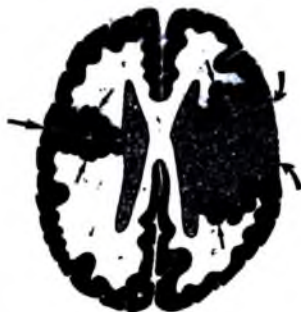
**b) Bệnh não nhăn (Lissencephaly)**

Bệnh não nhăn có thể toàn bộ (Agyria) hoặc não nhăn không toàn bộ (pachygyria). Hình ảnh: Phôi 22–23 tuần tuổi não gần như bình thường, khe Sylvius nông, các rãnh cuộn não nông nhăn, vỏ não dày với chất trắng bao bọc nhăn.



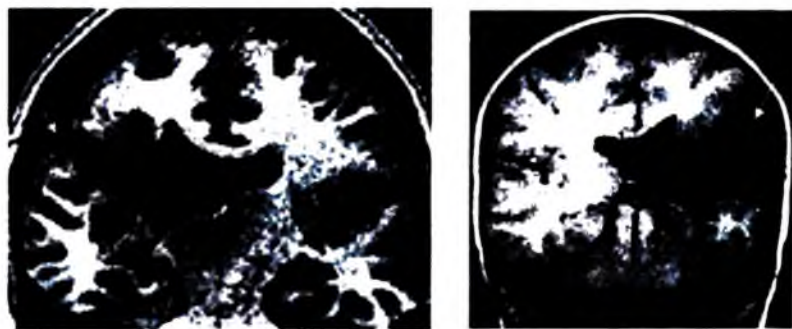
**Hình 7.337.** Não nhăn. Không có rãnh cuộn não (mũi tên).

**c) Bệnh não bị phân chia ra (split brain–schizencephaly)**



**Hình 7.338.** Hình não phân chia (Schizencephaly).

*Bên trái: khe nứt đã đóng với đường sáng màng mềm và chất xám di chú bất thường (mũi tên).  
Bên phải: khe nứt mở (mũi tên cong) với tổ chức não di chú bất thường quanh khe nứt (mũi tên nhỏ).*



**Hình 7.339.** Nút khe não thông giữa não thất và khoang dưới nhện (mũi tên).

**Đặc điểm:** khe nứt não bao bọc bằng chất xám, thường là loạn sản, nước não tủy thông từ não thất ra khoang dưới nhện, có thể một hay hai bên, không có hay có triệu chứng lâm sàng, khe nứt có thể đóng hay mở.

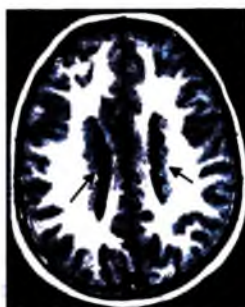
**Hình ảnh:** có khe nứt chứa dịch não tủy, hình như núm vú từ não thất ra ngoài, chất xám ở đường khe nứt không đều, loạn sản. Trong các trường hợp lớn thường xương sọ bao bọc kín vùng hở.

**Tổn thương phối hợp:** không có vách trong suốt trong 80%, dây thị giác thiếu sản trong 1/3 các trường hợp, có nhiều nơi chất xám không đều và loạn sản.

**d) Di trú bất thường não (heterotopias)**

– **Đặc điểm:** đảo chất xám bình thường nằm ở vị trí bất thường do dùng bất thường của di chuyển nơ ron thần kinh. Thường tạo các nốt hay băng nằm cạnh não thất hay trung tâm bầu dục. Lâm sàng tương ứng với mức độ nặng của di trú bất thường, biểu hiện bằng co giật, sự phát triển và trí thông minh của trẻ phụ thuộc vào mức độ giãn não thất.

– **Hình ảnh:** chất trắng và chất xám tín hiệu bình thường, xuất hiện lớp chất xám trong chất trắng (hai lớp chất xám) vỏ não phủ lên bên ngoài thường mỏng, có thể bị loạn sản. Các nốt nằm dưới màng não thất (đồng tín hiệu chất xám, không bắt thuốc).



a)



b)

**Hình 7.340.** Các nốt chất xám dưới màng não thất 2 bên (hình a) và dưới vỏ não thùy trán phải (hình b) (mũi tên).

**Tổn thương phối hợp:** hay phối hợp với não nhãn.

**Chẩn đoán phân biệt:** các nốt dưới màng não thất với lao, các nốt dưới vỏ não với u não.

## 7.4. Bất thường hố sau

### 7.4.1. Dị dạng Dandy-Walker

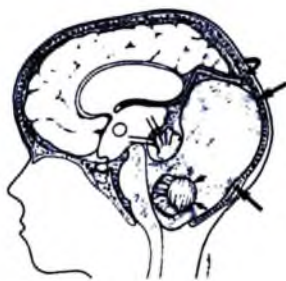Là dị dạng hố sau không rõ nguyên nhân, tổn thương phát triển tiểu não và não thất 4, gây hẹp-tắc các lỗ Magendie và Luschka. Tử vong 25-50%.

Lâm sàng thường phát hiện khi 1 tuổi, biểu hiện chủ yếu là ú nước não thất. Trẻ lớn hơn có thể biểu hiện hội chứng u vùng hố sau.

**Chẩn đoán hình ảnh:**

- **Dấu hiệu cơ bản:** nang nước lớn vùng hố sau, ú nước não thất (75%), thiếu sản với các mức độ khác nhau của bán cầu tiểu não và thủy nhộng.

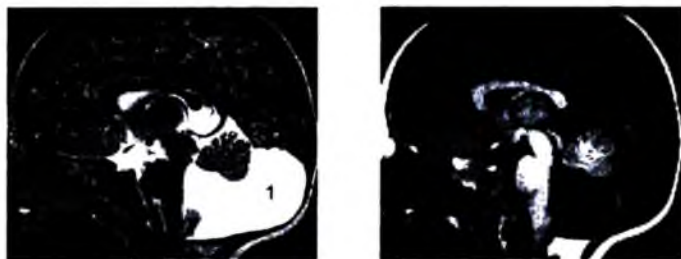- **Hình ảnh:** hố sau giãn rộng đẩy xoang tĩnh mạch bên, hội lưu tĩnh mạch lên trên, nang lớn vùng hố sau thông với não thất 4, không thấy/thiếu sản các mức độ khác nhau của thủy nhộng, thủy nhộng còn lại bị đẩy lên trên, thiếu sản tiểu não, ú nước não thất.



**Hình 7.341.** Dị dạng Dandy-Walker.

Nang lớn hố sau (mũi tên to); Thiếu sản thủy giun và bị đẩy lên trên (hai mũi tên nhỏ song song); hai bán cầu tiểu não rất nhỏ (hai dấu mũi tên) lơ lửng trong nang.

– *Tổn thương kèm theo*: không có thể trai trong 1/3 các trường hợp, rối loạn di trú não (5–10%), thoát vị não, có thể có thiếu sản thân não.



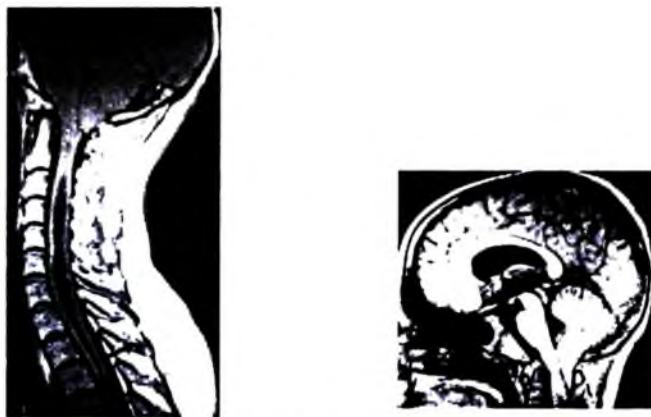
*Hình 7.342.* Dandy–Walker.

*Teo thùy nhộng (2), mở rộng trán não thất 4, rộng hố sau, di chuyển lên cao của lều tiểu não, kén lớn hố sau và não thất 4 (1).*

#### 7.4.2. *Đị dạng Chiari I*

**Đặc điểm chung**: hạch nhân tiểu não di chuyển xuống dưới lỗ chẩm trên 5mm, não thất 4 có thể bị kéo dài nhưng vẫn ở vị trí bình thường, không liên quan đến Chiari II–III, không có thoát vị não màng não. Lâm sàng có chèn ép từng đợt thân não.

**Hình ảnh**: thoát vị hạch nhân tiểu não, bệnh rỗng tuỷ sống, không có bất thường trong não.



*Hình 7.343.* Chiari I. Thoát vị hạch nhân tiểu não xuống lỗ chẩm (mũi tên trắng) và gây ứ nước trong ống trung tâm cột tuỷ (hydrocephalie) (mũi tên đen).

**Tổn thương phối hợp:** rỗng tuỷ trong 50% (yếu tay, mất phản xạ gân...), ú nước não thất trong 25%, dị dạng Klippel-Feil 10% (đính liền 2 hoặc 3 đốt sống cổ), dính đốt đội với đốt trực 5%.

### 7.4.3. Chiari IV

**Đặc điểm chung:** không rõ nguyên nhân, không liên quan đến Chiari II, có thiếu sản tiểu não.

**Hình ảnh:** kích thước hố sau bình thường, thân não nhỏ, tiểu não và thụ nhộng thiếu sản rất nặng hay biến mất, các bể não to.

## 8. HỐ YÊN VÀ VÙNG CẠNH HỐ YÊN

### 8.1. U tuyến của tuyến yên (adenoma)

U tuyến từ phần trước của tuyến yên chiếm 10–15% các u nguyên phát ở não.

U tuyến yên được chia thành hai loại:

- U nhỏ tuyến yên (microadenoma <10mm) thường gặp (75%) và bài tiết.
- U lớn tuyến yên (macroadenoma >10mm) thường không bài tiết.

#### 8.1.1. U nhỏ tuyến yên (microadenoma)

**Các loại:**

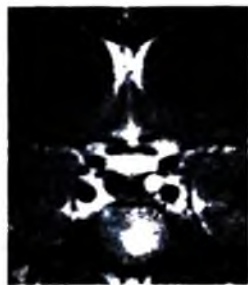
- Prolactinoma: hay gặp nhất, chảy sữa, mất kinh, giảm hoạt động tình dục.
- Hormon tăng trưởng (GH): đầu to, người khổng lồ.
- Hormon ACTH: hội chứng Cushing.
- Hormon hướng sinh dục: vô sinh, rối loạn kinh nguyệt, hormon kích thích buồng trứng.
- Phối hợp các loại (bài tiết sữa, tăng trưởng, kích thích tuyến giáp): ít gặp.

**Hình ảnh điện quang:** cộng hưởng từ nhạy nhất trong chẩn đoán u tuyến yên.

– Kỹ thuật chụp cộng hưởng từ: chụp các lớp cắt theo mặt phẳng trán và dọc giữa không và có tiêm thuốc đối quang từ. Chụp với độ phân giải cao, các lớp mỏng.

– Trên xung T1 không tiêm thuốc: nốt giảm hay đồng tín hiệu với tuyến yên, tuyến không cân đối, lồi lên trên (bình thường lõm hay phẳng), lõm đáy tuyến yên.

– Tiêm thuốc đối quang từ: chụp các hình ảnh chức năng, tiêm liều thấp (0,05mmol Gd/kg) đánh giá các u nhỏ, dùng liều bình thường (0,1mmol/kg) đánh giá các u lớn. Adenoma ngấm thuốc chậm hơn nhu mô tuyến.



**Hình 7.344.** U nhỏ tuyến yên (microadenoma) thùy trái ngấm thuốc muộn và mạnh.

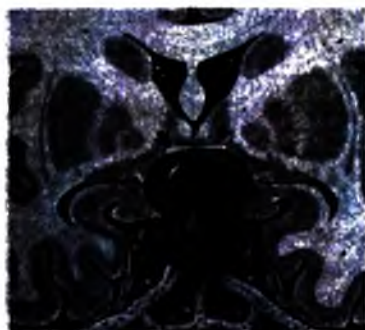
– Chẩn đoán phân biệt các loại u qua ngấm thuốc: u bài tiết ACTH ngấm nhiều thuốc, khó chẩn đoán.

– 70% các u tuyến của tuyến yên giảm tín hiệu so với tuyến bình thường trong các pha chức năng. Thì chụp muộn không phát hiện được u.

– Cộng hưởng từ thất bại có thể lấy mẫu máu trong xoang đá để chẩn đoán .

### **8.1.2. U to tuyến yên không bài tiết (macroadenoma)**

**Đại cương:** u gây các biểu hiện lâm sàng của hiệu ứng khối (giảm chức năng tuyến yên, thị giác bị ảnh hưởng...). Có thể u đã phát triển rất to trước khi có các dấu hiệu thần kinh. U không bài tiết nên ít dấu hiệu lâm sàng.



**Hình 7.345.** U lớn tuyến yên (macroadenoma).

*Khối u lớn tuyến yên phát triển lên trên hố yên (mũi tên) và có hoại tử trong u.*

### **Hình ảnh điện quang:**

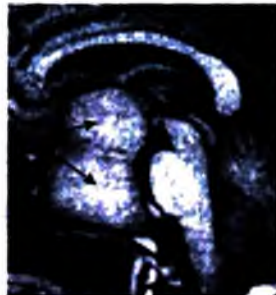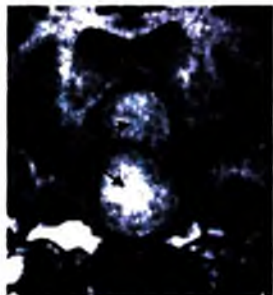
– U lớn trong hố yên phát triển ra ngoài hố yên, phát triển vào bề trên yên tạo thành khối có hình số 8, xoang hang dày, bao bọc và làm hẹp dòng chảy động mạch cảnh trong xoang hang, chèn ép giao thoa thị giác. Não thất 3 bị đẩy lên trên tắc



lỗ Monro gây ứ nước não thất (hiếm), dè đẩy sừng trán não thất bên, dè đẩy làm loe rộng cuống não.

– Cấu trúc khối: ít có vôi hoá trong khối, có thể có hoại tử, chảy máu trong khối (tăng tín hiệu T1). Không thể chẩn đoán phân biệt u tuyến (adenoma) lành tính với u ác tính (carcinoma) nhưng u ác rất hiếm gặp. Ngấm thuốc nhiều không đều.

– Cộng hưởng từ hơn cắt lớp vi tính: thấy hình ảnh trên nhiều mặt phẳng, đánh giá tốt hơn liên quan với xung quanh.



**Hình 7.346.** Khối u tuyến yên (macroadenoma) phát triển từ hố yên lên vùng trên yên tạo hình số 8 (mũi tên).

## 8.2. U sọ hầu (craniopharyngioma)

**Đại cương:** là u lành tính phát triển từ di tích còn lại của biểu mô vảy túi Rathke. Là u hay gặp nhất của vùng trên yên. Tuổi thường gặp: 5–15 tuổi, tuổi trên 50: thường ở thể mao mạch (thể này chủ yếu ở người lớn). Tổn thương có thể cả trong và ngoài hố yên, u chỉ trong hố yên hiếm gặp.

**Lâm sàng:** chậm phát triển do u chèn ép vùng dưới đồi, đái nhạt do u chèn hố yên, bán manh vùng thái dương hai bên, đau đầu, liệt các dây thần kinh (u chèn vào xoang hang).

**Hình ảnh:** hình nang (90%) có nốt đặc ở thành, nằm vùng trên hố yên, vôi hoá trong 90% (trẻ em), vôi thành khối, ít vôi hoá hơn ở người lớn. Ngấm thuốc ở nốt dính thành nang, nang không ngấm thuốc.

Tín hiệu trên cộng hưởng từ tùy thuộc vào bản chất dịch trong nang: máu, nhiều protein, cholesterol. Thường T1 giảm tín hiệu, T2 tăng tín hiệu, nang không mất trên FLAIR. Tắc lỗ Monro gây ứ nước não thất (60%).

Thường không ngấm thuốc khi chụp mạch.

**Chẩn đoán phân biệt với:** adenoma tuyến yên hoại tử, glioma dạng nang của giao thoa thị giác, phình mạch huyết khối, nang khe Rathke (không có vôi hoá, không ngấm thuốc).

## 9. CỘT SỐNG

### 9.1. Các bệnh bẩm sinh cột sống

#### 9.1.1. Xếp loại

Dị tật không đóng kín của ống tuỷ sống (spinal dysraphism) là nhóm các dị tật do không đóng kín đường giữa xương, thần kinh, phần mềm cột sống. Có hai loại:

– Khuyết tật hở ống tuỷ sống mở (open spinal dysraphism– spinal bifida aperta) có tới 85% có lỗi ra sau của các thành phần tuỷ sống qua lỗ khuyết cột sống đóng không kín, có các thiếu hụt thần kinh hay gặp:

+ Thoát vị tuỷ–màng não (myelomeningocele) thường phối hợp Chiari II 100%  
+ Thoát vị tuỷ màng não và mỡ (lipomyelomeningocele): khối thoát vị ra sau cùng với mỡ.

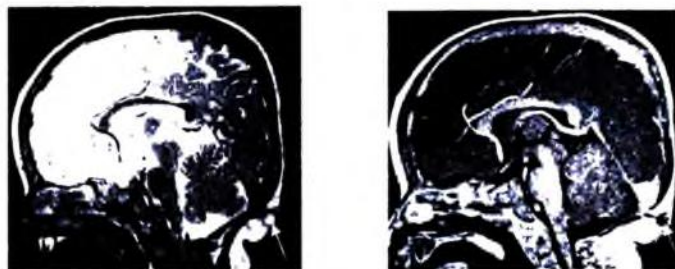
+ Thoát vị tuỷ (myelocele): khối thoát vị thần kinh không được da bao bọc.  
– Hở ống sống phía sau nhưng được bịt kín (Occult spinal dysraphism) 15% không có thoát vị tổ chức thần kinh, thường không có thiếu hụt thần kinh:

+ Thoát vị tuỷ màng não và mỡ (lipomyelomeningocele).  
+ Meningocele.  
+ Hõm da vùng lưng (dorsal dermal sinus).  
+ U mỡ cột sống (spinal lipoma).  
+ Tuỷ sống bị thắt (tethered cord)  
+ Hội chứng tuỷ sống chia đôi (split notochord syndromes).

Các dị tật hở ống sống thường được chẩn đoán trước sinh bằng siêu âm, cắt lớp vi tính hay cộng hưởng từ và giúp cho phẫu thuật.

#### 9.1.2. Ngách da vùng lưng (dorsal dermal sinus)

Là đường rò được biểu mô hoá nối da với ống tuỷ sống, tuỷ sống. Đường này có thể kết thúc ở tổ chức dưới da, màng não hay dây sống. 50% tạo u bì hay dạng bì. Vị trí từ vùng thắt lưng cùng đến chẩm. Lâm sàng: nhiễm trùng, mọc lông di, bất thường da bên ngoài.



a)

b)

Hình 7.347. Kén da vùng chẩm (mũi tên) (a. Xung T2; b. Xung T1).

### 9.1.3. Thoát vị tuỷ màng não và mỡ (lipomyelomeningocele)

**Đại cương:** là tổn thương hay gặp nhất trong các dị dạng hở ống sống kín, biểu hiện ở trẻ em có thể ở thiếu niên. Lâm sàng: bàng quang thần kinh, biến dạng về hình thể, rối loạn cảm giác.

**Hình ảnh điện quang:**

– Phim X quang thường quy: cung sau cột sống không nối liền nhau (spina bifida), ống tuỷ rộng, bất thường một đoạn của cột sống.

– Cộng hưởng từ: tuỷ sống thắt (tethered cord), syringohydromyelia (25%), u mỡ ngoài màng cứng nối với mỡ dưới da, các rễ tuỷ sống nằm trong khối thoát vị.

### 9.1.4. Tuỷ sống bị thắt (Tethered spinal cord)

**Đại cương:** các bất thường về cột sống và thần kinh với dây tuỷ dày và cắt cụt, chóp tuỷ xuống thấp dưới L2 (phôi 16 tuần chóp tuỷ nằm L4/5; sơ sinh ngang L2/3; sau này ngang L1/2). Các dị tật khác thường gặp: u mỡ, lipomyelomeningocele, diastematomyelia (tật tuỷ sống chia đôi dưới D5), khe da...

Lâm sàng: bệnh ở trẻ em hay thiếu niên, biểu hiện liệt, đau, bàng quang thần kinh, đá ỉa không tự chủ...

**Hình ảnh:**

– Dấu hiệu chẩn đoán đặc trưng là cột tuỷ sống (dày hơn 2mm ngang L5–S1 trên cộng hưởng từ cắt ngang và khối u mỡ phối hợp dính vào cột tuỷ).



Hình 7.348. Dây chóp tuỷ bị dính nên cột tuỷ bị kéo dài tới L4–5 (mũi tên).

– X quang thường cột sống: dị dạng cột sống không dính liền cung sau (dysraphism).

– Cắt lớp vi tính bơm thuốc khoang dưới nhện (Myelo-CT) và cộng hưởng từ cắt ngang cho phép chẩn đoán: túi cùng tuỷ xuống thấp dưới L2 và dày >2mm ngang L5-S1, túi cùng màng cứng giãn rộng, thường gặp u mỡ (trong khoang màng cứng, dính vào chóp cùng tuỷ...). Có thể rỗng tuỷ ở chóp tuỷ hay phía trên.

**Chẩn đoán phân biệt:** chóp tuỷ xuống thấp sau mổ, biến thể bình thường (chóp xuống thấp nhưng không dày và không có các dị tật khác, không có u mỡ).

## 9.2. Các bệnh viêm nhiễm

### 9.2.1. Viêm đốt sống – đĩa đệm

**Đại cương:** nhiễm trùng cột sống có thể tiến triển từ thân đốt đến đĩa đệm tạo thành áp xe ngoài màng cứng rồi áp xe tuỷ. Các nguyên nhân: do vi khuẩn (tụ cầu vàng, cầu khuẩn ruột, E coli, Salmonella), do nấm, do trực khuẩn lao, ký sinh trùng.

**Hình ảnh điện quang:** X quang thường quy thường âm tính tới 8–10 ngày sau khi bị nhiễm trùng. Trên cộng hưởng từ: thân đốt tiếp giáp đĩa đệm giảm tín hiệu T1W, ngấm thuốc, đồng hay tăng tín hiệu T2W. Tăng tín hiệu trên T2 xoá mờ hay STIR. Đĩa đệm hẹp, giảm tín hiệu T1 và tăng tín hiệu T2, ngấm thuốc. Tổn thương phần mềm xung quanh thân đốt sống.

**Chẩn đoán phân biệt với:** tổn thương đốt sống do thoái hoá, di căn cột sống, tổn thương cột sống và khớp do chạy thận kéo dài.

### 9.2.2. Lao cột sống (bệnh Pott)

**Đại cương:** tổn thương đầu tiên ở thân đốt sống phía trước rồi lan đến thân lân cận dọc theo dây chằng dọc. Đĩa bị tổn thương, xẹp. Tổn thương có thể lan theo đường máu, quanh cột sống, hay vào khoang dưới nhện.

**Hình ảnh:** dấu hiệu gợi ý nhất là áp xe cơ dãi chậu hai bên có vôi hoá.

– X quang không chuẩn bị: tổn thương thấy muộn sau vài tuần. Phá huỷ lan toả thân đốt sống và xơ hoá, nhiều đốt sống bị tổn thương (thường hai thân), khe khớp hẹp, bờ khớp không đều, áp xe lạnh hai bên cột sống, biến dạng cột sống (gù, vẹo).

– Cắt lớp vi tính: phá huỷ thân đốt sống ban đầu ở phía trước, xương phá huỷ có các mảnh xương chết, xói hoá và áp xe cạnh cột sống.

– Cộng hưởng từ: viêm thân đốt sống giảm tín hiệu T1W, tăng tín hiệu T2W và STIR, đĩa đệm cột sống bị tổn thương, hẹp và tăng tín hiệu T2W, áp xe trong thân

đốt và quanh cột sống thấy rõ sau tiêm thuốc. Cộng hưởng từ cắt các lớp dọc với xung STIR, T2 xoá mỡ cho phép thấy rõ phù nề tuỷ xương và tổn thương lan ra màng cứng.

#### **Chẩn đoán phân biệt:**

– Viêm đốt sống do nấm: tổn thương khu trú hơn thân đốt, cấu trúc xương còn, nhiều vị trí bị tổn thương, lan vào màng cứng nhưng không có tổn thương quanh cột sống, đĩa đệm hẹp và hay có khí.

– Di căn cột sống: đĩa đệm không bị tổn thương, không có áp xe cạnh cột sống, màng cứng.

#### **9.2.3. Viêm tuỷ cắt ngang cấp (Acute Transverse Myelitis)**

Biểu hiện lâm sàng thay đổi tuỷ theo nguyên nhân. Các nguyên nhân: nhiễm trùng cấp, sau nhiễm trùng (sau tiêm phòng, bệnh tự miễn, bệnh toàn thân, sau chấn thương).

Hình ảnh: T2 tăng tín hiệu, tuỷ giãn rộng khu trú, có thể có ngấm thuốc. Tuy nhiên, trong đợt cấp cộng hưởng từ bình thường trong 50% trường hợp.

### **9.3. Tổn thương thoái hoá cột sống**

#### **9.3.1. Thoát vị đĩa đệm**

**Đại cương:** có các loại thoát vị sau:

– Thoát vị đĩa đệm ra sau:

+ Lồi đĩa đệm: thoát vị còn dính vào đĩa đệm, kích thước thoát vị luôn nhỏ hơn khoảng cách hai điểm của chân thoát vị trên cùng mặt phẳng.

+ Thoát vị bị đẩy ra (extrusion): phần thoát vị có chân hẹp hay không có chân. Kích thước thoát vị luôn lớn hơn hai điểm chân thoát vị.

+ Thoát vị di trú (migration): khối thoát vị tách khỏi đĩa đệm.

– Thoát vị đĩa đệm ra trước: đẩy dây chằng dọc trước, có thể giống mỡ xương.

– Hạt Schmorl: nhân đĩa đệm thoát vị vào thân đốt, thường người trẻ, bị 1 – 2 khe khớp, nếu tổn thương trên 3 thân gọi bệnh Scheuerman.

**Hình ảnh thoát vị ra sau:**

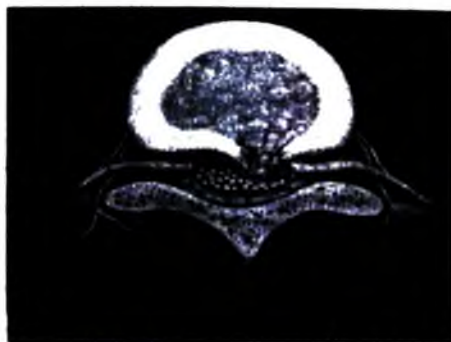– X quang không chuẩn bị: không chẩn đoán được, chỉ phát hiện thoái hoá cột sống, khe khớp hẹp.

– Cắt lớp vi tính: khối tỷ trọng tổ chức mềm lồi vào ống tuỷ. Cắt lớp vi tính myelo: thấy rõ các rễ thần kinh và dấu hiệu chèn ép rễ.

– Cộng hưởng từ: kỹ thuật là cắt dọc T1W và T2W, cắt ngang T1 và có thể cả T2, cắt ngang có thể theo mặt phẳng đĩa đệm. Khối thoát vị đồng tín hiệu T1, tăng hay đồng tín hiệu T2 (so với đĩa có thoát vị). Thoát vị lõi ra như hình “thuốc đánh răng”, nó có thể dính vào đĩa đệm hay di chuyển không dính vào đĩa đệm.

Dấu hiệu để chẩn đoán phân biệt thoát vị đẩy và lõi đĩa đệm là khối thoát vị hình nấm (chân hẹp).

Vị trí khối thoát vị: thoát vị gần tâm (thường gặp), thoát vị sau bên, thoát vị trung tâm (ít gặp vì dây chằng vùng này chắc), thoát vị ngoài, trong lỗ tiếp hợp



**Hình 7.349.** Thoát vị đĩa đệm sau bên trái chèn ép ống tủy sống.

Tiền thuốc khi cần chẩn đoán phân biệt xơ sau mổ và thoát vị tái phát, giúp chẩn đoán mảnh thoát vị, chẩn đoán viêm rễ thần kinh thứ phát sau thoát vị.

Thoái hoá đĩa đệm thứ phát: đĩa đệm giảm tín hiệu trên T2, có hình các mỏ xương, phì đại các mặt khớp máu sống gây hẹp lỗ tiếp hợp, phì đại dây chằng vàng.

### **9.3.2. Hẹp ống sống**

**Đại cương:** là hẹp ống tủy sống có thể có hay không có chèn ép tủy sống hay tắc lưu thông dịch não tủy.

Nguyên nhân chủ yếu là mắc phải: lõi đĩa đệm hay thoát vị đĩa đệm đẩy phì đại dây chằng vàng, phì đại các mặt khớp của máu sống, các mỏ xương do thoái hoá, trượt thân đốt sống.

Nguyên nhân bẩm sinh: cổống sống ngắn, lá sống dày, các mặt khớp máu sống rộng; hội chứng Morquio (thân đốt sống xẹp, dị dạng mặt, trật khớp háng, chân cong...); achondroplasia (ngừng phát triển chiều cao, vôi hoá sụn đầu xương vôi hoá màng xương).

**Hình ảnh:** dấu hiệu chẩn đoán tốt nhất là cột nước não tủy bị dừng lại ở nơi hẹp; đường kính trước sau của ống sống dưới 12mm cho vùng thắt lưng.

– Chụp cắt lớp có bơm thuốc cản quang dưới nhện (CT–Myelo): ống sống và các lỗ tiếp hợp bị hẹp, phối hợp ngách bên ống sống hẹp (thắt lưng), các mức độ chèn ép khác nhau của tuỷ và rễ thần kinh.

– Chụp cộng hưởng từ: đôi với hẹp ống sống cột sống thắt lưng thấy hình đồng hồ cát trên T2 cắt dọc, mất lớp mỡ quanh các rễ thần kinh trên các lớp dọc cạnh bên. Tổn thương thoái hoá với các mức độ thoát vị đĩa đệm khác nhau, các mỏ xương cột sống, hình chuồn nhép của ống tuỷ trên lớp cắt ngang, hẹp ngách bên trên các lớp cắt ngang T2. Phi đại các khớp bên, cuống sống ngắn, dây chằng vàng dày.

### 9.3.3. Hẹp lỗ tiếp hợp

**Đại cương:** hẹp lỗ tiếp hợp giữa các thân đốt sống gây chèn ép các rễ thần kinh. Nguyên nhân hay gặp là thoát vị đĩa đệm sang bên, ngoài ra là do thoái hoá phi đại các mặt khớp mấu sống, trượt thân đốt sống (spondylolisthesis), chấn thương, sẹo sau mổ, khối ngoài màng cứng vùng ngách bên.

#### **Hình ảnh điện quang:**

- X quang thường quy: phát hiện các trượt thân đốt sống, thoái hoá cột sống...
- Cắt lớp vi tính: thoát vị đĩa đệm sang bên vào lỗ tiếp hợp, thoái hoá khớp của các mỏm khớp, phi đại mặt khớp, trượt thân đốt sống.
- Cộng hưởng từ: cắt dọc bên T2W thấy mất lớp mỡ quanh các rễ thần kinh trong lỗ tiếp hợp. Phát hiện các thoát vị đĩa đệm sang bên (đồng hay tăng tín hiệu trên T2, đồng tín hiệu với đĩa đệm T1, không ngấm thuốc), tổn thương khối u ngoài màng cứng chèn ép rễ.

### 9.3.4. Teo eo và trượt thân đốt sống (Spondylolysis và Spondylolisthesis)

**Đại cương:** Spondylolysis là tổn thương mất eo (nối giữa các khớp mấu sống). Hay kèm trượt thân đốt sống (Spondylolisthesis): trượt thân đốt phía trên so với thân đốt dưới cố định. Tuổi có thể cả ở trẻ em và người lớn.

Căn nguyên: do cơ các cơ mạnh cùng một lúc nhấc đi nhấc lại, xoay quá mạnh; có tham gia của chơi thể thao, nâng nặng, vật, chơi bóng đá khi nhỏ tuổi; các vi gãy ở vùng giữa các khớp mấu sống nhấc lại nhiều lần.

Di truyền: có yếu tố gia đình, có đặc tính di truyền, người bệnh xương hoá đá.

#### **Hình ảnh:** tổn thương thường vùng L<sub>4</sub>–L<sub>5</sub>.

– X quang thường quy: chụp chéo sau phải và sau trái thấy hình đường gãy “cổ chó”, chụp tư thế thẳng tia hướng lên trên thấy hình sáng của huỷ eo nằm ngay dưới cuống sống. Chụp tư thế nghiêng phát hiện trượt thân đốt sống ra trước với 4 độ (cột sống được chia thành 3 phần tương ứng với 3 độ, độ 4 hiếm gặp với thân đốt trượt ra trước bờ trước đốt sống phía dưới).

– Chụp cắt lớp vi tính: không thấy hình vòng liên tục của trên lớp cắt ngang, trượt thân đốt và gãy eo thấy rõ trên các lớp tái tạo dọc.

– Cộng hưởng từ: không phải chỉ định để phát hiện trượt hay gãy eo do đánh giá kém cấu trúc xương, chủ yếu phát hiện tổn thương đĩa đệm ở phía trên và dưới, dấu hiệu chèn ép rễ thần kinh để giúp phẫu thuật.

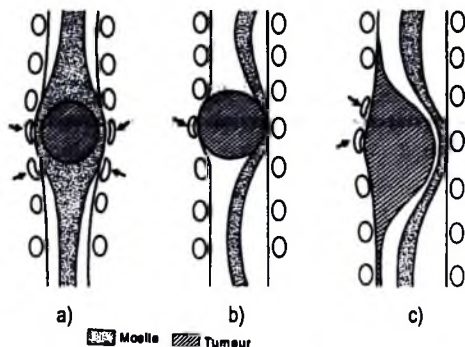
– Trượt thân đốt sống ra sau hiếm gặp, gây chèn ép rễ thần kinh. X quang cột sống nghiêng thấy cột sống thẳng, trượt ra sau, dấu hiệu nhay nấc của đường á sống, hẹp khe liên đốt, đặc xương mặt khớp. Cắt lớp vi tính thấy hẹp lỗ tiếp hợp, các mặt khớp liên mấu cách xa nhau. Cộng hưởng từ để đánh giá kích thước trực sau ống sống, chèn ép ống tuỷ và rễ thần kinh.

## 9.4. Các khối u tuỷ, cột sống

### 9.4.1. Các u trong tuỷ

**Đại cương:** u tuỷ có nhiều loại. Astrocytoma hay gặp nhất, ependymoma là u hay gặp đứng hàng thứ hai, hay ở đoạn tuỷ thấp và chóp cùng. Ngoài ra còn hemangioblastoma, di căn (hiếm). Chụp cộng hưởng từ là phương pháp tốt nhất. Chụp cắt lớp vi tính cho phép đánh giá tổn thương xương. Cắt lớp vi tính bơm thuốc trong khoang dưới nhện (CT-Myelography) có giá trị hơn chụp cắt lớp thông thường

**Hình ảnh điện quang:** tuỷ to ra, biểu hiện bằng hình nang (hay gặp nhất). Chẩn đoán phân biệt các loại u bằng hình ảnh rất khó vì không có dấu hiệu đặc hiệu.



Hình 7.350. Sơ đồ vị trí các khối u ở ống sống.

- Khối u trong cột tuỷ (Astrocytoma, ependymoma).
- Khối u ngoài tuỷ, trong ống sống, chân hẹp (u dây thần kinh Neurinoma).
- U ngoài tuỷ, trong ống sống, chân bám rộng (u màng tuỷ - meningioma).



### 9.4.2. Các u bao thần kinh

**Đại cương:** các u bao thần kinh là loại u ngoài tuỷ trong ống sống hay gặp nhất. Lâm sàng có thể lẫn với thoát vị đĩa đệm. Có các thể u sau: Schwannoma, neurofibroma, ganglioneuroma, neurofibrosarcoma (hiếm gặp).

#### **Hình ảnh điện quang:**

– Vị trí: trong khoang màng cứng ngoài tuỷ hay gặp nhất (75%), ngoài màng cứng (15%), trong tuỷ (< 1%). Thường u chỉ ở một nơi, nhiều nơi trong u xơ thần kinh (neurofibromatosis).

– Cấu trúc: hình cái tạ (15%), gây giãn lỗ tiếp hợp, ngấm thuốc cản quang (100%) mức độ tuỷ thuộc thể loại u. Trên T1 đồng tín hiệu trong 75%; tăng tín hiệu trong 25%. Trên T2 rất tăng tín hiệu; có thể có hình bia bắn.



**Hình 7.351.** Khối u dây thần kinh, bao mòn thân đốt sống lách qua lỗ tiếp hợp ra ngoài ống sống đồng thời làm rộng lỗ tiếp hợp.

### 9.4.3. U máu cột sống

**Đại cương:** là u mạch máu lạnh tính của cột sống. U phát triển chậm, có thể u máu mao mạch, thể hang hay tĩnh mạch nhưng thể hang hay gặp nhất. Là u hay gặp, chiếm khoảng 10% người trưởng thành ở Mỹ, có thể nhiều nơi nhất là cột sống ngực. U phát triển ở tuổi 40–60. U có thể một phần đốt sống hay toàn bộ thân đốt và có thể phát triển ra sau vào cứng sống, chèn ép ống tuỷ.

### **Hình ảnh điện quang:**

– X quang thường quy: thân đốt sống có các sọc như “sọc quần nhung”, có thể xếp thân đốt sống.

– Cắt lớp vi tính: thân đốt sống có các vách dày bao xung quanh bởi tổ chức giảm tỷ trọng (mỡ máu), hình các khoang trên các lớp cắt ngang. U tiến triển ngấm nhiều thuốc cản quang. Đánh giá sự toàn vẹn của thành sau thân đốt sống và các cung sống.

– Cộng hưởng từ: hình ảnh lạnh tính với tăng tín hiệu T1 và T2 do có chất đậm là mỡ, ngấm nhiều thuốc. Có trường hợp đồng tín hiệu trên T1 nên khó phân biệt với di căn. U máu hoạt động: T1 đồng tín hiệu, ngấm nhiều thuốc, T2 tăng tín hiệu, hay xâm lấn màng cứng chèn ép tủy, gãy xương.

– **Chẩn đoán phân biệt:** di căn ung thư vào cột sống (lan vào và phá hủy cung sống, giảm tín hiệu T1 và T2, có thể tăng tín hiệu T2), khối mỡ tủy xương khu trú (phát hiện tình cờ không triệu chứng khối tròn của mỡ trên cộng hưởng từ, STIR thấy khối giảm tín hiệu, u máu tăng tín hiệu do nhiều hóc máu).



Hình 7.352. U máu thân đốt sống.

## **TỰ LƯỢNG GIÁ**

1. Nêu một số bệnh lý mạch máu não chảy máu.
2. Nêu một số bệnh lý mạch máu não nhồi máu.
3. Chẩn đoán hình ảnh một số bệnh lý viêm nhiễm não: viêm não, áp-xe, ký sinh trùng.
4. Chẩn đoán hình ảnh một số u não trong trục.
5. Chẩn đoán hình ảnh một số u não ngoài trục.
6. Chẩn đoán phân biệt u não trong và ngoài trục.
7. Nêu một số bệnh lý bẩm sinh não.
8. Nêu một số bệnh lý chất trắng và thoái hóa não thường gặp.
9. Chẩn đoán ứ nước não thất.
10. Chẩn đoán một số bệnh lý thoái hóa cột sống.
11. Chẩn đoán một số bệnh lý viêm nhiễm cột sống.
12. Chẩn đoán một số bệnh lý u tủy sống.

## TÀI LIỆU THAM KHẢO

1. Bộ môn Điện Quang. Chẩn đoán X quang lâm sàng hệ xương và hệ tiết niệu. Nhà xuất bản Y Học (1984).
2. Bộ môn Điện quang - Trường Đại học Y Hà Nội . Chẩn đoán X quang lâm sàng bộ máy hô hấp - tuần hoàn. Nhà xuất bản Y học (1984).
3. Bộ môn Chẩn đoán hình ảnh - Trường Đại học Y Hà Nội. Bài giảng chẩn đoán hình ảnh. Nhà xuất bản Y Học (2000).
4. Bộ môn Chẩn đoán hình ảnh - Trường Đại học Y Hà Nội (2007). Chụp cắt lớp vi tính. Tài liệu giảng dạy chuyên khoa định hướng.
5. Bộ môn Chẩn đoán hình ảnh - Trường Đại Học Y Hà Nội (2007). Siêu âm tổng quát. Tài liệu giảng dạy chuyên khoa định hướng.
6. Bùi Văn Lệnh. Chẩn đoán hình ảnh bộ máy tiết niệu. Nhà xuất bản Y học (2002).
7. Bùi Văn Lệnh, Trần Công Hoan. Siêu âm chẩn đoán bộ máy tiết niệu. Nhà xuất bản Y học (2004).
8. Hoàng Sử, Hoàng Kỳ. Chẩn đoán hình ảnh bộ máy tiêu hoá. Nhà xuất bản Y học (1986).
9. Nguyễn Văn Hanh, Hoàng Kỳ. Chẩn đoán X quang lâm sàng – Bộ xương, Bộ tiết niệu, Hệ thần kinh. Nhà xuất bản Y Học (1983).
10. Ann G. Osborn. Neuroradiology. Mosby (2004).
11. Bergerat J.P, Bollack C, Brule J.M et coli (1991). Cancers uro-génitaux. Flammarion médecine-sciences.
12. C. E. Putman, C. E. Ravin. Cardiovascular system. Textbook of diagnostic imaging (1994).
13. David W. Stoller. Magnetic Resonance imaging in Orthopaedics and Sport Medicine. Lippincott Raven (1997).
14. Frijia J. et collaboration. Radiologie du thorax. Masson (1995).
15. Monnier J.P, Tubiana J.M. Radiodiagnostic. Masson (1996).
16. Paulette Jouve . Manuel d'ultrasonologie générale de l'adulte". Masson (1993).
17. Régent D., Schmut G., Genin G. Imagerie du foie, des voies biliaires et du pancréas , Masson (1993).
18. S. Howard Lee; Krishna C.V.G.Rao; Robert A. Zimmerman. Cranial MRI and CT. McGraw-Hill (1999).

*Chỉ trách nhiệm xuất bản:*

Chủ tịch Hội đồng Thuyên kiêm Tổng Giám đốc **NGÔ TRẦN ÁI**  
Tổng biên tập kiêm Tổng Giám đốc **NGUYỄN QUÝ THAO**

*Tổ chức bản in và chịu trách nhiệm nội dung:*

Phó Tổng tập **NGUYỄN VĂN TỬ**  
Giám đốc Công ty Dịch ĐH-ĐN **NGÔ THỊ THANH BÌNH**

*Biên tập nội dung và sửa bản* **BS. VŨ THỊ BÌNH – TRẦN ĐÌNH HOÀNG**

*Trình bày:* **ĐÌNH XUÂN DŨNG**

*Thiết kế:* **HÀ THÁI LINH**

---

© Bản quyền thuộc Bộ Y tế (Vụ Khoa học và Đào tạo)

---

**CHẨN ĐOÁN HÌNH ẢNH**

**(DÙNG CHO ĐÀO TẠO BÁC SĨ ĐA KHOA)**

---

**Ns: 7K822y3-DAI**

Số đăng kí K+B: 54 - 2013/CXB/ 171- 51/GD.

In 1000 cuốn, in số: 39, khổ 19 x 27 cm.

In tại ty CP in Phúc Yên.

In xong và lưu trữ tháng 06 năm 2013.