

Keyvan Nouri, MD
Editor



Beautiful Skin

A Dermatologist's Guide to
a Younger Looking You

DERMATOLOGY • LABORATORY AND CLINICAL RESEARCH

Biên dịch: Bs. Trương Tấn Minh Vũ



Nova
Biomedical



DERMATOLOGY - LABORATORY AND CLINICAL RESEARCH

BEAUTIFUL SKIN

A DERMATOLOGIST'S GUIDE TO A YOUNGER LOOKING YOU

KEYVAN NOURI, MD
EDITOR



Biên dịch: Bs. Trương Tấn Minh Vũ

CONTENTS

Preface		xi
Acknowledgments		xiii
Chapter 1	The Basics: Understanding Your Skin <i>Fleta N. Bray, Shadi Damanpour, Brian J. Simmons, Sahal Samarkandy and Keyvan Nouri</i>	1
Chapter 2	Tanning and Sun Exposure <i>Fleta N. Bray, Adam S. Aldahan, Brian J. Simmons and Keyvan Nouri</i>	7
Chapter 3	Botulinum Toxin A (Botox) <i>Sanjana Iyengar, Mohammed Alsaidan, Stephanie Mlacker, Leyre A. Falto-Aizpurua and Keyvan Nouri</i>	13
Chapter 4	Fillers <i>Brian J. Simmons, Adam S. Aldahan, Vidhi V. Shah, Fleta N. Bray and Keyvan Nouri</i>	23
Chapter 5	Chemical Peels <i>Fleta N. Bray, Adam S. Aldahan, Stephanie Mlacker and Keyvan Nouri</i>	33
Chapter 6	Dermabrasion <i>Mohammed Alsaidan, Sanjana Iyengar, Vidhi V. Shah, Fleta N. Bray and Keyvan Nouri</i>	43

Chapter 7	Basics of Lasers <i>Adam S. Aldahan, Vidhi V. Shah, Stephanie Mlacker, Sahal Samarkandy and Keyvan Nouri</i>	51
Chapter 8	Lasers for Vascular Lesions <i>Adam S. Aldahan, Brian J. Simmons, Vidhi V. Shah, Stephanie Mlacker and Keyvan Nouri</i>	57
Chapter 9	Lasers for Pigmented Lesions and Tattoos <i>Fleta N. Bray, Vidhi V. Shah, Adam S. Aldahan, Stephanie Mlacker and Keyvan Nouri</i>	67
Chapter 10	Lasers for Photorejuvenation <i>Adam S. Aldahan, Stephanie Mlacker, Vidhi V. Shah, Mohammed Alsaidan and Keyvan Nouri</i>	73
Chapter 11	Lasers for Hair Removal <i>Vidhi V. Shah, Adam S. Aldahan, Stephanie Mlacker, Sahal Samarkany and Keyvan Nouri</i>	81
Chapter 12	Therapies for Hair Growth <i>Fleta N. Bray, Harleen Arora, Vidhi V. Shah, Mohammed Alsaidan and Keyvan Nouri</i>	91
Chapter 13	Nail Therapies <i>Vidhi V. Shah, Stephanie Mlacker, Adam S. Aldahan, Sahal Samarkandy and Keyvan Nouri</i>	103
Chapter 14	Treatments for Scars <i>Sahal Samarkandy, Mohammed Alsaidan, Adam S. Aldahan and Keyvan Nouri</i>	113
Chapter 15	Fat Reduction and Cellulite <i>Brian J. Simmons, Jonathan Kennedy, Vidhi V. Shah and Keyvan Nouri</i>	125
Chapter 16	Radiofrequency <i>Brian J. Simmons, Johnathan Kennedy, Adam S. Aldahan, Mohammed Alsaidan and Keyvan Nouri</i>	137

Chương 1

KIẾN THỨC CƠ BẢN VỀ LÀN DA

Tác giả: *Fleta N. Bray, BS, Shadi Damanpour, BS, Brian J. Simmons, BS, Sahal Samarkandy, MD, Keyvan Nouri, MD*

University of Miami Miller School of Medicine, Department of Dermatology and Cutaneous Surgery, Miami, FL, US

Biên dịch: *Bs. Trương Tấn Minh Vũ*

NHỮNG ĐIỂM CHÍNH

- Da gồm có ba lớp: Lớp biểu bì là một phần của da có thể nhìn thấy từ bên ngoài và chứa các tế bào da, tế bào sắc tố và tế bào miễn dịch. Lớp bì bên dưới là một lớp giống như gel có chứa collagen và elastin, là những protein giúp định hình cho da, các mạch máu cung cấp dinh dưỡng và dây thần kinh cảm giác. Lớp hạ bì là một lớp mỡ bên dưới lớp bì.
- Da có nhiều chức năng: tạo thành một hàng rào bảo vệ các cơ quan bên trong cơ thể tách biệt với môi trường bên ngoài và các yếu tố lây nhiễm, giữ độ ẩm bên trong cơ thể, điều chỉnh nhiệt độ cơ thể và giúp tổng hợp vitamin D từ ánh sáng mặt trời.
- Da tự mất dần chức năng khi chúng ta già đi. Tuy nhiên, hầu hết các tổn thương da nhìn thấy cùng với sự lão hóa xảy ra do tiếp xúc với ánh nắng mặt trời lâu dài, được gọi là lão hoá do ánh sáng.
- Bác sĩ da liễu có nhiều phương pháp để cải thiện tác động của lão hóa, giúp bạn có được làn da đẹp, trẻ trung hơn mà bạn mong muốn.

GIỚI THIỆU

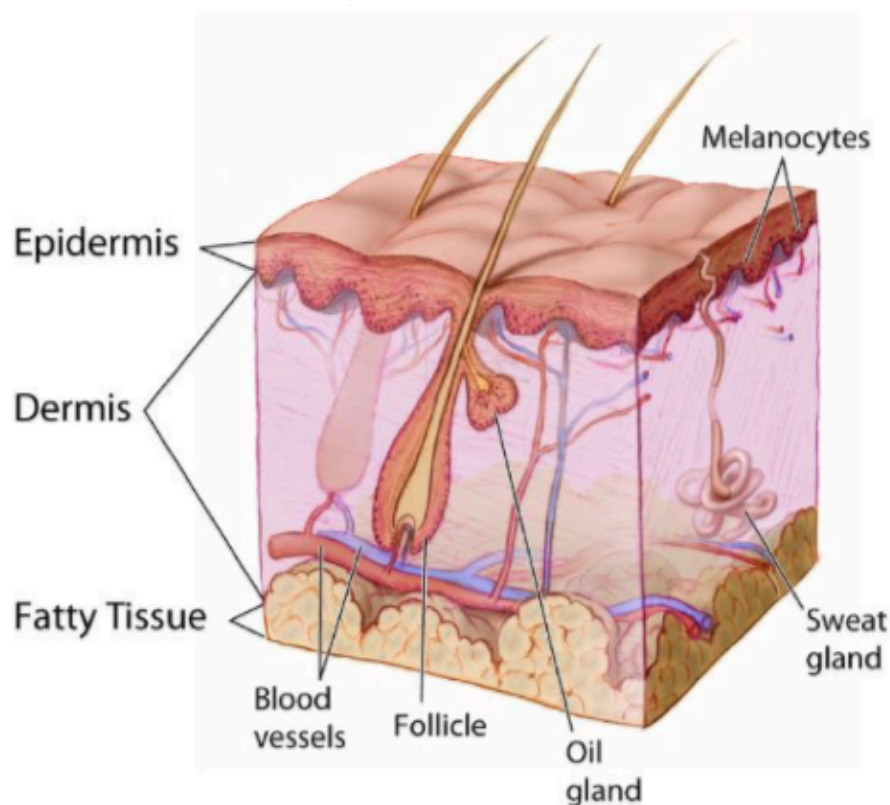
Da gồm ba lớp chính - lớp biểu bì, lớp bì và lớp hạ bì (Hình 1).

Lớp biểu bì, lớp ngoài cùng mà chúng ta thấy, được tạo thành từ ba loại tế bào. Tế bào sừng là các tế bào da điển hình, có số lượng nhiều nhất. Tế bào sắc tố là các tế bào có số lượng nhỏ trong da và tạo ra sắc tố melanin. Melanin được vận chuyển vào các tế bào sừng lân cận và bảo vệ chúng khỏi tia UV trong ánh sáng mặt trời. Lượng melanin do tế bào sắc tố sản xuất sẽ quyết định màu da của bạn. Eumelanin tạo ra màu nâu đen, trong khi pheomelanin tạo ra màu vàng-đỏ. Loại tế bào chính thứ ba là tế bào Langerhans. Các tế bào Langerhans là một phần của hệ thống miễn dịch và bảo vệ chống lại các yếu tố truyền nhiễm.

Lớp bì là lớp bên dưới lớp biểu bì, cung cấp cấu trúc nâng đỡ và dinh dưỡng cho lớp biểu bì. Nó là một lớp giống như gel được tạo thành bởi collagen và elastin. Các mạch máu nhỏ và dây thần kinh đi qua lớp bì để cung cấp dinh dưỡng cho da và nhận tín hiệu về cảm giác da.

Lớp hạ bì là một lớp mỡ bao gồm chủ yếu là các tế bào mỡ.

Chức năng chính của làn da bao gồm hình thành một hàng rào bảo vệ bên trong cơ thể khỏi môi trường và nhiễm trùng, giữ độ ẩm trong cơ thể, điều chỉnh nhiệt độ cơ thể và giúp tổng hợp vitamin D từ ánh sáng mặt trời [1].



Source: National Cancer Institute. Reproduced with permission from Elsevier.

Hình 1. Da gồm ba lớp chính - lớp biểu bì, lớp bì và lớp hạ bì.

Khi chúng ta già đi, da mất đi một số chức năng của nó một cách tự nhiên. Tuy nhiên, hầu hết những thay đổi trên da liên quan đến lão hóa thực sự là kết quả của việc tiếp xúc với ánh nắng mặt trời kéo dài. Loại tổn thương liên quan ánh sáng mặt trời này được gọi là lão hoá do ánh sáng. Những thay đổi lớn liên quan đến tuổi tác mà chúng ta thấy bao gồm da khô và thô ráp, da nhăn nheo, lỏng lẻo hoặc chảy xệ. Theo thời gian da lão hoá mỏng hơn, ít đàn hồi và giảm collagen, phục hồi chậm hơn sau chấn thương. Ngoài những thay đổi nhìn thấy trên da, cũng có những thay đổi về lớp cơ và mỡ bên dưới. Cơ mặt tích lũy tổn thương với sự lão hóa, xuất hiện sự giảm khả năng kiểm soát hoạt động của cơ. Những thay đổi này góp phần tạo ra các nếp nhăn trên khuôn mặt. Sự phân bố mỡ ở mặt cũng thay đổi. Với sự lão hóa, mỡ bị mất dần ở vùng trán, quanh mắt và thái dương, má và quanh miệng. Đồng thời, mỡ tăng lên dưới cằm, vùng xương hàm, ở nếp gấp da giữa mũi và môi và ở má bên. Cùng với trọng lực, những thay đổi trong phân phối mỡ dẫn đến chảy xệ mặt. Thay đổi ở xương làm giảm sự phân biệt giữa vùng hàm và cổ. Thay đổi ở tóc bao gồm chuyển màu xám, xảy ra khi melanocytes bị mất, và rụng tóc xảy ra với sự thay đổi nội tiết tố [2].

Lão hoá do ánh sáng chiếm phần lớn tổn thương nhìn thấy liên quan đến lão hoá da, ảnh hưởng nhiều nhất ở vùng mặt, cổ và bả vai tiếp xúc với ánh nắng của cánh tay và bàn tay. Da lão hoá do ánh sáng có thể được đặc trưng bởi thoái hoá mô đàn hồi, da đổi màu vàng và xuất hiện nốt sần. Các đặc điểm khác của da lão hoá do ánh sáng bao gồm khô, thô ráp, sắc tố không đều và nếp nhăn. Mức độ tiếp xúc với ánh nắng mặt trời cần thiết để xuất hiện sự thay đổi tùy thuộc theo từng cá nhân. Tuy nhiên, một số thay đổi được thấy với tác hại của ánh nắng mặt trời có thể bị ảnh hưởng bởi tông màu da. Những người có làn da trắng sẽ bị tàn phá và ung thư da nhiều hơn, trong khi những người có làn da sẫm màu hơn sẽ bị thô, nếp nhăn và sắc tố không đều. Lão hoá do ánh sáng rõ ràng nhất ở người có làn da trắng, vì có ít melanin để bảo vệ khỏi tia UV mặt trời. Cuối cùng, một điều quan trọng cần lưu ý là hút thuốc lá làm xấu đi tình trạng lão hoá do ánh sáng, đặc biệt là ở phụ nữ. Da của người hút thuốc cũng có các sợi đàn hồi bị hư hại và độ ẩm ít hơn, chữa lành kém và có nhiều nguy cơ ung thư da [2].

Những thay đổi theo thời gian trên da nhìn thấy với sự lão hóa là không thể ngăn ngừa được. Tuy nhiên, lão hoá do ánh sáng và tổn thương da do hút thuốc là có thể tránh được. Chống nắng đầy đủ hàng ngày là yếu tố quan trọng nhất của bất kỳ chế độ làm đẹp nào. Quy tắc này áp dụng cho mọi người ở mọi lứa tuổi, loại da hoặc giới tính và không bao giờ là quá muộn để bắt đầu hoặc cải thiện các biện pháp chống nắng. Ngoài các biện pháp phòng ngừa, một loạt các kỹ thuật có sẵn để cải thiện bề ngoài của làn da.

Các chương còn lại của cuốn sách này sẽ hướng dẫn nhiều quy trình có sẵn có thể giúp đạt được làn da đẹp, trẻ trung hơn theo mong muốn.

QUAN ĐIỂM VỀ SẮC ĐẸP VÀ SỰ TRẺ TRUNG

Sắc đẹp, như nhiều người đã nói, là trong mắt của kẻ si tình. Quan điểm có thể khác nhau về màu sắc, hình dạng và kích thước, nhưng dường như luôn có điểm chung, đó là sự tươi trẻ. Tìm kiếm một nét đẹp tươi trẻ là nhu cầu không giới hạn chung của xã hội, không phụ thuộc vào các nền văn hoá khác nhau.

Trong cuốn *Survival of the Prettiest*, Etcoff cho rằng cách chúng ta nhận thức và phản ứng với cái đẹp ăn sâu vào tiềm thức. Đẹp là biểu hiện sức khỏe và lợi thế về sinh sản [3]. Do đó, tầm quan trọng của đẹp không giới hạn không gian và thời gian; đẹp là động lực sinh học cho những đứa con ưu tú, thành công [4].

Kể từ thời Kinh Thánh, phụ nữ đã tìm cách che giấu tuổi tác và xuất hiện tươi trẻ hơn bằng cách sử dụng mỹ phẩm [5]. Trên thực tế, người Ai Cập sở hữu hầu hết các loại mỹ phẩm mà chúng ta sử dụng ngày nay và theo các công thức để ngăn ngừa các nếp nhăn và nhược điểm trên khuôn mặt [3]. Vào năm 51 trước Công nguyên, Cleopatra đã tắm trong sữa dê, hạnh nhân và mật ong để làm mềm da [4]. Tương tự như vậy, ở Hy Lạp cổ đại, đắp bánh mì và sữa được xem là một hình thức chống lão hóa điển hình. Ở Anh thế kỷ 17, nơi Nữ hoàng Elizabeth là hình mẫu người đẹp lý tưởng, các phụ nữ khác đã cố gắng để làm cho làn da của họ trắng, bao gồm cả việc tô chì trắng lên mặt [5].

Theo Aristotle, đẹp là một đề cử lớn hơn bất kỳ thư giới thiệu nào. Ngoại hình là ấn tượng đầu tiên của mọi người đối với chúng ta, và có nhiều ý nghĩa xã hội. Mọi người được khen vì xinh đẹp. Những em bé dễ thương nhận được nhiều sự quan tâm và tình cảm hơn. Người trưởng thành có bề ngoài hấp dẫn có mối quan hệ với người khác tốt hơn, được đối xử tốt hơn tại nơi làm việc và nhận được điểm cao hơn. Họ được chú ý hơn trong các trường hợp khẩn cấp [3]. Do đó, nhiều yếu tố xã hội đã ăn sâu vào cuộc tìm kiếm cái đẹp của chúng ta.

Theo Hiệp hội Phẫu thuật Thẩm mỹ Hoa Kỳ, hơn 15 triệu lượt điều trị thẩm mỹ đã được thực hiện trong năm 2013, tăng 164% kể từ năm 2000. Hơn 13 triệu trong số đó là các thủ thuật xâm lấn tối thiểu; phổ biến nhất là botox, lột hóa chất, vi mài da, tiêm chất làm đầy và triệt lông bằng laser. Đàn ông chiếm 9% tổng số lượt điều trị thẩm mỹ trong năm 2013, tăng 22% so với năm 2000 [6].

Công cuộc tìm kiếm cái đẹp, như lịch sử chứng minh, chắc chắn sẽ tiếp tục. Nét đẹp tươi trẻ bên ngoài ngày càng có khả năng đạt được để sánh cùng với nội lực bên trong.

TÀI LIỆU THAM KHẢO

1. Vandergriff, T. W., and P. R. Bergstresser. 2012. "Anatomy and Physiology." In *Dermatology*, edited by J. L. Bologna, J. L. Jorizzo and J. V. Schaffer. New York: Elsevier.
2. Yaar, M. and B. A. Gilchrest. 2012. "Aging of Skin." In *Fitzpatrick's Dermatology in General Medicine*, edited by L. A. Goldsmith, S. I. Katz, B. A. Gilchrest, A. S. Paller, D. J. Leffel and K. Wolff. US: McGraw- Hill.
3. Etoff, Nancy L. 1999. *Survival of the prettiest: the science of beauty*. New York: Doubleday.
4. Alam, M., and J. S. Dover. 2001. "On beauty: evolution, psychosocial considerations, and surgical enhancement." *Arch Dermatol* 137 (6):795- 807.
5. Oumeish, O. Y. 2001. "The cultural and philosophical concepts of cosmetics in beauty and art through the medical history of mankind." *Clin Dermatol* 19 (4):375-86.
6. 2013. "Plastic Surgery Statistics Report." American Society of Plastic Surgeons.

Chương 2

NHUỘM DA VÀ TIẾP XÚC ÁNH NẮNG

Tác giả: *Fleta N. Bray, BS, Adam S. Aldahan, BS, Brian J. Simmons, BS, Keyvan Nouri, MD*

University of Miami Miller School of Medicine, Department of Dermatology and Cutaneous Surgery, Miami, FL, US

Biên dịch: *Bs. Trương Tấn Minh Vũ*

NHỮNG ĐIỂM CHÍNH

- Mặt trời phát ra hai loại tia có hại cho da. Tia UVA gây lão hóa sớm, trong khi tia UVB gây cháy nắng. Tiếp xúc quá nhiều 2 loại ánh sáng trên có thể gây ung thư da.
- Cơ tình nhuộm da nâu không tốt cho sức khỏe. Mọi người nên thực hiện các bước cần thiết để bảo vệ mình khỏi ánh nắng mặt trời.
- Mọi người nên dùng kem chống nắng, bất kể màu da của mình. Chọn kem chống nắng phổ rộng, chống nước với hệ số chống nắng từ 30 trở lên.
- Hầu hết mọi người không sử dụng đủ lượng kem chống nắng để được bảo vệ hoàn toàn khỏi các tia có hại. Bôi đủ lượng kem chống nắng ở tất cả các vùng da tiếp xúc ánh sáng mặt trời. Bôi lại sau mỗi hai giờ, sau khi bơi hoặc đổ mồ hôi nhiều.

GIỚI THIỆU

Đối với nhiều người, làn da rám nắng là hấp dẫn và đáng mơ ước. Tuy nhiên, rất ít người quan tâm đến việc bị tổn thương da do ánh sáng và lão hóa sớm đi kèm với nhuộm da và phơi nắng quá mức. Nhuộm da là một dạng tổn thương da do ánh sáng, và không có nhuộm da an toàn. Ánh sáng

mặt trời đến trái đất có hai loại tia cực tím có hại. Tia UVA gây lão hóa sớm, trong khi tia UVB gây cháy nắng. Tiếp xúc quá nhiều với hai loại tia trên có thể dẫn đến ung thư da, đó là lý do tại sao điều quan trọng là luôn bảo vệ da khỏi ánh nắng mặt trời và hạn chế nhuộm da.

KEM CHỐNG NẮNG

Học viện Da liễu Hoa Kỳ (AAD) khuyến cáo mọi người nên dùng kem chống nắng, bất kể màu da. Hơn 2 triệu người được chẩn đoán mắc bệnh ung thư da mỗi năm, và nhiều trong số các bệnh nhân ung thư này đã có thể được ngăn chặn nếu có sự bảo vệ thích hợp khỏi tia nắng mặt trời [1]. Các biện pháp chống nắng bao gồm tránh tiếp xúc nhiều với ánh nắng mặt trời trong khoảng thời gian từ 10:00 sáng đến 3:00 chiều, tìm bóng râm, che với áo dài và quần dài, đội mũ và đeo kính râm, và sử dụng kem chống nắng.

Khi lựa chọn kem chống nắng, AAD khuyên nên chọn loại kem chống nắng phổ rộng giúp chống lại cả tia UVA và UVB. Nếu loại kem chống nắng không bảo vệ da khỏi cả hai loại tia có hại, sẽ có cảnh báo trên nhãn của sản phẩm. Cảnh báo này có thể là chỉ bảo vệ da khỏi cháy nắng, không bao gồm chống lão hóa sớm và ung thư da. Kem chống nắng nên có hệ số chống nắng (SPF) từ 30 trở lên, và cần có khả năng chống nước. Chỉ số SPF 30 có nghĩa là sản phẩm đã được kiểm tra và ngăn 97% tia UVB từ mặt trời [1]. Kem chống nắng với tất cả các tính năng này có thể giúp bảo vệ da khỏi cháy nắng, sạm da, lão hóa sớm và ung thư da.

Kem chống nắng nên được dùng cho tất cả các vùng da tiếp xúc với ánh nắng mặt trời, và nên được bôi lại theo các hướng dẫn trên sản phẩm. Thông thường, nên bôi lại sau mỗi 2 giờ hoặc sau khi đổ mồ hôi hoặc bơi lội. Nước, tuyết và cát đều có thể phản chiếu những tia sáng mặt trời. Cần bôi kem chống nắng ngay cả trong những ngày nhiều mây. Hầu hết mọi người dùng lượng kem chống nắng không đủ để bảo vệ da hoàn toàn. Các chuyên gia khuyên nên sử dụng kem chống nắng đủ để che các vùng da tiếp xúc ánh sáng [1]. Thoa kem chống nắng 15 phút trước khi ra nắng. Hãy nhớ bảo vệ đôi môi bằng son dưỡng môi có SPF từ 30 trở lên.

Kem chống nắng có sẵn ở nhiều dạng, bao gồm kem, gel, thanh hoặc xịt. Tất cả các sản phẩm này được điều chỉnh bởi FDA, tuy nhiên FDA không chấp nhận cho kem chống nắng dạng xịt [1]. Nói chung, có thể chọn bất kỳ loại kem chống nắng nào thuận tiện và thoải mái nhất.

GIƯỜNG NHUỘM DA

Giường nhuộm da là một thiết bị phát ra tia UVA và UVB nhằm mục đích tạo ra một làn da rám nắng. Nhìn chung, lượng tia UVA ra lớn hơn nhiều so với tia UVB. Điều này có nghĩa là giường nhuộm da làm tăng tốc độ lão hóa da và làm tăng nguy cơ ung thư da, nhưng nhiều người không nhận ra các rủi ro này vì những tổn thương có thể cần nhiều thời gian hơn để xuất hiện. Sử dụng giường nhuộm da, đặc biệt là trong giai đoạn thiếu niên và những năm đầu tuổi hai mươi, làm tăng đáng kể nguy cơ phát triển ung thư da sau này. Nếu muốn làn da rám nắng, có thể thử sản phẩm tự nhuộm da hoặc phun nhuộm da. Những sản phẩm này thường chứa một hóa chất gọi là DHA, hoặc axit docosaheptaenoic, một thành phần được FDA phê chuẩn làm tối màu da [2].

VITAMIN D

Phơi nắng là cần thiết cho việc sản xuất Vitamin D trong da, vì vậy việc chống nắng quá mức có thể làm tăng nguy cơ thiếu vitamin D. Tuy nhiên, sản phẩm bổ sung vitamin D là một biện pháp an toàn và hiệu quả để đạt được mức vitamin D cần thiết cho sức khỏe. Cố gắng bổ sung tất cả lượng vitamin D được khuyến nghị thông qua chế độ ăn uống và bằng sản phẩm bổ sung vitamin nếu cần. Học viện Da liễu Hoa Kỳ không khuyến nghị sử dụng ánh nắng mặt trời để thu được vitamin D [1].

ĐIỀU TRỊ CHÁY NẮNG

Nếu bị cháy nắng, có thể thực hiện những bước sau để cảm thấy tốt hơn trong khi chờ da lành lại. Tắm mát, thoa kem dưỡng ẩm, và kem hydrocortisone có thể giúp giảm bớt sự khó chịu. Ngoài ra, có thể dùng thêm aspirin hoặc ibuprofen để hỗ trợ [1]. Nếu da bị phỏng rộp, vết bỏng đã nghiêm trọng hơn, nên tìm kiếm sự chăm sóc y tế nếu các mụn nước chiếm diện tích lớn hoặc có sốt, đau đầu [1]. Vết đỏ sẽ hết sau 3 - 7 ngày và phỏng rộp hết sau 7-10 ngày [3]. Những người da sáng màu có thể có các đốm nâu vĩnh viễn sau khi bị cháy nắng [3]. Điều quan trọng cần lưu ý là những người bị cháy nắng khi tiếp xúc với ánh nắng mặt trời sẽ tăng nguy cơ mắc bệnh ung thư da, vì vậy nên có thêm nhiều biện pháp phòng ngừa để bảo vệ da khỏi ánh nắng mặt trời và cháy nắng.

KẾT LUẬN

Mọi người đều có nguy cơ bị tổn thương da từ các tia mặt trời có hại, bất kể loại da nào. Bảo vệ da khỏi ánh nắng mặt trời bằng cách tránh ánh nắng mặt trời lúc gay gắt, che chắn bằng mũ, kính râm và quần áo, dùng kem chống nắng. Kem chống nắng phải có phổ rộng, chống nước và SPF 30 trở lên. Thoa kem chống nắng đủ để che phủ và bôi lại thường xuyên. Không có làn da rám nắng an toàn hay khỏe mạnh.

KHUYẾN NGHỊ

- Mọi người nên dùng kem chống nắng (trừ trẻ dưới 6 tháng tuổi), bất kể màu da.
- Ở trong bóng râm từ 10:00 sáng đến 3:00 chiều.
- Sử dụng kem chống nắng phổ rộng, ít nhất 30 SPF, chống nước. Chống nắng dạng xịt không được chấp nhận bởi FDA.
- Sử dụng đủ lượng kem chống nắng, và bôi lại thường xuyên.
- Tránh sử dụng giường nhuộm da vì chúng làm tăng tốc độ lão hóa và tăng nguy cơ ung thư da.
- Sử dụng sản phẩm tự nhuộm da hoặc phun thuốc nhuộm da thay cho các hình thức nhuộm da khác nếu muốn có làn da rám nắng.
- Chống nắng quá mức có thể ảnh hưởng đến mức vitamin D, có thể cần sử dụng sản phẩm bổ sung vitamin D để có đủ lượng vitamin D cho cơ thể. Không khuyến nghị sử dụng ánh nắng mặt trời để thu được vitamin D.
- Tắm mát, dưỡng ẩm và kem hydrocortisone có thể làm giảm bớt triệu chứng cháy nắng. Liên hệ với bác sĩ nếu các triệu chứng vẫn còn.

TÀI LIỆU THAM KHẢO

1. *Dermatology*, American Academy of Dermatology. <http://www.aad.org>.
2. Administration, U.S. Food and Drug. 2015. “*Sunless Tanners and Bronzers.*” <http://www.fda.org>.
3. Young, Antony, and Angela Tewari. 2015. “*Sunburn.*” *UpToDate*.

Chương 3

BOTULINUM TOXIN A (BOTOX)

Tác giả: *Sanjana Iyengar, MD, Mohammed Alsaidan, MD, Stephanie Mlacker, BS, Leyre A. Falto-Aizpurua, MD, Keyvan Nouri, MD*

Department of Dermatology and Cutaneous Surgery, University of Miami Miller School of Medicine, Miami, FL, US

Biên dịch: *Bs. Trương Tấn Minh Vũ*

NHỮNG ĐIỂM CHÍNH

- Việc sử dụng Botulinum toxin A, còn được gọi là botox, đang ngày càng phổ biến.
- Botox đóng vai trò trong việc đảo ngược các biểu hiện bên ngoài của tình trạng lão hóa da.
- Botulinum toxin A là một loại độc tố do vi khuẩn Clostridium botulinum tiết ra, hoạt động bằng cách làm tê liệt cơ bắp mà nó được tiêm vào.
- Botox có nhiều chức năng, bên cạnh việc điều trị nếp nhăn.

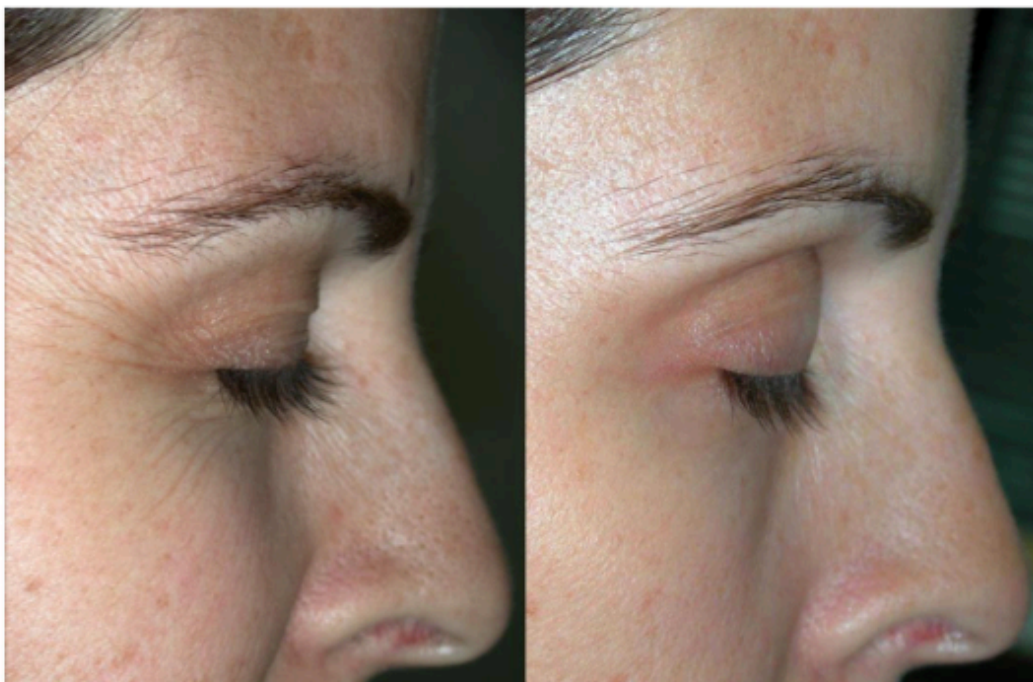GIỚI THIỆU

Botulinum toxin A (BTX-A) được chú ý trong những năm qua do khả năng chống lão hóa của nó, đặc biệt đối với các nếp nhăn. Các bác sĩ đã sử dụng BTX-A trong nhiều năm để điều trị thành công các nếp nhăn trên khuôn mặt. Sự phổ biến của tiêm BTX-A đang tăng lên khi nhiều người mong muốn một bề ngoài trẻ trung hơn [1]. Theo khảo sát của các bác sĩ thuộc Hiệp hội Phẫu thuật Da liễu Hoa Kỳ, tiêm thẩm mỹ, như Botox, đã tăng 20% từ năm 2012- 2013 với hơn 1,8 triệu lượt được thực hiện trong năm 2013 [2]. Các độc tố được tiêm trực tiếp vào các cơ riêng biệt để gây giãn và làm phẳng nếp nhăn xuất hiện trước đó. Các nghiên cứu khác nhau đã chứng minh BTX-A là an toàn và hiệu quả [3]. Điều trị lâu dài có liên

quan đến sự hài lòng cao của bệnh nhân và bác sĩ[4]. Do đó, đây là một quy trình chống lão hóa thường xuyên được yêu cầu.

QUÁ TRÌNH LÃO HOÁ

Quá trình lão hóa biểu hiện rõ trên khuôn mặt và là vấn đề quan tâm của nhiều người muốn cải thiện nó. Dấu hiệu lão hóa có thể được nhìn thấy qua các nếp nhăn trên trán, xung quanh mắt, rãnh cau mày và dọc theo môi. Nếp nhăn là một trong những dấu hiệu lão hóa sớm nhất khi da bị mỏng và mất dần khối lượng theo thời gian. Các thành phần của da, như collagen, elastin và axit hyaluronic làm biểu hiện bên ngoài da săn chắc và khỏe mạnh, giảm dần theo tuổi [5]. Nếp nhăn phát triển do sự lỏng lẻo của da. Lão hóa có thể được tăng nhanh bởi nhiều yếu tố, bao gồm phơi nắng, hút thuốc, trọng lực và áp lực tại vị trí [6]. Các nếp nhăn xuất hiện khi mặt thư giãn được gọi là nếp nhăn tĩnh. Nếp nhăn hình thành do các cơn co thắt cơ mặt lặp đi lặp lại với các biểu hiện trên khuôn mặt, như cau mày, cười được gọi là các nếp nhăn động. Nếp nhăn do lão hóa được minh họa trong Hình 1.



Courtesy of Flor Mayoral, MD.

Hình 1. Cải thiện nếp nhăn quanh mắt “crow’s feet” sau khi tiêm BTX-A.

Người có nếp nhăn động và có ít hoặc không có nếp nhăn tĩnh có sự cải thiện rõ rệt nhất với điều trị BTX-A [7]. Bệnh nhân có nếp nhăn tĩnh cải thiện chậm hơn. Các nếp nhăn sâu không đáp ứng hoàn toàn với điều trị BTX-A đơn thuần mà cần điều trị kết hợp với chất làm đầy hoặc các phương pháp tái tạo bề mặt để đạt được kết quả tối ưu. Nếp nhăn tĩnh nghiêm trọng và da lỏng lẻo thường thấy ở người cao tuổi có thể cần can thiệp phẫu thuật.

Điều trị sớm bằng BTX-A có nhiều lợi ích; tiêm BTX-A lặp lại nhiều lần có thể ngăn ngừa các dấu hiệu lão hóa bằng cách ngăn chặn các nếp nhăn mới hình thành [8]. Tùy thuộc vào cơ được tiêm, tần suất tiêm lặp lại sẽ khác nhau. Ví dụ, tiêm lặp lại BTX-A vùng cơ orbicularis oculi (mắt) trong 15-20 năm có thể giúp duy trì trạng thái săn chắc quanh mắt. Các cơ corrugator, được tiêm để điều trị các đường nhăn giữa lông mày, có thể cần tiêm lặp lại ít hơn để ngăn ngừa nếp nhăn mới.

BOTOX LÀ GÌ?

Botulinum toxin A là một trong tám exotoxin được sản xuất bởi *Clostridium botulinum*, một loại vi khuẩn kỵ khí Gram dương, có hình thành bào tử [1]. Độc tố hoạt động bằng cách ngăn chặn tín hiệu từ dây thần kinh đến cơ. Cụ thể hơn, nó ngăn chặn sự giải phóng một số chất dẫn truyền thần kinh (acetylcholine), những chất này kích thích sự co cơ. Điều này làm phẳng các nếp nhăn do cơ bị giảm hoạt động. Tiêm botox làm tê liệt cơ cục bộ có kiểm soát và có thể đảo ngược. Điều quan trọng là phải nhắm mục tiêu các cơ cụ thể vì tiêm các cơ khác có thể dẫn đến tác dụng phụ nghiêm trọng. Liệt cơ xảy ra trong vòng 3 đến 7 ngày và có thể kéo dài khoảng 3 đến 6 tháng [1]. Tới thời điểm này, quá trình đảo ngược và sự tê liệt cơ mất đi. Các cơ vẫn giữ được sự co thắt trước đó và nếp nhăn xuất hiện như trước khi tiêm. Các thủ thuật botox không có kết quả vĩnh viễn và nên được thực hiện định kỳ để duy trì kết quả thẩm mỹ mong muốn. Sự kết hợp của botox với chất làm đầy tạm thời, chẳng hạn như acid hyaluronic, có thể tạo ra kết quả lâu dài hơn [5]. Hyaluronic acid, một thành phần tự nhiên được tìm thấy trong da, có thể giúp cải thiện sự mất khối lượng liên quan đến lão hóa bằng cách hoạt động như một chất làm đầy.

LỊCH SỬ CỦA BOTOX, DYSPORT, XEOMIN

Botulinum toxin A đã được sử dụng trong hơn 3 thập kỷ và lần đầu tiên được thử nghiệm trên người vào năm 1968 bởi Alan Scott ở San Francisco để điều trị bệnh lác (lazy eye) [1]. Thành công của botox trong việc giãn cơ mắt đã dẫn đến việc phát hiện ra tác động của nó trong quá trình co cơ. Botulinum toxin A đã được tìm thấy tác dụng cải thiện các nếp nhăn ở giữa lông mày một cách tình cờ sau khi bệnh nhân yêu cầu sử dụng nó [9]. Vào tháng 4 năm 2002, BOTOX đã được FDA chấp thuận để điều trị các nếp nhăn từ trung bình đến nặng giữa lông mày, được gọi là đường glabellar [7]. Có nhiều loại BTX-A thương mại có sẵn. BOTOX (onabotulinumtoxin

A) là độc tố botulinum đầu tiên được FDA phê chuẩn cho nam giới và nữ giới dưới 65 tuổi [6]. Dysport (abobotulinumtoxin A) đến từ một chủng vi khuẩn loại A khác [6]. Năm 2009, Dysport được FDA chấp thuận cho sử dụng trong thẩm mỹ tại Hoa Kỳ [10]. Vài năm sau, một sản phẩm khác, Xeomin (incobotulinumtoxin A), được FDA chấp thuận cho sử dụng trong thẩm mỹ tại Hoa Kỳ. Không giống như các sản phẩm BTX-A khác, Xeomin được tinh chế không có chất bảo quản [11]. Điều này có thể có nghĩa là bệnh nhân ít khả năng phát triển kháng thể chống lại độc tố hơn so với các loại sản phẩm BTX-A khác. Trong khi Xeomin được cho là có thể so sánh với Botox, các nghiên cứu tiếp theo cần xác định xem có sự khác biệt đáng kể nào giữa các công thức khác nhau trên thị trường [10]. Tuy nhiên, các sản phẩm không thể thay thế cho nhau [12].

Botulinum toxin B (rimabotulinumtoxin B) hiện được FDA phê chuẩn trong điều trị cơ thắt cơ cổ [10]. Mặc dù có tác dụng tương tự như BTX-A, BTX-B có thời gian tác dụng ngắn hơn nhiều [11]. Do đó, độc tố B botulinum không được sử dụng cho mục đích thẩm mỹ.

Table 1. Summary of available FDA approved botulinum toxin products [10]

Trade Name	Generic Name	Company	FDA approval	Type of Clostridium Strain	Approved Cosmetic Use
BOTOX Cosmetic	Ona-botulinum-toxin A	Allergan Pharmaceuticals	2002	A	Yes
Dysport	Abo-botulinum-toxin A	Medicis Pharmaceuticals	2009	A	Yes
Xeomin	Inco-botulinum-toxin A	Merz Pharmaceuticals	2011	A	Yes
MyoBloc	Rima-botulinum-toxin B	Solstice Neurosciences	2000	B	No

ỨNG DỤNG

BTX-A tiêm trong cơ là thủ thuật thẩm mỹ phổ biến nhất ở Hoa Kỳ. Về mặt ứng dụng thẩm mỹ, BTX-A được sử dụng để điều trị nếp nhăn ở cả nửa trên và dưới mặt [10]. Các vị trí thường được tiêm bao gồm nếp nhăn

giữa lông mày, trán, vùng quanh mắt, mũi và môi. Tạo hình khuôn mặt, chẳng hạn như nâng cao chân mày, cũng có thể được thực hiện với BTX-A [13]. Ứng dụng thẩm mỹ khác bao gồm nâng cao khóe miệng và chóp mũi [13]. Danh sách các quy trình thẩm mỹ được thực hiện bằng Botox được liệt kê trong Bảng 2. Ngoài việc cải thiện nếp nhăn trên khuôn mặt, Botox có thể được sử dụng để điều trị nhiều tình trạng khác nhau, bao gồm đau nửa đầu, mắt lác, chóp mắt không kiểm soát, đổ mồ hôi quá nhiều, tiểu không tự chủ và co thắt cơ [6].

Table 2. List of Common Locations for Botox Injections [13]

Location	Muscle Injected
Frown Lines (between eyebrows)	Procerus, Corrugator
Forehead creases	Frontalis
Eyebrow Lift	Glabella or Lateral Orbicularis Oculi
Crow's Feet (around eyes)	Lateral Orbicularis Oculi
Under Eye Lines	Pretarsal Orbicularis Oculi
Bunny Lines (sides of nose)	Nasalis
Above the Lip	Orbicularis Oris
Elevation of the corner of the mouth	Depressor Anguli Oris
Dimpled Chin	Mentalis
Elevation of the tip of the nose	Columella
Nasolabial fold/excessive gingival show	Levator Labii superioris alarum nasi
Platysmal bands	Platysmus

TRƯỚC KHI ĐIỀU TRỊ

Trước khi làm thủ thuật, khách hàng nên thông báo cho bác sĩ về các loại thuốc kê đơn và không kê đơn hiện tại đang dùng. Sử dụng Botox với một số loại thuốc có thể gây ra tác dụng phụ. Các loại thuốc như thuốc giãn cơ, thuốc ngủ, dị ứng / thuốc cảm lạnh, thuốc làm loãng máu nên được báo cáo với bác sĩ [14]. Để giảm nguy cơ bị bầm tím, khách hàng nên thảo luận về các loại thuốc đang dùng với bác sĩ, ví dụ, aspirin và các thuốc kháng viêm không steroid khác. Bác sĩ có thể yêu cầu tạm ngưng các loại thuốc này trước khi điều trị. Việc đã từng sử dụng BTX-A trước đây, như BOTOX, Myobloc, Dysport và Xeomin, cũng nên được thảo luận.

THỰC HIỆN

Một lọ BOTOX chứa 5 ng (100 đơn vị chất độc), 500 microgam albumin và 900 microgam natri clorua [1]. Liều điều trị phụ thuộc vào số lượng khu vực được điều trị.

Thủ thuật thực hiện tại phòng khám bác sĩ và tương đối ngắn, chỉ mất vài phút. Botox được tiêm bằng một kim nhỏ vào cơ cụ thể, có một chút khó chịu với cơn đau nhẹ. Không cần gây mê nhưng bệnh nhân có thể yêu cầu gây tê tại chỗ. Số lượng tiêm tùy thuộc vào khu vực được điều trị. Điều trị nhiều khu vực có thể xảy ra cùng một lúc [14].

Sau thủ thuật, bệnh nhân có thể tiếp tục các hoạt động bình thường hàng ngày. Độc tố thường mất từ 3 đến 7 ngày để có hiệu quả và hiệu quả điều trị kéo dài khoảng bốn đến sáu tháng. Yêu cầu điều trị bổ sung sau đó.

Khách hàng không được xoa bóp vùng điều trị trong một vài ngày sau khi tiêm hoặc nằm 3 đến 4 giờ sau điều trị [7]. Chà xát có thể dẫn đến sự lan toả của độc tố và có tác dụng phụ, chẳng hạn như sụp mí mắt. Việc sử dụng BOTOX không được khuyến nghị cho trẻ em dưới 18 tuổi [14].

TÁC DỤNG PHỤ

Tác dụng phụ của tiêm BTX-A bao gồm kích ứng nơi tiêm, bầm tím, sụp mí mắt, sưng và không đối xứng [7]. Bầm tím là phổ biến khi tiêm vùng xung quanh mắt vì da mỏng và mạch máu nông [15]. Tỷ lệ nhỏ bệnh nhân bị sụp mí mắt thường sẽ bình thường lại sau đó, hậu quả có thể là do sự chà xát tại vị trí tiêm sau điều trị. Các tác dụng phụ hiếm gặp bao gồm đau cổ, nhức đầu, khô mắt và khô miệng [16]. Các tác dụng phụ nghiêm trọng, chẳng hạn như khó thở và nuốt, có thể xảy ra trong vòng vài giờ đến vài tuần sau khi tiêm nếu thuốc lan truyền từ vị trí tiêm [14].

Liều tối đa của BOTOX không được vượt quá tổng liều 360 đơn vị trong thời gian 3 tháng [17].

CHỐNG CHỈ ĐỊNH

Bệnh nhân bị dị ứng với bất kỳ thành phần nào của thuốc nên hạn chế sử dụng [14]. Các dấu hiệu, chẳng hạn như phát ban, nổi mề đay, ngứa, khó thở, thở khò khè, sưng mắt, môi, lưỡi hoặc cổ họng, có thể chỉ ra phản ứng dị ứng và cần được chăm sóc y tế kịp thời [16]. Những thay đổi đột ngột về thị lực, đau mắt, không thể kiểm soát bàng quang hoặc đi tiểu và sốt từ 38 độ C trở lên là những dấu hiệu cảnh báo cần được giải quyết ngay lập tức. Botulinum toxin A chống chỉ định ở những bệnh nhân bị rối loạn cơ bắp

hoặc hệ thần kinh, như hội chứng Eaton Lambert, và bệnh nhược cơ [13]. Sự an toàn của Botox không được biết đến ở những bệnh nhân đang mang thai hoặc cho con bú.

CHI PHÍ

Botox thường không được bảo hiểm chi trả cho mục đích thẩm mỹ. Chi phí tiêm có thể khác nhau với các nhà cung cấp khác nhau và thường phụ thuộc vào số lượng đơn vị tiêm. Các khu vực như trán có thể cần 6-30 đơn vị trong khi nếp chân chim (hai bên mắt) có thể cần 8-30 đơn vị [7]. Giá cả khác nhau tùy theo nhà cung cấp và chuyên gia. Do đó, cần phải tham khảo ý kiến bác sĩ của bạn về chi phí của thủ thuật trước khi được điều trị.

BOTULINUM TOXIN A BÔI TẠI CHỖ

BTX-A bôi tại chỗ được nhìn nhận là một sản phẩm tiềm năng trong thẩm mỹ. Sản phẩm chưa có sẵn trên thị trường. Các tranh luận quanh vấn đề sản phẩm bôi có được sự thâm nhập sâu đủ để tạo ra kết quả [1], một sản phẩm mới, được quảng cáo là RT001, cho thấy kết quả tích cực. Các thử nghiệm lâm sàng sử dụng sản phẩm cho thấy sự cải thiện trong điều trị vết chân chim (hai bên mắt) trong vòng 4 tuần [15]. Ứng dụng tại chỗ của BTX-A cũng cho thấy có lợi trong việc giảm mồ hôi quá mức dưới cánh tay, được gọi là tăng tiết mồ hôi nách tiên phát [9]. Trong khi các thử nghiệm lâm sàng vẫn đang được tiến hành, việc dùng BTX-A bôi tại chỗ có vẻ đầy hứa hẹn và phục vụ cho việc mở rộng lĩnh vực điều trị da liễu trong tương lai. Phương pháp này sẽ giúp loại bỏ đau và bầm tím so với phương pháp tiêm [15]. Hiệu quả phương pháp bôi tại chỗ so với tiêm vẫn chưa được xác định.

KẾT LUẬN

Có sự quan tâm lớn vào các thủ thuật thẩm mỹ xâm lấn tối thiểu. Tiêm BTX-A đã trở thành thủ thuật thẩm mỹ phổ biến nhất ở Hoa Kỳ. Việc sử dụng nó tiếp tục tăng lên khi nhiều người mong muốn có được một vẻ ngoài trẻ trung. Tiêm botox thường được thực hiện trong một phòng khám ngoại trú. Khi chọn người cung cấp dịch vụ, điều quan trọng là bệnh nhân cần lựa chọn các bác sĩ đã được đào tạo đúng về quy trình thẩm mỹ. Các phương pháp điều trị được thực hiện bởi những người không phải là bác sĩ hoặc bác sĩ mà không được đào tạo phù hợp có thể dẫn đến các tác dụng phụ nghiêm trọng. Việc ứng dụng thẩm mỹ của BTX-A đã tạo ra một tác động mạnh

trong thế giới thẩm mỹ. Với sự ra đời của các chế phẩm gel bôi BTX-A, tương lai của da liễu thẩm mỹ đang tiếp tục phát triển.

KHUYẾN NGHỊ

- Đợi 4 đến 6 tháng trước khi sử dụng lại botox, vì lúc này các hiệu ứng thường bắt đầu giảm dần.
- Ngoài việc điều trị nếp nhăn, botox còn có nhiều vai trò thẩm mỹ, như nâng cao khớp miệng và chóp mũi.
- Không nên trì hoãn sử dụng botox vì hiệu quả của nó trong việc ngăn ngừa nếp nhăn tiếp tục được tối đa hóa khi bắt đầu sử dụng nó sớm hơn.
- Khi chọn sử dụng botox, nên tới cơ sở của bác sĩ, bởi vì nhân viên chăm sóc da không có kiến thức giải phẫu cơ thể để điều trị đúng.
- Chuẩn bị ngân sách phù hợp; tùy thuộc vào bác sĩ, có thể tính phí theo từng khu vực, mỗi lượt điều trị hoặc trên mỗi đơn vị botox.

TÀI LIỆU THAM KHẢO

1. Freeman, S. R., and J. L. Cohen. 2008. "New neurotoxins on the horizon." *Aesthet Surg J* 28 (3):325-30. doi: 10.1016/j.asj.2008.03.006. 2014. "ASDS members report performing 22 percent more procedures in 2013." American Society of Dermatologic Surgery.
2. Cavallini, M., P. Cirillo, S. P. Fundarò, S. Quartucci, C. Sciuto, G. Sito, D. Tonini, G. Trocchi, and M. Signorini. 2014. "Safety of botulinum toxin A in aesthetic treatments: a systematic review of clinical studies." *Dermatol Surg* 40 (5):525-36. doi: 10.1111/dsu.12463.
3. Trindade de Almeida, A., J. Carruthers, S. E. Cox, M. P. Goldman, S. Wheeler, and C. J. Gallagher. 2015. "Patient satisfaction and safety with aesthetic onabotulinumtoxinA after at least 5 years: a retrospective cross-sectional analysis of 4,402 glabellar treatments." *Dermatol Surg* 41 Suppl. 1:S19-28. doi: 10.1097/DSS.0000000000000275.
4. Carruthers, J. D., R. G. Glogau, A. Blitzer, and Facial Aesthetics Consensus Group Faculty. 2008. "Advances in facial rejuvenation: botulinum toxin type a, hyaluronic acid dermal fillers, and combination therapies--consensus recommendations." *Plast Reconstr Surg* 121 (5 Suppl.):5S-30S; quiz 31S-36S. doi: 10.1097/PRS.0b013e31816de8d0.
5. Said, S., A. Meshkinpour, A. Carruthers, and J. Carruthers. 2003. "Botulinum toxin A: its expanding role in dermatology and esthetics." *Am J Clin Dermatol* 4 (9):609-16.
6. Small, R. 2014. "Botulinum toxin injection for facial wrinkles." *Am Fam Physician* 90 (3):168-75.

7. Raspaldo, H., M. Baspeyras, P. Bellity, J. M. Dallara, V. Gassia, F. R. Niforos, L. Belhaouari, and Consensus Group. 2011. "Upper- and mid- face anti-aging treatment and prevention using onabotulinumtoxin A: the 2010 multidisciplinary French consensus--part 1." *J Cosmet Dermatol* 10 (1):36-50. doi: 10.1111/j.1473-2165.2010.00544.x.
8. Carruthers, A., and J. Carruthers. 2015. "You want to inject what?" *Dermatol Surg* 41 Suppl. 1:S2-8. doi: 10.1097/DSS.0000000000000273.
9. Walker, T. J., and S. H. Dayan. 2014. "Comparison and overview of currently available neurotoxins." *J Clin Aesthet Dermatol* 7 (2):31-9.
10. Lowe, N. J., and P. Lowe. 2012. "Botulinum toxins for facial lines: a concise review." *Dermatol Ther (Heidelb)* 2 (1):14. doi: 10.1007/s13555-012-0014-6.
11. Brin, M. F., C. James, and J. Maltman. 2014. "Botulinum toxin type A products are not interchangeable: a review of the evidence." *Biologics* 8: 227-41. doi: 10.2147/BTT.S65603.
12. de Sa Earp, A. P., and E. S. Marmur. 2008. "The five D's of botulinum toxin: doses, dilution, diffusion, duration and dogma." *J Cosmet Laser Ther* 10 (2):93-102. doi: 10.1080/14764170701883660.
13. Medication Guide BOTOX, BOTOX Cosmetic (Boe-tox) (onabotulinumtoxin A) for Injection. edited by Allergan Pharmaceuticals Ireland and approved by the US Food and Drug Administration.
14. Brandt, F., C. O'Connell, A. Cazzaniga, and J. M. Waugh. 2010. "Efficacy and safety evaluation of a novel botulinum toxin topical gel for the treatment of moderate to severe lateral canthal lines." *Dermatol Surg* 36 Suppl. 4:2111-8. doi: 10.1111/j.1524-4725.2010.01711.x.
15. OnabotulinumtoxinA (botulinum toxin type A, Botox): Patient drug information. Lexicomp.
16. Highlights of Prescribing Information. edited by Allergan Pharmaceuticals.

Chương 4

CÁC CHẤT LÀM ĐẦY (FILLERS)

Tác giả: *Brian J. Simmons, BS, Adam S. Aldahan, BS, Vidhi V. Shah, BA, Fleta N. Bray, BS, Keyvan Nouri, MD*

Department of Dermatology and Cutaneous Surgery, University of Miami Miller School of Medicine, Miami, FL, US

Biên dịch: *Bs. Trương Tấn Minh Vũ*

NHỮNG ĐIỂM CHÍNH

- Tiêm chất làm đầy là thủ thuật xâm lấn tối thiểu được thực hiện nhanh, có thể điều trị tại phòng khám để làm giảm đáng kể nếp nhăn, nếp gấp da và vùng mất mô để che đi các dấu hiệu lão hóa.
- Chất làm đầy có dạng tạm thời và vĩnh viễn.
- Hyaluronic acid là chất làm đầy tạm thời phổ biến nhất có thể tiêm tan nên ít gây hậu quả xấu hơn các loại khác.
- Chất làm đầy vĩnh viễn không được sử dụng phổ biến, nếu lựa chọn những loại chất làm đầy này cần hiểu rằng chỉ có thể can thiệp phẫu thuật để sửa các kết quả không mong muốn.

GIỚI THIỆU

Có nhiều loại chất làm đầy có sẵn được sử dụng trong việc chống lại tác động của lão hóa. Theo thời gian có sự mất khối lượng mô ở mặt do thay đổi của lớp mỡ bên dưới, cấu trúc collagen nâng đỡ và xương. Chất làm đầy có thể được sử dụng để thay thế việc mất thể tích mô và làm đầy nếp nhăn. Có hai loại chất làm đầy: tạm thời và vĩnh viễn. Chất làm đầy tạm thời bao gồm các chất phân hủy sinh học được cơ thể hấp thụ. Chất làm đầy vĩnh viễn không được hấp thụ và chỉ có thể được loại bỏ thông qua phẫu thuật.

CHẤT LÀM ĐẦY TẠM THỜI

A. Hyaluronic Acid (Juvéderm® và Restylane®)

Phần lớn các chất làm đầy trên thị trường là chất làm đầy tạm thời và phổ biến nhất là hyaluronic acid. Hyaluronic acid là một hợp chất tự nhiên có trong da có thể chứa một lượng lớn nước, từ đó duy trì cấu trúc và chức năng của da. Hyaluronic acid hoạt động như chất làm đầy để thay thế mô bị mất. Những thương hiệu phổ biến nhất của Hyaluronic acid là Juvéderm® và Restylane® (xem bảng 1). Phần lớn các chất làm đầy này được nuôi cấy từ vi khuẩn và sau đó được tinh chế. Vì vậy, nó có ít phản ứng dị ứng. Một số chất làm đầy Hyaluronic acid cũ như Hylaform® được làm từ mào gà trống, vì vậy nếu dùng những sản phẩm này cần cho bác sĩ biết nếu bạn bị dị ứng với gà hoặc trứng.

B. Canxi hydroxylapatite (Radiesse®)

Canxi hydroxylapatite là một chất làm đầy tạm thời khác. Hợp chất này đã được sử dụng trong lĩnh vực y học với nhiều ứng dụng trong hơn 20 năm qua. Sản phẩm thương mại nổi tiếng duy nhất trên thị trường cho chất làm đầy này là Radiesse®, sử dụng các khối canxi hydroxylapatite trong một loại gel để điều trị nếp nhăn trên khuôn mặt từ trung bình đến nặng và mất mát mô mỡ. Hợp chất này cũng đặc biệt hiệu quả khi được dùng trên bàn tay. Không giống như axit hyaluronic, canxi hydroxylapatite làm tăng sản xuất collagen để lấp đầy khiếm khuyết và sau đó tự phân hủy. Hiệu quả có thể kéo dài đến một năm.

C. Poly-L-Lactic Acid (Sculptra®)

Poly-L-Lactic Acid (PLLA) là chất làm đầy tạm thời có khả năng phân hủy sinh học. Không giống như các chất làm đầy tạm thời khác, PLLA hoạt động bằng cách tạo điều kiện để các nguyên bào sợi sản xuất collagen mới. Trung bình, ba lượt điều trị trong một vài tháng là cần thiết để có kết quả tốt nhất. Kết quả từ PLLA không phải là ngay lập tức và có sự khác nhau. Kết quả sẽ xảy ra từ từ và có thể kéo dài hơn hai năm. Hiện tại PLLA được chấp thuận để điều trị giảm mỡ vùng mặt ở bệnh nhân HIV ở các khu vực như thái dương.

Hyaluronic acid	<ul style="list-style-type: none"> - Không gây dị ứng - FDA chấp thuận cho nếp gấp mũi má nhưng được sử dụng hiệu quả ở nhiều vị trí khác - Kết quả ngay lập tức 	<ul style="list-style-type: none"> - Có thể được loại bỏ bằng Hyaluronidase (enzyme) - Cần tái điều trị mỗi 6 tháng để duy trì
Calcium hydroxylapatite	<ul style="list-style-type: none"> - Hiệu quả kéo dài hơn Hyaluronic acid, có thể đến 12 tháng 	<ul style="list-style-type: none"> - Không dễ dàng loại bỏ, cần phẫu thuật cắt bỏ hoặc chờ 12 tháng để cơ thể tái hấp thu - Nguy cơ hình thành nốt sần không đồng đều, phổ biến nhất ở môi
Poly-L-Lactic Acid	<ul style="list-style-type: none"> - Chất làm đầy tạm thời lâu nhất, giữ được trong vòng 24 tháng 	<ul style="list-style-type: none"> - Không thể loại bỏ - Có thể gây sẹo ở những bệnh nhân dễ bị sẹo - Kết quả từ từ - Cần khoảng ba lượt điều trị để hiệu quả

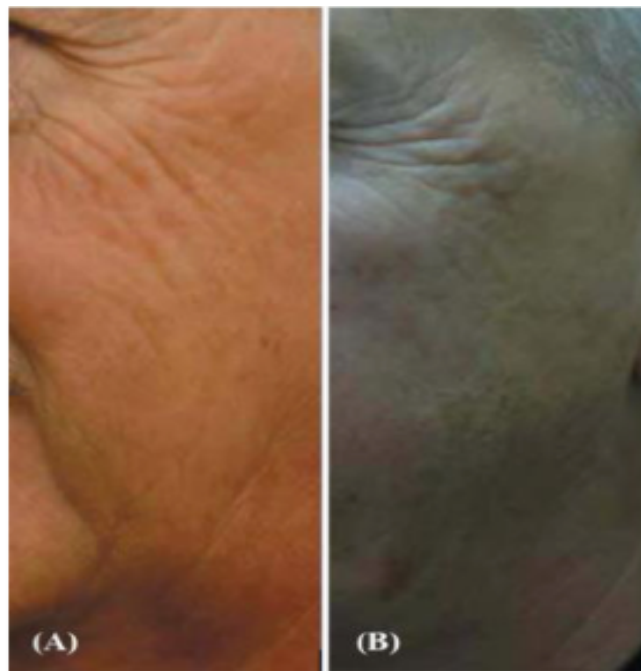
Bảng 1. Các chất làm đầy tạm thời

D. Các chất làm đầy tạm thời khác bên ngoài nước Mỹ

Có thể gặp một số chất làm đầy cũ hơn thực hiện tiêm chất làm đầy bên ngoài Hoa Kỳ (Các sản phẩm này bao gồm: Collagen bò (Zyderm I, Zyderm II và Zylplast) và các sản phẩm collagen của con người (CosmoDerm I, CosmoDerm II và CosmoPlast)). Những sản phẩm này đã bị ngừng sản xuất vào năm 2009 ở Mỹ, vì vậy không có khả năng gặp phải chúng. Tuy nhiên, nếu quyết định sử dụng collagen bò, cần phải test trên da trước khi tiêm vì có 3% khả năng gặp phản ứng quá mẫn cấp tính.

CÁC VỊ TRÍ CÓ THỂ ĐƯỢC ĐIỀU TRỊ BẰNG CHẤT LÀM ĐẦY TẠM THỜI

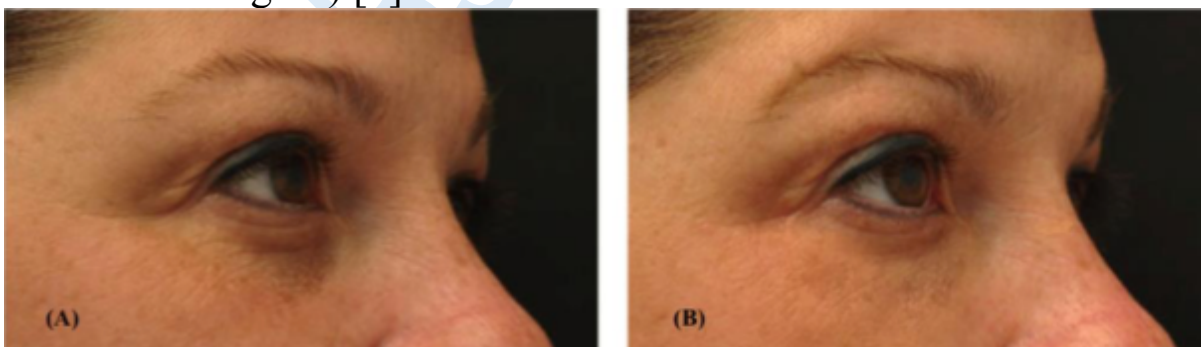
Chất làm đầy tạm thời có thể được sử dụng để điều trị mất thể tích và làm mờ nếp nhăn ở nhiều vị trí trên khuôn mặt. Những vị trí này bao gồm: nếp nhăn trán, nếp glabellar (đường dọc giữa lông mày), đuôi mắt, má, nếp mắt mũi, nếp mũi má, môi, cằm nhăn hoặc cằm lẹm, và những nơi khác. Những thay đổi ở các khu vực này có thể làm mờ nếp nhăn, nếp gấp và các dấu hiệu lão hóa khác (xem Hình 1).



Hình 1. Kết hợp Resteylene® Filler và Botox® Treatment cho Crows feet. (A) Trước (B) Sau khi điều trị

HYALURONIC ACID VÀ BOTULIN TOXIN A

Phương pháp mới dùng chất làm đầy hyaluronic acid kết hợp botox để điều trị các khu vực cử động nhiều như vùng glabellar. Hơn nữa, chất làm đầy có thể được kết hợp với botox để điều trị khu vực khó như nếp chân chim sâu (xem Hình 2). Với phương pháp này, chất làm đầy đã được chứng minh là tồn tại lâu hơn ở những khu vực này (xem chương về botox® để biết thêm thông tin) [1].



Hình 2. Polymethyl methacrylate cho nếp nhăn dưới mắt (A) Trước (B) sau 3 tháng.

CHẤT LÀM ĐẦY LÂU DÀI

A. Polymethylmethacrylate microspheres (ArteFill®)

Chất làm đầy này bao gồm các hạt nhỏ (microspheres) trong một loại gel có chứa collagen bò và lidocaine (thuốc gây tê). ArteFill® là chất làm đầy lâu dài duy nhất được FDA chấp thuận và được sử dụng để làm đầy các

khiếm khuyết trên khuôn mặt và sẹo mụn. Ban đầu collagen bò lấp đầy khiếm khuyết thể tích, theo thời gian các microspheres sẽ kích thích sự hình thành collagen mới. Kết quả sẽ được thấy từ từ, kết quả tốt nhất xuất hiện từ 3 đến 12 tháng sau khi điều trị [2].

B. Chất làm đầy lâu dài khác bên ngoài nước Mỹ

Polyarylamide hydrogel (Aquamid®) chứa một loại polymer trộn với nước, và cũng có trong một công thức dày hơn (Aquamid® Reconstruction). Nó hoạt động bằng cách làm đầy thể tích và tích hợp vào các mô mềm. Chất làm đầy này chỉ nên được sử dụng ở lớp da sâu và không dùng cho nếp nhăn nông. Polyalkylimide hydrogel (Bio-Alcamid®) có cấu trúc hóa học và tác dụng phụ tương tự như polyarylamide hydrogel. Nó chủ yếu được sử dụng để điều trị mất mỡ ở mặt liên quan trên bệnh nhân HIV. Silicone tiêm dạng lỏng là một sản phẩm gây tranh cãi và không được phê duyệt là chất làm đầy trong thẩm mỹ tại Mỹ.

TAI BIẾN THƯỜNG GẶP CỦA CHẤT LÀM ĐẦY

Với hầu hết các chất làm đầy, bao gồm Hyaluronic acid, các tác dụng phụ phổ biến có thể gặp phải bao gồm: bầm tím, sưng và đỏ gần vị trí tiêm. Sưng có thể được xử lý bằng áp đá lạnh tại chỗ. Ít gặp hơn, da có thể hoại tử nếu các mạch máu đến nuôi da bị chặn. Nếu bị đau nhiều hoặc da đổi màu tím ngay sau khi làm thủ thuật, hãy thông báo cho bác sĩ vì đây có thể là những dấu hiệu có thể gây chết mô.

Chất làm đầy tạm thời có thể làm đỏ, sưng, bầm tím, đau hoặc ngứa. Tiêm canxi hydroxylaptite có thể dẫn đến các nốt sần không viêm với tỷ lệ khoảng 6%, đặc biệt khi tiêm vùng môi [3].

Chất làm đầy lâu dài có thể gây sưng thoáng qua tại chỗ tiêm, bầm tím, khó chịu và đỏ. Những triệu chứng này thường tự khỏi theo thời gian. Nốt sần cũng có thể hình thành tại vị trí tiêm nếu chất làm đầy được đặt quá nông trên bề mặt trong da. Các nốt từ chất làm đầy tạm thời thường tự khỏi, nhưng các nốt từ chất làm đầy lâu dài không giải quyết được. Nếu có tiền sử sẹo lồi hoặc sẹo phì đại, nên tránh sử dụng các sản phẩm này vì chúng có thể làm sẹo xấu đi. Điều quan trọng, cần test trên da trước khi sử dụng collagen bò vì một số người có phản ứng dị ứng với collagen bò.

CÂN NHẮC TRƯỚC KHI DÙNG CHẤT LÀM ĐẦY LÂU DÀI

Nhiều kết quả thẩm mỹ có thể đạt được bằng cách sử dụng chất làm đầy tạm thời mà không cần chất làm đầy lâu dài. Bất kỳ tai biến nào xảy ra

với chất làm đầy tạm thời có thể được đảo ngược hoặc có thể tự giải quyết theo thời gian. Những thay đổi trên khuôn mặt sẽ xảy ra theo tuổi tác và sở thích cá nhân trong thẩm mỹ cũng có thể thay đổi. Vì vậy có thể sử dụng chất làm đầy tạm thời để điều chỉnh những thay đổi trên mặt khi có tuổi. Hơn nữa, nếu từng có trải nghiệm không hài lòng với điều trị thẩm mỹ hoặc chưa quen với chất làm đầy, tốt nhất nên bắt đầu với chất làm đầy tạm thời để xem có thích hợp với sự thay đổi hay không.

CHUẨN BỊ CHO NGÀY ĐIỀU TRỊ

Trước khi tiêm chất làm đầy, nên tránh dùng thuốc kháng viêm không steroid (NSAID), như ibuprofen. Ngoài ra, nên ngừng aspirin, vitamin E và không uống quá nhiều rượu trong 1 tuần trước khi điều trị bằng chất làm đầy [4]. Luôn tham khảo ý kiến bác sĩ đang theo dõi sức khỏe chính trước khi ngừng các biện pháp ngăn ngừa cục máu đông hoặc giảm nguy cơ đau tim.

Bác sĩ có thể dùng thuốc gây tê tại chỗ cho khu vực điều trị trước khi làm thủ thuật tiêm chất làm đầy. Ngoài ra, thuốc gây tê cục bộ như lidocaine có thể được trộn với chất làm đầy. Một số chất làm đầy Hyaluronic acid có bán trên thị trường như Juvéderm® Ultra XC và Juvéderm® Ultra Plus XC, được trộn sẵn với lidocaine. Bác sĩ cũng có thể sử dụng kim nhỏ hoặc tiêm chậm hơn để giảm đau.

CHĂM SÓC SAU TIÊM CHẤT LÀM ĐẦY

Nên hạn chế massage khu vực tiêm hoặc thực hiện các cử động khuôn mặt quá mức [5]. Ngoài ra, tránh tập luyện nặng ít nhất 6 giờ sau khi điều trị. Ngủ với đầu đặt cao, có thể được thực hiện bằng cách đặt 2-3 gối dưới đầu [6]. Tất cả các hoạt động này sẽ làm giảm nguy cơ chất làm đầy di chuyển đến các khu vực không mong muốn. Sau một ngày có thể tiếp tục các hoạt động bình thường.

KẾT LUẬN

Tiêm chất làm đầy là một phương pháp xâm lấn tối thiểu để điều trị các dấu hiệu lão hóa bằng cách làm đầy các khiếm khuyết trên da, mang lại bề ngoài tươi trẻ hơn. Các thủ thuật này có thể được thực hiện tại phòng khám trong một khoảng thời gian ngắn và cho phép trở lại hoạt động bình thường trong vòng 24 giờ. Có rất nhiều loại chất làm đầy trên thị trường, phần lớn trong số đó là chất làm đầy tạm thời bao gồm nhiều dạng

hyaluronic acid khác nhau. Ngoài ra còn có một vài chất làm đầy lâu dài và làm đầy vĩnh viễn.

KHUYẾN NGHỊ

- Chọn bác sĩ đáng tin. Kết quả thành công với chất làm đầy đòi hỏi bác sĩ phải có kỹ năng và kỹ thuật tốt, là chuyên gia được chứng nhận trong lĩnh vực thẩm mỹ.
- Nếu chưa bao giờ tiêm chất làm đầy, hãy bắt đầu với chất làm đầy tạm thời và đánh giá sự yêu thích kết quả điều trị trước khi chọn giải pháp lâu dài hơn.
- Tránh tiêm chất làm đầy trong khu vực nguy hiểm. Tiêm chất làm đầy ở một số vị trí như bộ phận sinh dục có nhiều rủi ro trong khi lợi ích chưa được chứng minh.
- Làm đầy các vị trí có hiệu quả, ít rủi ro bao gồm vùng đầu, cổ và mu bàn tay.
- Mỗi người có nhu cầu riêng. Việc lựa chọn chất làm đầy phụ thuộc vào vị trí điều trị và độ sâu mất thể tích. Thảo luận nhu cầu cá nhân với bác sĩ để cùng nhau để chọn ra phương pháp điều trị phù hợp.

TÀI LIỆU THAM KHẢO

1. Carruthers, J., and A. Carruthers. 2003. "A prospective, randomized, parallel group study analyzing the effect of BTX-A (Botox) and nonanimal sourced hyaluronic acid (NASHA, Restylane) in combination compared with NASHA (Restylane) alone in severe glabellar rhytides in adult female subjects: treatment of severe glabellar rhytides with a hyaluronic acid derivative compared with the derivative and BTX-A." *Dermatol Surg* 29 (8):802-9.
2. Cohen, S. R., C. F. Berner, M. Busso, M. C. Gleason, D. Hamilton, R. E. Holmes, J. J. Romano, P. P. Rullan, M. P. Thaler, Z. Ubogy, and T. R. Vecchione. 2006. "ArteFill: a long-lasting injectable wrinkle filler material--summary of the US Food and Drug Administration trials and a progress report on 4- to 5-year outcomes." *Plast Reconstr Surg* 118 (3 Suppl.):64S-76S. doi: 10.1097/01.prs.0000234873.00905.a4.
3. Tzikas, T. L. 2008. "A 52-month summary of results using calcium hydroxylapatite for facial soft tissue augmentation." *Dermatol Surg* 34 Suppl. 1:S9-15. doi: 10.1111/j.1524-4725.2008.34237.x.
4. Cohen, J. L. 2008. "Understanding, avoiding, and managing dermal filler complications." *Dermatol Surg* 34 Suppl. 1:S92-9. doi: 10.1111/j. 1524-4725.2008.34249.x.

5. Lemperle, G., P. P. Rullan, and N. Gauthier-Hazan. 2006. "Avoiding and treating dermal filler complications." *Plast Reconstr Surg* 118 (3 Suppl.):92S-107S. doi: 10.1097/01.prs.0000234672.69287.77.
6. Matarasso, S. L., J. D. Carruthers, M. L. Jewell, and Group Restylane Consensus. 2006. "Consensus recommendations for soft-tissue augmentation with nonanimal stabilized hyaluronic acid (Restylane)." *Plast Reconstr Surg* 117 (3 Suppl.):3S-34S; discussion 35S-43S. doi: 10.1097/01.prs.0000204759.76865.39.

BS. Minh Vũ

Chương 5

LỘT DA BẰNG HOÁ CHẤT (CHEMICAL PEELS)

Tác giả: *Fleta N. Bray, BS, Adam S. Aldahan, BS, Stephanie Mlacker, BS, Keyvan Nouri, MD*

University of Miami Miller School of Medicine, Department of Dermatology and Cutaneous Surgery, Miami, FL, US

Biên dịch: *Bs. Trương Tấn Minh Vũ*

NHỮNG ĐIỂM CHÍNH

- Lột da bằng hóa chất chủ yếu được sử dụng để điều trị da bị tổn thương do ánh sáng. Lột da là tạo ra tổn thương da có kiểm soát để da tự sửa chữa lại, da trở nên đều màu, trẻ trung hơn.
- Lột da có thể được phân loại lột bề mặt, trung bình hoặc sâu, tùy thuộc mức độ tác động vào từng độ sâu da. Lột sâu hơn thường dẫn đến cải thiện da lớn hơn, tuy nhiên thời gian phục hồi kéo dài và nguy cơ biến chứng tăng lên. Bác sĩ sẽ quyết định độ sâu và loại lột phù hợp nhất với làn da và nhu cầu riêng của bệnh nhân.
- Lột bề mặt loại bỏ tất cả hoặc một phần của lớp biểu bì và có thể loại bỏ một phần lớp bì nông.
- Lột bề mặt có hiệu quả trong điều trị da không đều màu, đốm nâu và mụn trứng cá, ít hiệu quả trong điều trị nếp nhăn.
- Lột bề mặt có thời gian phục hồi nhanh nhất và nguy cơ biến chứng thấp nhất.

- Lột trung bình loại bỏ tất cả các lớp biểu bì và một phần của lớp bì, hiệu quả trong điều trị tổn thương da do ánh sáng, sẹo mụn nhẹ, dày sừng ánh sáng và thay đổi màu da.
- Lột trung bình có hiệu quả nhiều hơn lột bề mặt. Da tiếp tục cải thiện bề ngoài trong 3-4 tháng sau khi lột do collagen trong da được tái tạo.
- Lột sâu loại bỏ tất cả các lớp biểu bì và một phần của lớp bì, sâu hơn vào da so với lột trung bình. Lột sâu có khả năng lớn nhất để cải thiện bề ngoài của da, nhưng có thời gian phục hồi chậm nhất và nguy cơ biến chứng lớn nhất.

GIỚI THIỆU

Lột da hóa chất cải thiện làn da thô ráp, không đều màu và nếp nhăn là các vấn đề phổ biến của tổn thương da do ánh sáng. Lột da hóa chất cũng có thể được sử dụng để điều trị tổn thương da như sẹo mụn và chấn thương. Lột da hóa chất hoạt động bằng cách gây tổn thương da có kiểm soát để da tự phục hồi lại sự trẻ trung và săn chắc. Lột da có thể được phân loại thành các loại lột bề mặt, trung bình và sâu, tùy thuộc mức độ tác động vào từng độ sâu da. Khi chọn lột sâu hơn, mức độ cải thiện da thường lớn hơn, tuy nhiên, thời gian phục hồi sẽ lâu hơn và nguy cơ biến chứng tăng lên. Bác sĩ sẽ quyết định loại và độ sâu của lột phù hợp nhất với làn da và nhu cầu riêng của bệnh nhân.

LỘT BỀ MẶT NÔNG

Lột bề mặt loại bỏ tất cả hoặc một phần của lớp biểu bì và có thể kéo dài một phần vào lớp bì, đến lớp bì nhú trên [1]. Lột da bề mặt rất hiệu quả để điều trị các thay đổi sắc tố bề mặt da, đốm nâu và mụn trứng cá. Lột bề mặt nông ít hiệu quả đối với nếp nhăn và cần nhiều lần điều trị để đạt hiệu quả [1]. Các hóa chất lột bề mặt nông có sẵn bao gồm axit glycolic, axit salicylic, axit α -hydroxy (AHA), axit trichloroacetic nồng độ thấp (TCA), tretinoin, dung dịch Jessner [2]. Ở nồng độ cao hơn, những hóa chất này có thể được sử dụng để lột trung bình.

Khi thực hiện lột bề mặt nông hoặc trung bình trong phòng khám ngoại trú, bác sĩ sẽ làm sạch da bằng sữa rửa mặt và loại bỏ chất nhờn thừa bằng dung dịch cồn / acetone. Bác sĩ sẽ bôi dung dịch lột 1 hoặc 2 lớp (Hình 1). Xuất hiện một lớp màng trắng mờ trên bề mặt của khuôn mặt, điều này cho thấy dung dịch lột đã có tác dụng. Trong thời gian này, bệnh nhân có thể bị

châm chích và cảm giác bông nhẹ. Sau đó, bệnh nhân có thể dùng nước mát hoặc kem dưỡng ẩm nhẹ để làm cho cảm giác trên da tốt hơn. Da trở nên đỏ và căng, sau đó da sẽ bong ra [1]. Thời gian phục hồi và tác dụng của thủ thuật lột sẽ phụ thuộc vào loại và nồng độ của dung dịch lột. Bác sĩ có thể chỉ định thêm điều trị hỗ trợ như kem hydroquinone sau khi lột da. Kem hydroquinone có thể làm giảm tình trạng tăng sắc tố không mong muốn sau khi lột da bằng hóa chất. Sử dụng retinoid trước khi lột da hóa chất có thể làm tăng tác dụng của lột, vì vậy nên trao đổi với bác sĩ và làm theo hướng dẫn một cách cẩn thận nếu muốn sử dụng retinoid kết hợp với lột. Quan trọng nhất, hãy nhớ luôn luôn sử dụng các biện pháp chống nắng.

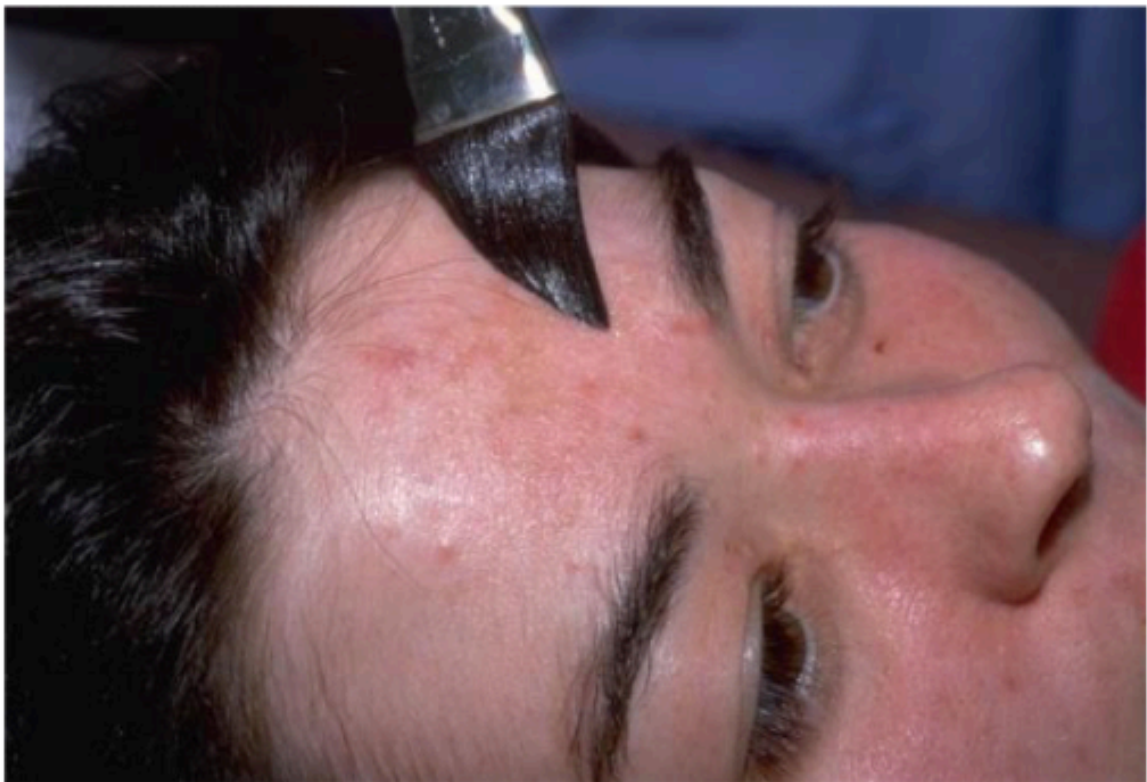

Image courtesy of Harold J. Brody, MD.

Figure 1. Application of Jessner's solution.

Hiệu quả của nhiều lần lột bề mặt nông sẽ không bao giờ đạt được mức hiệu quả giống như một lần lột trung bình hoặc sâu [2]. Tuy nhiên, lột bề mặt nông có thể phù hợp với các cá nhân chỉ cần hiệu quả khiêm tốn, tiện lợi do sử dụng dễ dàng, rủi ro thấp, ít thời gian nghỉ và chi phí thấp hơn.

LỘT DA TRUNG BÌNH

Lột da trung bình loại bỏ lớp biểu bì và một phần lớp bì, gây tổn thương tới lớp bì nhú trên [1]. Lột da trung bình thường đạt được bằng sự

phối hợp một số các chất lột (Hình 2). Các công thức phối hợp các thành phần điển hình như dung dịch Jessner và TCA (thường được sử dụng nhất), axit glycolic và TCA, và CO₂ rắn và TCA (mạnh nhất) [2]. Nồng độ TCA cao hơn hoặc một hợp chất gọi là phenol cũng có thể được sử dụng để lột trung bình, tuy nhiên một số bác sĩ da liễu không khuyến nghị các phương pháp này vì nồng độ TCA cao hơn có thể gây mất sắc tố hoặc sẹo và phenol không được sử dụng phổ biến [1, 2].

Những lý do phổ biến để sử dụng lột da trung bình bao gồm tổn thương da do ánh sáng, sẹo mụn nhẹ, dày sừng ánh sáng và thay đổi sắc tố [2]. Nên gặp bác sĩ trước khi thực hiện lột trung bình hoặc sâu để thảo luận trước về tiên lượng điều trị, trong và sau khi làm thủ thuật, thảo luận với bác sĩ về phương pháp giảm đau khi làm thủ thuật và liệu có cần dùng thêm thuốc an thần hay không. Giống như lột bề mặt nông, bác sĩ có thể đề nghị điều trị kết hợp với retinoid và kem làm trắng da cũng như các biện pháp chống nắng. Sau khi lột da, chờ làn da cải thiện trong khoảng 3-4 tháng sau thực hiện khi collagen trong da tiếp tục được tái cấu trúc [2].

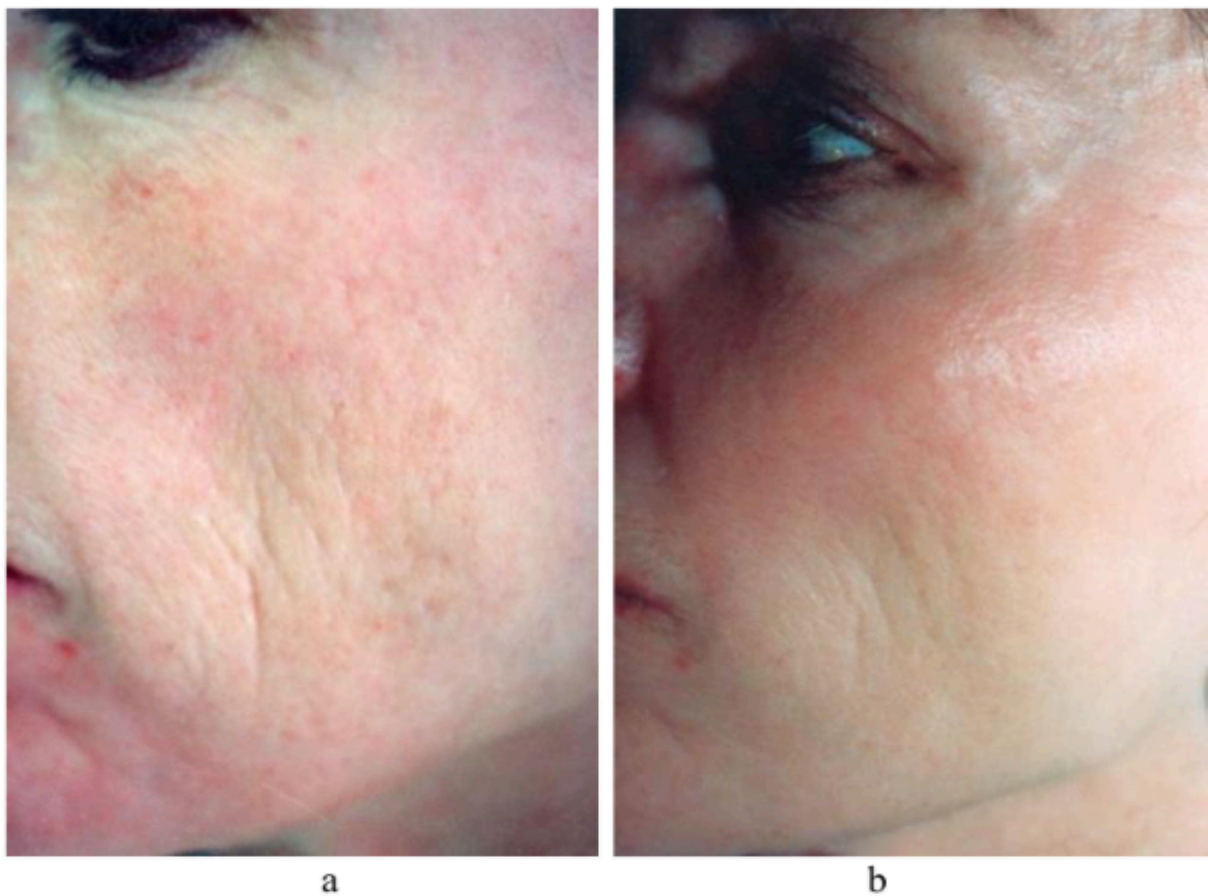


Image courtesy of Harold J. Brody, MD.

Figure 2. (a) Before and (b) after medium-depth peel with combination of CO₂ and TCA.

LỘT SÂU

Lột sâu loại bỏ lớp biểu bì và sâu trong lớp bì, gây tổn thương ở lớp bì giữa [1]. Lột bằng Baker-Gordon phenol là phương pháp chính để đạt được lột sâu [2]. Mặc dù có thể đạt được lột sâu bằng cách sử dụng TCA nồng độ cao, nhưng điều này không được khuyến khích do khả năng mất sắc tố và sẹo (Hình 3). Lột sâu có khả năng thay đổi đáng kể bề mặt của da, bao gồm nếp nhăn sâu (Hình 4), nhưng đi kèm với rủi ro nhiều và thường là lựa chọn điều trị cuối cùng cho các tổn thương da nghiêm trọng. Ngoài các nguy cơ gây sẹo và rối loạn sắc tố tại chỗ, hợp chất phenol còn gây độc cho gan, thận và tim [1]. Bác sĩ sẽ yêu cầu xét nghiệm máu trước khi làm thủ thuật để đảm bảo các cơ quan quan trọng của cơ thể hoạt động tốt và chịu đựng được quy trình. Lột phenol sâu cần phong bế thần kinh cục bộ và an thần sâu hoặc gây mê toàn thân. Bác sĩ sẽ xem xét những rủi ro của gây mê, không phải bệnh nhân nào cũng phù hợp để thực hiện.

Vào buổi thực hiện, bệnh nhân rửa mặt và tẩy trang, không ăn sáng. Sau khi được gây mê, quá trình lột sâu bắt đầu. Quá trình lột mất từ 60 đến 90 phút [2]. Sau khi lột sâu, bệnh nhân có thể sử dụng túi nước đá để có cảm giác dễ chịu, vì sự cảm giác bỏng khó chịu có thể kéo dài 6-8 giờ. Bác sĩ có thể kê toa thêm thuốc giảm đau. Mặc dù lột sâu có khả năng lớn nhất để cải thiện làn da về lâu dài, nhưng trong vài tháng sau khi thực hiện có thể bị đỏ da kéo dài hoặc giảm sắc tố dạng đốm.

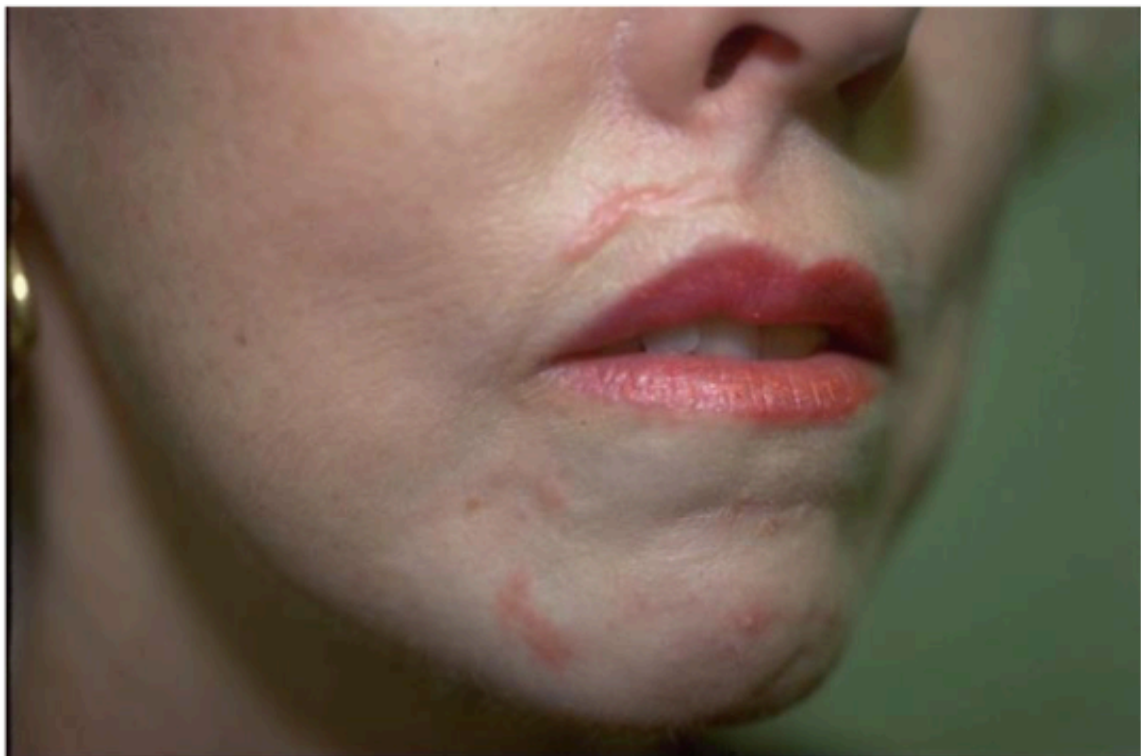
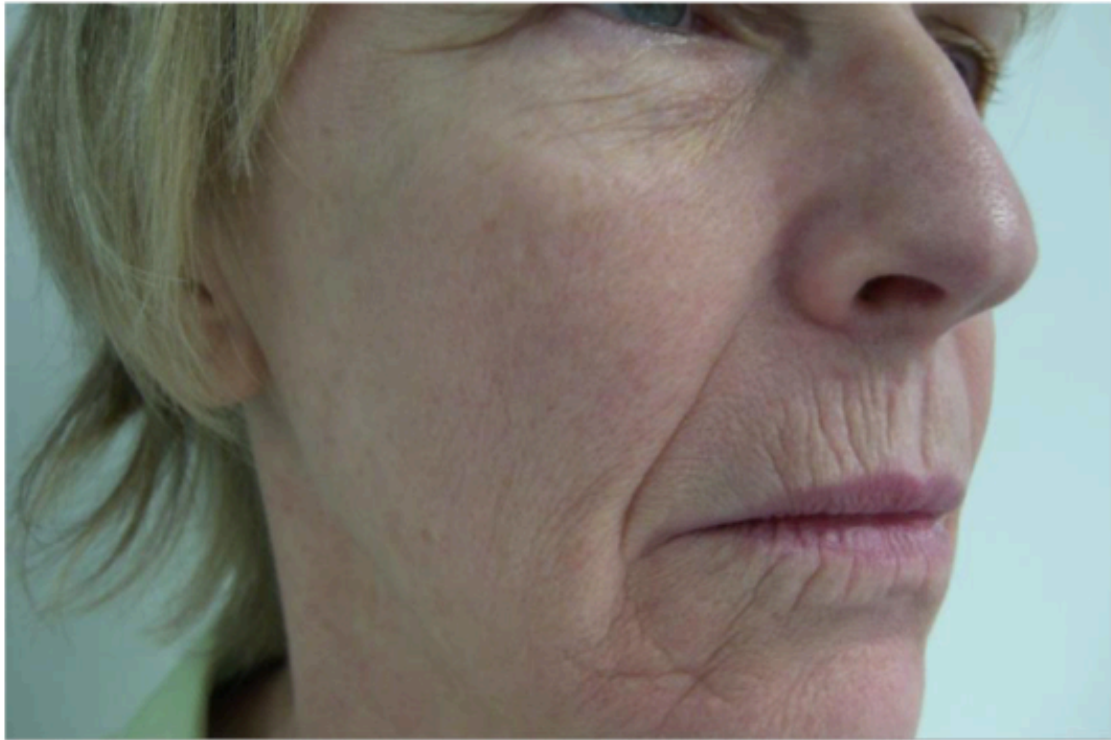
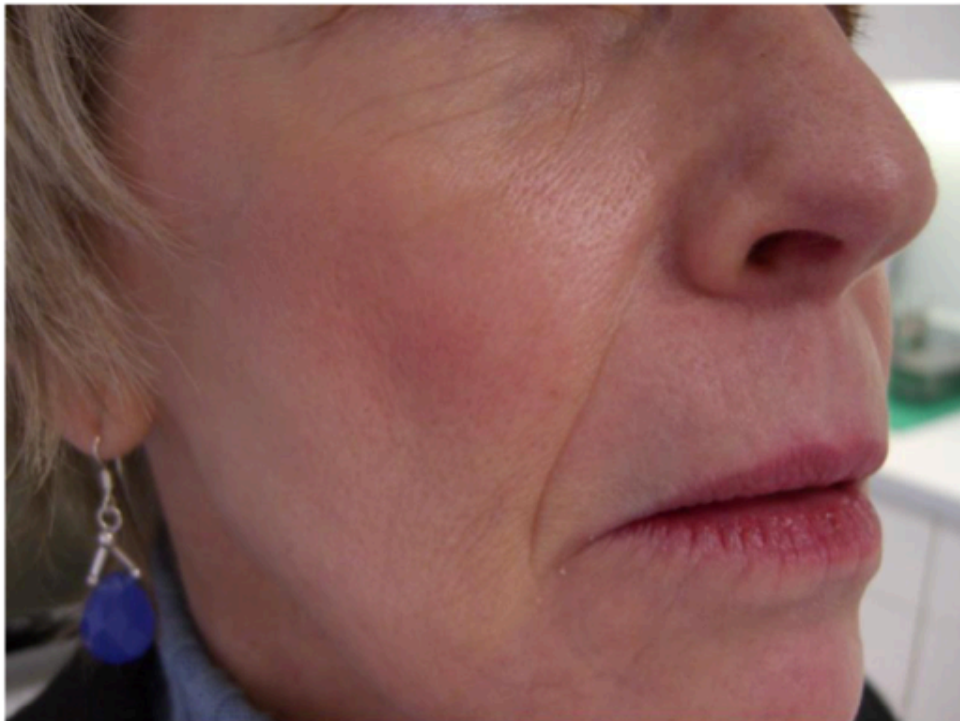Image courtesy of Harold J. Brody, MD.

Figure 3. Scarring resulting from application of high concentration TCA.



a

Figure 4. (Continued)



b

Images courtesy of Harold J. Brody, MD.

Figure 4. (a) Before and (b) after a deep-depth peel with Baker's around the mouth and medium-depth peels of the face with a combination of CO₂ and TCA.

VỊ TRÍ VÀ LOẠI DA

Lột hóa chất thường được thực hiện ở vùng đầu và cổ [2]. Lột vùng bàn tay và cánh tay khó dự đoán hiệu quả và không được thực hiện phổ biến. Điều quan trọng là loại da ảnh hưởng đến kết quả của lột da hóa chất. Nhiều bác sĩ không thực hiện lột da trung bình hoặc sâu trên những người có màu da trung bình hoặc tối màu vì tăng nguy cơ tai biến khi lột hoá chất [2]. Da thường bị giảm sắc tố hoặc tăng sắc tố.

AI KHÔNG NÊN LỘT DA HÓA CHẤT

Phải có những tiên lượng cụ thể khi thực hiện quy trình, nếu không khách hàng có thể bị thất vọng nếu kỳ vọng không được đáp ứng hoặc phát sinh các biến chứng. Cần thông báo cho bác sĩ về các loại thuốc đang dùng và các can thiệp y tế khác. Một số loại thuốc, như isotretinoin cho mụn trứng cá, có thể làm quá trình lột da hóa chất không an toàn, thông báo cho bác sĩ về lịch sử lành thương bất thường nếu có. Nếu khách hàng có những vết sẹo phì đại, sẹo lồi sau chấn thương thì lột da bằng hóa chất không phải là phương pháp phù hợp. Nếu khách hàng đã từng lột da hóa chất trong quá khứ, hãy cho bác sĩ biết loại lột và thời điểm thực hiện trước đó. Lột da hóa chất không nên được lặp lại quá sớm.

KẾT LUẬN

Lột da hóa chất, khi được áp dụng một cách thích hợp người thực hiện có kiến thức, có thể là một phương tiện an toàn và hiệu quả để đạt được sự tái tạo bề mặt da. Điều quan trọng khi lột da hóa chất là cần sử dụng kem chống nắng và các biện pháp chống nắng khác, luôn bảo vệ làn da của mình. Trao đổi với bác sĩ để xác định phương pháp lột da hóa chất có phù hợp với bản thân hay không nếu muốn thực hiện.

KHUYẾN NGHỊ

- Lột da hóa chất chủ yếu được sử dụng trên mặt và cổ. Lột da vùng mặt có thể có nguy cơ sẹo và rối loạn sắc tố cao hơn.
- Sử dụng kem chống nắng sau khi lột hóa chất, vì lúc này da đặc biệt dễ bị tổn thương.
- Có thể dùng lột da bề mặt để điều trị da không đều màu, đốm nâu và mụn trứng cá.
- Có thể dùng lột da bề mặt cho những bệnh nhân muốn phục hồi nhanh và ít nguy cơ biến chứng nhất.

- Sử dụng kem hydroquinone sau lột bề mặt để giúp ngăn ngừa sự thay đổi sắc tố không mong muốn, đặc biệt là ở những người da sẫm màu.
- Có thể dùng lột da trung bình để điều trị tổn thương da do ánh sáng, sẹo mụn nhẹ, dày sừng ánh sáng và thay đổi sắc tố.
- Không sử dụng nồng độ cao TCA hoặc phenol để lột trung bình, vì có thể gây mất sắc tố hoặc sẹo.

TÀI LIỆU THAM KHẢO

1. Tanzi, EL, and TS Alster. 2012. “Ablative Lasers, Chemical Peels, and Dermabrasion.” In: *Fitzpatrick's Dermatology in General Medicine*, edited by LA Goldsmith, SI Katz, BA Gilchrest, AS Paller, DJ Leffell and K Wolff. McGraw-Hill.
2. Monheit, GD, and MA Chastain. 2012. “Chemical and Mechanical Skin Resurfacing.” In: *Dermatology*, edited by JL Bologna, JL Jorizzo and JV Schaffer. New York: Elsevier.

BS. Minh Vũ

Chương 6

MÀI MÒN DA (DERMABRASION)

Tác giả: *Mohammed Alsaidan, MD, Sanjana Iyengar, MD, Vidhi V. Shah, BA, Fleta N. Bray, BS, Keyvan Nouri, MD*

University of Miami Miller School of Medicine, Department of Dermatology and Cutaneous Surgery, Miami, FL, US

Biên dịch: *Bs. Trương Tấn Minh Vũ*

NHỮNG ĐIỂM CHÍNH

- Mài mòn da là một thủ thuật có thể làm ở phòng khám, được sử dụng để thay đổi bề mặt da và thúc đẩy sự phát triển của làn da mới.
- Siêu mài mòn da phù hợp cho bệnh nhân muốn cải thiện thẩm mỹ về tông màu và kết cấu của da lão hoá nhẹ.
- Mài mòn da và siêu mài mòn da là các thủ thuật hiệu quả trong thẩm mỹ để cải thiện các nếp nhăn, sẹo, sẹo lồi, mảnh da ghép, xăm, mụn và da bị tổn thương do ánh sáng mặt trời.

GIỚI THIỆU

Mài mòn da là một thủ thuật được sử dụng để thay đổi bề mặt da và thúc đẩy sự phát triển của làn da mới [1]. Thủ thuật này đã được thực hiện trong nhiều năm để tái tạo bề mặt da và cải thiện bề mặt của các vết sẹo. Mặc dù sự phổ biến của kỹ thuật này đã giảm đi với sự ra đời của lột da hóa chất, siêu mài mòn da và tái tạo bề mặt bằng laser, mài mòn da vẫn giữ được một số lợi ích so với các quy trình khác [2, 3]. Điều trị nếp nhăn sâu và ngăn ngừa tổn thương tiền ung thư có thể hiệu quả hơn khi sử dụng phương pháp mài mòn da so với các kỹ thuật khác [4].

TÌM HIỂU VỀ MÀI MÒN DA

Da được chia thành ba lớp: lớp biểu bì và lớp bì và lớp hạ bì. Lớp biểu bì là lớp da bề mặt, bao gồm nhiều lớp tế bào da (được gọi là tế bào sừng) liên tục tái tạo. Lớp bì được chia thành 2 lớp: lớp bì nhú và lớp bì lưới. Lớp bì lưới là lớp sâu hơn của lớp bì và bao gồm collagen giàu protein, cung cấp cho da độ đàn hồi và sức căng [1].

Siêu mài mòn da nhắm vào lớp biểu bì bề mặt, trong khi mài mòn da nhắm vào cả lớp biểu bì và lớp bì [3, 4]. Tổn thương có kiểm soát của lớp bì dẫn đến sự kích thích của một số tế bào trong lớp bì, được gọi là nguyên bào sợi. Các nguyên bào sợi bắt đầu quá trình chữa lành bằng cách sản sinh collagen, giúp cải thiện bề mặt của da [1, 4].

Da mặt có nguồn cung cấp máu phong phú, các chất dinh dưỡng và oxy để chữa lành các khu vực bị tổn thương. Các tuyến bã nhờn và nang lông cũng đóng vai trò quan trọng trong việc phục hồi lớp bì. Trong quá trình thủ thuật, có thể chảy một lượng máu nhỏ do tổn thương vào lớp bì [1]. Kết quả cải thiện sẽ nhiều hơn nếu thâm nhập sâu hơn vào lớp bì, nhưng nguy cơ tác dụng phụ cũng sẽ tăng lên, như sẹo và thay đổi sắc tố [1].

LỊCH SỬ MÀI MÒN DA

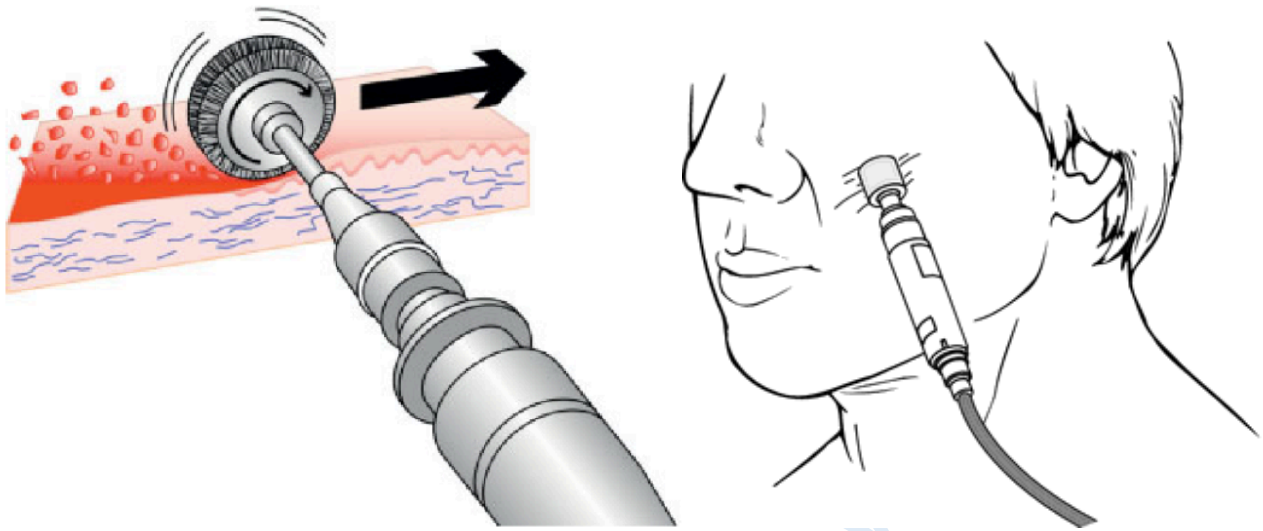
Mài mòn da có thể được bắt nguồn từ năm 1500 trước Công nguyên khi các bác sĩ Ai Cập sử dụng giấy nhám để làm mờ sẹo [4]. Kromeyer, một bác sĩ da liễu người Đức vào những năm 1900, đã bắt đầu điều trị các vấn đề về da bằng một mũi xoay hoặc mâm quay [3, 4]. Việc sử dụng mài mòn da được mở rộng để xóa hình xăm chấn thương trên mặt vào năm 1947 [5]. Năm 1953, thiết bị nha khoa chạy điện đã được sửa đổi để sử dụng trong mài mòn da [6]. Sẹo mụn, tổn thương da tiền ung thư, nếp nhăn, sẹo, hình xăm và nốt ruồi được điều trị bằng thiết bị này trong cùng năm [2].

Trong hơn 60 năm qua, các dụng cụ và kỹ thuật được sử dụng cho dermabrasion đã được tối ưu hóa để tạo ra kết quả tốt nhất.

DERMABRADERS

Dermabraders là thiết bị được sử dụng để tái tạo bề mặt da, bao gồm một động cơ điện, quay với tốc độ khác nhau. Phần đầu thô, có thể là bàn chải dây hoặc đầu kim cương, có nhiều kích cỡ và hình dạng khác nhau. Bác sĩ hoặc phẫu thuật viên chọn công cụ dựa trên diện tích và độ sâu thâm nhập [3]. Trong suốt quá trình, dermabrader được nhẹ nhàng chạm lên da khi nó

đang chuyển động. Kết quả có thể được nhìn thấy tùy thuộc vào tốc độ và lực áp được sử dụng [3]. Trong khi dermabraders thường được sử dụng cho thủ thuật này, việc sử dụng giấy cát tệt trùng cũng có thể mang lại kết quả tốt. Bất kể công cụ nào được sử dụng, kỹ thuật phù hợp với người vận hành có kinh nghiệm là rất quan trọng.



CHỈ ĐỊNH

Mài mòn da có nhiều chỉ định cho da. Nó có thể được sử dụng để điều trị nếp nhăn, sẹo, sẹo lồi, mảnh da ghép, hình xăm, mụn trứng cá và da bị tổn thương do ánh sáng mặt trời [2, 3, 7]. Tổn thương tiền ác tính và tổn thương ác tính bề mặt có thể được điều trị bằng dermabrasion trong một số trường hợp. Ung thư biểu mô tế bào đáy và tế bào vảy đã được điều trị thành công bằng kỹ thuật tái tạo bề mặt da, việc sử dụng dermabrasion nên được thận trọng vì nó ngăn cản sự phân độ chính xác của khối u [3].

CHUẨN BỊ TRƯỚC THỦ THUẬT

Trước khi bắt đầu thủ thuật, bác sĩ sẽ khám và lấy thông tin tiền sử về da. Hạn chế của thủ thuật nên được thảo luận để bệnh nhân có những kỳ vọng thực tế. Ví dụ, dermabrasion phù hợp hơn cho các nếp nhăn nhỏ và có thể không hiệu quả trong việc điều trị các nếp nhăn sâu với cùng một mức tác động [3].

Một số vấn đề nên được trao đổi với bác sĩ. Tiền sử sẹo xấu, thiếu máu, rối loạn chảy máu, bùng phát herpes trước đó, lichen planus và bệnh vẩy nến nên được thông báo [1, 7]. Việc sử dụng steroid kéo dài và sử dụng thuốc chống đông máu và thuốc giảm đau như thuốc kháng viêm không

steroid (NSAID) cũng cần lưu ý [1]. Trước khi làm thủ thuật, nên ngưng dùng thuốc làm loãng máu và bất kỳ loại thuốc nào gây tăng sắc tố [3]. Dự phòng bằng thuốc kháng virus khi mài mòn da quanh miệng hoặc toàn mặt. Ngoài ra, nếu có tiền sử dị ứng hoặc bệnh chốc lở, bệnh nhân có thể được chỉ định điều trị dự phòng bằng kháng sinh [7]. Nếu có đợt bùng phát herpes gần đây, nên đợi ít nhất 6 đến 8 tuần trước khi điều trị [1, 7]. Mụn trứng cá viêm có thể làm tăng nguy cơ nhiễm trùng, có thể phải uống kháng sinh trước khi làm thủ thuật [3]. Isotretinoin, một thuốc uống điều trị toàn thân cho mụn trứng cá, có thể gây ra sẹo phì đại cho những người được làm thủ thuật, nên ngưng dùng isotretinoin tối thiểu 6 tháng trước khi làm thủ thuật [1]. Những người đã được căng da mặt nên trì hoãn việc trị liệu da trong 6 tháng sau khi phẫu thuật [7].

Trong quá trình mài mòn da, các hạt máu nhỏ có thể xuất hiện trong không khí do cơ chế xoay của đầu mài mòn; do đó, những bệnh nhân có bệnh truyền qua đường máu như viêm gan C và HIV nên được loại trừ khỏi quy trình [1]. Thay đổi sắc tố có thể xảy ra sau khi làm thủ thuật ở những bệnh nhân có loại da sẫm màu [1, 3]. Hydroquinone có thể được chỉ định trước khi làm thủ thuật để giúp ngăn ngừa tăng sắc tố [3]. Phơi nắng nên được giảm thiểu trong 2 tháng trước khi làm thủ thuật [1]. Tretinoin có thể được dùng cho bệnh nhân một vài tuần trước khi làm thủ thuật để thúc đẩy quá trình lành vết thương.

THỰC HIỆN THỦ THUẬT

Dermabrasion là một thủ thuật được thực hiện tại phòng khám, gây tê tại chỗ. Gây tê cục bộ hoặc gây mê toàn thân có thể được thực hiện nếu cần thiết [3]. Ngoài ra, thổi lạnh có thể được sử dụng để làm mát da và ngăn ngừa tổn thương nhiệt thứ phát [1, 2]. Khu vực mài mòn da được đánh dấu và chia thành các phần [3]. Trước khi làm thủ thuật, da được khử trùng [1].

Trong suốt quá trình, da bị kéo căng trong khi dermabrader di chuyển trên da với áp lực không đổi và nhẹ nhàng. Bác sĩ bắt đầu ở khu vực bên ngoài và đi từ từ vào bên trong để đảm bảo điều trị toàn bộ [1]. Không thấy chảy máu khi điều trị lớp bề mặt của da, còn được gọi là lớp biểu bì. Một lượng nhỏ chảy máu được ghi nhận khi đi vào lớp sâu hơn của da, hoặc lớp bì nhú. Mài mòn da ở lớp sâu của da, hoặc lớp bì lưới, có thể dẫn đến sẹo đáng kể [3]. Cần thận trọng xung quanh mí mắt, môi và vùng thái dương vì những vùng này dễ bị sẹo hơn.

CHĂM SÓC SAU THỦ THUẬT

Sau thủ thuật, gác ngâm nước muối được áp vào vết thương hở để thúc đẩy quá trình lành vết thương [3]. Sử dụng thuốc bôi kháng sinh, kem dưỡng ẩm, băng vết thương và làm sạch vết thương hàng ngày [1]. Phải mất 1 đến 2 tuần để lành thương. Thời gian phục hồi kéo dài 2 đến 4 tuần. Đỏ và sưng có thể kéo dài 1 đến 2 tháng. Bệnh nhân có thể trở lại làm việc trong vòng 2 tuần. Bệnh nhân nên giảm thiểu phơi nắng và sử dụng kem chống nắng để tránh tăng sắc tố [3]. Hydroquinone có thể được sử dụng nếu tăng sắc tố xảy ra [3].

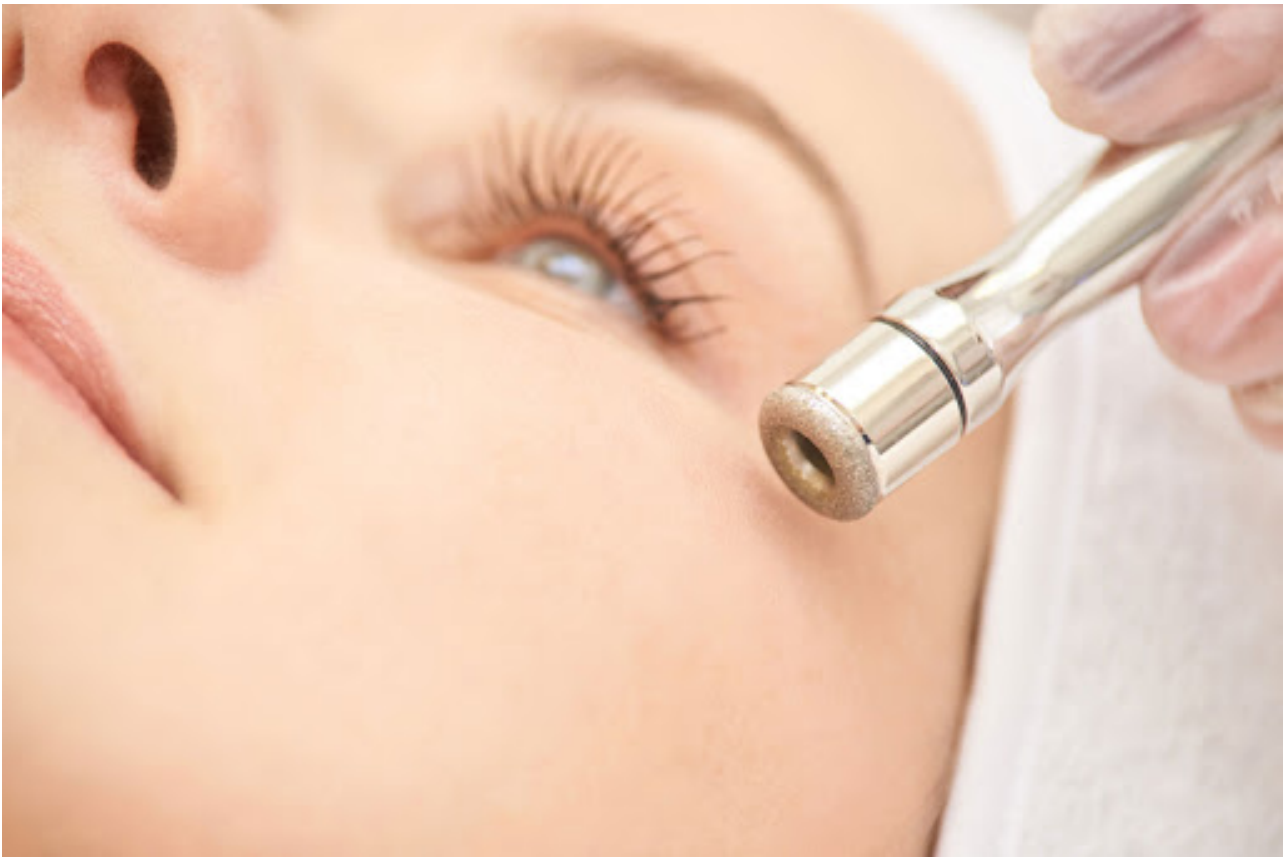BIẾN CHỨNG

Nếu được thực hiện bởi một bác sĩ có chuyên môn, sẽ có kết quả lâm sàng tốt với các tác dụng phụ tối thiểu. Thay đổi sắc tố là biến chứng phổ biến nhất. Sẹo, sẹo lồi, mụn trứng cá [7] và sự hình thành các nang nhỏ màu trắng, được gọi là milia, có thể được nhìn thấy sau khi mài mòn da [2, 3, 7]. Các vùng xương như gò má và vùng môi trên dễ bị tổn thương sâu hơn [7]. Nếu áp lực không đều trong suốt quá trình, da có thể xuất hiện vết và đốm [1]. Các biến chứng sau thủ thuật cũng bao gồm nhiễm trùng do vi khuẩn, nấm hoặc virus. Những nhiễm trùng này cần được bác sĩ điều trị kịp thời để tránh sẹo. Steroid tại chỗ hoặc toàn thân có thể được sử dụng để điều trị bệnh chàm và viêm da do mài mòn da [1].

SIÊU MÀI MÒN DA (MICRODERMABRASION)

Microdermabrasion là một thủ thuật thẩm mỹ ít xâm lấn phổ biến. Thủ thuật có thể được thực hiện bởi những người không phải bác sĩ tại các spa, phòng khám thẩm mỹ và phòng khám [3]. Nó có thể được lặp lại trong khoảng thời gian ngắn với các lần thực hiện kéo dài 30 phút và không cần thời gian nghỉ ngơi [8]. Microdermabrasion là tốt nhất cho bệnh nhân muốn cải thiện tông màu và kết cấu của da. Thủ thuật làm giảm sản xuất dầu trên da, giữ độ ẩm cho da và cải thiện kết cấu của da [1].

Microdermabrasion có thể được sử dụng trong điều trị nếp nhăn, mụn trứng cá, sẹo mụn, vết rạn da và lỗ chân lông to. Quy trình không xâm lấn nên hạn chế hiệu quả đối với việc điều trị da khác vì nó chỉ nhắm vào lớp biểu bì. Do đó, thực hiện thủ thuật nhiều lần là cần thiết để đạt được hiệu quả thấy rõ [3, 9]. Khoảng hai đến ba lượt điều trị được thực hiện mỗi lần để đạt được kết quả cần thiết [8, 9].



Thủ thuật này bao gồm một thiết bị có chùy tinh thể mịn để bào bề mặt da sau đó hút sạch các mảnh mô vụn [3, 8, 9]. Độ sâu của siêu mài mòn da phụ thuộc vào nhiều yếu tố như sự tiếp xúc của da với thiết bị và lực hút chân không. Các tổn thương lặp đi lặp lại cho da kích thích các tế bào da và collagen tăng sinh. Điều này làm cải thiện bề mặt của các nếp nhăn [8].

Microdermabrasion có thể gây ra các vết trầy xước nhỏ và sẹo nếu được thực hiện mạnh bạo. Khách hàng có thể cảm thấy đau và đỏ với thủ thuật này. Những biến chứng này được điều trị bằng thuốc kháng viêm không steroid như Ibuprofen [3]. Microdermabrasion an toàn cho mọi loại da với tỷ lệ rất thấp bị tăng sắc tố sau viêm. Kích ứng mắt có thể xảy ra trong các thiết bị dựa trên tinh thể. Di chuyển tay cầm microdermabrasion từ vùng da bị nhiễm trùng sang vùng da thường có thể truyền một số bệnh do virus, chẳng hạn như mụn cóc hoặc molluscum contagiosum. Mặc dù hiếm, phát ban có thể xuất hiện và có thể nghiêm trọng. Các trường hợp không nên điều trị bằng dermabrasion và microdermabrasion bao gồm những người có tiền sử xạ trị ở vùng cần điều trị, sẹo phì đại và sử dụng isotretinoin gần đây [1].

KẾT LUẬN

Với người có kinh nghiệm, dermabrasion và microdermabrasion là các thủ thuật hiệu quả trong thẩm mỹ. Mặc dù sự phổ biến của dermabrasion đã giảm đi khi các quy trình mới hơn được đưa ra như tái tạo bề mặt da bằng

laser, nhưng dermabrasion vẫn giữ được một số lợi ích so với các quy trình này ở những trường hợp nhất định. Tư vấn bởi bác sĩ thẩm mỹ có kinh nghiệm sẽ hướng dẫn bệnh nhân phương pháp tốt nhất cho từng trường hợp cá nhân.

KHUYẾN NGHỊ

- Nên trao đổi với bác sĩ về mài mòn da nếu quan tâm đến việc loại bỏ các nếp nhăn nông.
- Báo cáo tiền sử sẹo lành kém, thiếu máu, rối loạn chảy máu, bùng phát herpes trước đó, lichen planus và bệnh vẩy nến cũng như sử dụng steroid, thuốc chống đông máu, thuốc giảm đau như thuốc kháng viêm không steroid (NSAID) trước khi bắt đầu.
- Bệnh nhân nên giảm thiểu phơi nắng và sử dụng kem chống nắng để tránh tăng sắc tố sau các thủ thuật trị liệu da.
- Nếu có tiền sử dùng phóng xạ ở vùng cần điều trị, sẹo phì đại hoặc sử dụng isotretinoin gần đây, nên tránh dùng dermabrasion và microdermabrasion.

TÀI LIỆU THAM KHẢO

1. Smith, J. E. 2014. "Dermabrasion." *Facial Plast Surg* 30 (1):35-9. doi: 10.1055/s-0033-1363759.
2. Gold, M. H. 2003. "Dermabrasion in dermatology." *Am J Clin Dermatol* 4 (7):467-71.
3. Kim, E. K., R. V. Hovsepian, P. Mathew, and M. D. Paul. 2011. "Dermabrasion." *Clin Plast Surg* 38 (3):391-5, v-vi. doi: 10.1016/j. cps.2011.05.001.
4. Lawrence, N., S. Mandy, J. Yarborough, and T. Alt. 2000. "History of dermabrasion." *Dermatol Surg* 26 (2):95-101.
5. Iverson, P. C. 1947. "Surgical removal of traumatic tattoos of the face." *Plast Reconstr Surg (1946)* 2 (5): 427-32.
6. Kurtin, A. 1953. "Corrective surgical planing of skin; new technique for treatment of acne scars and other skin defects." *AMA Arch Derm Syphilol* 68 (4):389-97.
7. Campbell, R. M., and C. B. Harmon. 2008. "Dermabrasion in our practice." *J Drugs Dermatol* 7 (2):124-8.

8. Friedman, S., and J. Lippitz. 2009. "Chemical peels, dermabrasion, and laser therapy." *Dis Mon* 55 (4):223-35. doi: 10.1016/j.disamonth.2008.12.004.

9. Karimipour, D. J., G. Karimipour, and J. S. Orringer. 2010. "Microdermabrasion: an evidence-based review." *Plast Reconstr Surg* 125 (1):372-7. doi: 10.1097/PRS.0b013e3181c2a583.

BS. Minh Vũ

Chương 7

KIẾN THỨC CƠ BẢN VỀ LASER

Tác giả: Adam S. Aldahan, BS, Vidhi V. Shah, BA, Stephanie Mlacker, BS, Sahal Samarkandy, MD, Keyvan Nouri1, MD

Department of Dermatology and Cutaneous Surgery, University of Miami Miller School of Medicine, Miami, FL, US

Biên dịch: Bs. Trương Tấn Minh Vũ

NHỮNG ĐIỂM CHÍNH

- Laser hoạt động bằng cách khuếch đại và phát ra các chùm ánh sáng cường độ cao có bước sóng đơn theo hướng đồng nhất.
- Laser cung cấp một giải pháp thay thế cho phẫu thuật loại bỏ các tổn thương mạch máu cũng như các tình trạng sắc tố của da.
- Laser nhuộm xung (PDL), laser Potassium Titanyl phosphate (KTP) và Nd:YAG là những phương thức điều trị phổ biến đối với các tổn thương mạch máu của da.
- Laser Q-switched không xâm lấn và ánh sáng xung mạnh (IPL) được sử dụng để nhắm mục tiêu là melanin trong các vùng sắc tố.
- Những biến chứng hay gặp của điều trị bằng laser bao gồm thay đổi màu da và sẹo.
- Những người da sẫm màu có nguy cơ cao bị biến chứng sau khi điều trị bằng laser, như da không đều màu.
- Phương pháp điều trị bằng laser có hiệu quả khác nhau tùy thuộc vào từng cá nhân và tình trạng da cụ thể được điều trị.

GIỚI THIỆU

Laser (Light Amplification by Stimulated Emission of Radiation) là từ viết tắt của ánh sáng khuếch đại bằng phát xạ kích thích. Laser hoạt động bằng cách khuếch đại và phát ra các chùm ánh sáng cường độ cao có bước sóng đơn theo hướng đồng nhất. Laser cung cấp năng lượng dưới dạng ánh sáng đến các vùng mục tiêu trên da qua một quá trình được gọi là quá trình quang nhiệt chọn lọc [1]. Bước sóng ngắn hoạt động bề mặt da, trong khi bước sóng dài thâm nhập sâu hơn vào da.

Mục tiêu chính của laser đối với da là các phân tử hấp thụ ánh sáng còn được gọi là thể nhiễm sắc (chromophores).

Các thể nhiễm sắc chính là melanin, oxyhemoglobin và nước. Melanin là sắc tố tạo màu cho da và có mặt trong lớp đáy của biểu bì và trong nang lông. Laser nhắm mục tiêu melanin khi điều trị các tổn thương sắc tố và triệt lông. Oxyhemoglobin chiếm một phần của các tế bào hồng cầu và là mục tiêu chính của laser trong điều trị các tổn thương mạch máu. Khi laser tác động oxyhemoglobin, khu vực xung quanh nó nóng lên và dẫn đến phá hủy toàn bộ mạch máu.

LASER NHUỘM XUNG (PULSED DYE LASERS)

Laser loại này sử dụng ánh sáng có bước sóng nằm trong khoảng từ 585-600nm. Loại laser này có thể cung cấp năng lượng với một xung ngắn hoặc một xung dài. Mỗi xung ngắn kéo dài khoảng 0,5 giây, trong khi mỗi xung dài kéo dài 1,5 giây trở lên.

Các xung ngắn có khoảng thời gian giữa mỗi xung ít hơn và do đó có năng lượng cực đại cao hơn các xung dài. Xung quá ngắn có thể gây ra nhiều tác dụng phụ hơn như bầm tím, tuy nhiên xung quá dài có thể không điều trị hiệu quả một số tổn thương nhất định.

Điều chỉnh thời gian xung đòi hỏi một bác sĩ có kinh nghiệm, biết sự cân bằng phù hợp giữa việc điều trị có hiệu quả các tổn thương và giảm tác dụng phụ.

LASER HỒNG NGOẠI (ND: YAG)

Những laser này có bước sóng dài hơn cho phép điều trị các tổn thương sâu hơn trên da. Loại laser được sử dụng phổ biến nhất trong danh mục này là Nd: YAG xung dài (1064nm). Vấn đề duy nhất với loại laser này là nó không thể nhắm chính xác mục tiêu oxyhemoglobin trong mạch máu. Do

đó, bác sĩ phải sử dụng mức năng lượng cao hơn để điều trị các tổn thương mạch máu, có thể dẫn đến sẹo.

FREQUENCY-DOUBLED ND:YAG LASERS (KTP)

Laser này cho ánh sáng với bước sóng 532nm, được hấp thụ tốt hơn bởi các mục tiêu trong các mạch máu như oxyhemoglobin. Loại laser này không thâm nhập rất sâu vào da và do đó chỉ giới hạn ở các tổn thương mạch máu bề mặt.

Tia laser này cũng được hấp thụ bởi các sắc tố trong da và có nguy cơ làm giảm sắc tố. Do đó, nên tránh dùng tia laser này trên da tối màu.

ALEXANDRITE LASERS

Laser Alexandrite có bước sóng 755nm, khiến chúng trở nên lý tưởng để nhắm mục tiêu deoxyhemoglobin được tìm thấy chủ yếu trong các tĩnh mạch. Laser Alexandrite được sử dụng để điều trị các mạch máu cỡ trung bình, trái ngược với PDL chỉ giới hạn ở các mạch máu nông hơn [2]. Bước sóng tương đối dài cũng cho phép chúng nhắm vào các mạch máu sâu hơn trong da. Một ưu điểm khác của laser Alexandrite là chúng ít được hấp thụ hơn bởi melanin, do đó ít gây ra sự thay đổi sắc tố da hơn. Tuy nhiên, laser Alexandrite có liên quan đến nguy cơ tạo sẹo cao.

Q-SWITCHED LASER

Loại laser này được sử dụng để điều trị trên da theo từng xung ngắn nên đạt được năng lượng cực đại rất cao. Chúng có thể được sử dụng để nhắm mục tiêu melanin, thành phần làm da tối màu. Do đó, laser Q-switched rất hiệu quả trong điều trị các sắc tố da. Chúng cũng được sử dụng rộng rãi để xóa hình xăm.

Những laser này thường yêu cầu nhiều đợt điều trị để làm sạch tổn thương.

ÁNH SÁNG XUNG MẠNH (INTENSE PULSED LIGHT)

Ánh sáng xung mạnh sử dụng ánh sáng có phổ bước sóng rộng, dao động từ 500-1400nm. Ưu điểm của phương pháp này là khả năng lọc ra các bước sóng nhất định để nhắm vào các tổn thương cụ thể. Ánh sáng xung mạnh cũng sử dụng đầu điều trị kích thước lớn, có thể nhanh chóng điều trị

các tổn thương với diện tích bề mặt lớn. Tuy nhiên, do năng lượng cao, ánh sáng xung mạnh có nguy cơ thay đổi sắc tố, phỏng và sẹo cao. Vì những lý do này, việc làm mát vị trí tiếp xúc là cần thiết để giảm thiểu thiệt hại cho lớp biểu bì.

KẾT HỢP LASERS

Các loại laser khác nhau có thể được sử dụng kết hợp để tận dụng ưu thế của các ánh sáng được hấp thụ bởi oxyhemoglobin. Sự kết hợp phổ biến nhất bao gồm laser PDL (595nm) và laser Nd: YAG (1064nm). Sự kết hợp này được sử dụng để điều trị các tổn thương kháng với điều trị bằng laser đơn.

CHUẨN BỊ TRƯỚC THỦ THUẬT

Trao đổi với bác sĩ các loại thuốc dùng, cũng như các tình trạng dị ứng trước đó. Một số loại thuốc có thể cần phải tạm dừng trước khi làm thủ thuật. Sử dụng kem chống nắng trên khu vực thực hiện ít nhất 4 tuần trước khi làm thủ thuật. Nếu thực hiện thủ thuật liên quan đến chân, hãy sắp xếp ai đó đưa về nhà sau đó. Trao đổi về các rủi ro của thủ thuật, bao gồm chảy máu, bầm tím, bỏng và nhiễm trùng.

Nếu quyết định điều trị bằng laser cho các vấn đề da, an toàn của quy trình là ưu tiên hàng đầu. Bác sĩ sẽ yêu cầu đeo kính bảo vệ mắt trong suốt quá trình do ánh sáng phát ra từ laser có thể gây tổn thương mắt và thậm chí mù lòa. Nếu điều trị khu vực gần mắt, bác sĩ có thể sử dụng tấm chắn mắt kim loại đặc biệt trong suốt quá trình. Nhiều cá nhân lo ngại về đau đớn trong quá trình điều trị bằng laser, vì vậy cần thảo luận về sự cần thiết phải gây tê tại chỗ với bác sĩ. Đôi khi, không cần gây tê. Tuy nhiên, vị trí và kích thước của khu vực điều trị, loại laser được sử dụng và mức chịu đựng của bệnh nhân sẽ ảnh hưởng đến nhu cầu gây tê. Thông thường nhất là một loại kem gây tê tại chỗ hoặc tiêm có thể được sử dụng để kiểm soát cơn đau trong suốt quá trình.

SAU THỦ THUẬT

Tránh tiếp xúc lâu với ánh nắng mặt trời để giảm nguy cơ phát triển những vùng da tối màu. Dùng kem chống nắng phù hợp có chỉ số ít nhất 30 SPF vì phơi nắng sau khi điều trị bằng laser có thể dẫn đến da không đều màu và xuất hiện đốm nâu. Làm mát da để ngăn ngừa viêm tại chỗ. Không

đi bơi cho đến khi tổn thương lành hoàn toàn. Có thể dùng thuốc kháng sinh tại chỗ để giảm nguy cơ nhiễm trùng.

Sau khi điều trị bằng laser, có thể có cảm giác bị châm chích hoặc bỏng nhẹ tại vị trí điều trị. Có thể áp túi nước đá tại chỗ để giảm bớt sự khó chịu. Ngay sau khi điều trị bằng laser, vùng da được điều trị có thể xuất hiện màu trắng hoặc đỏ, tùy thuộc vào loại laser được sử dụng và thời gian trôi qua kể từ khi điều trị. Sau điều trị, da có thể đóng mài. Mài sẽ bong ra một cách tự nhiên trong vòng 1-2 tuần, đừng gỡ nó. Trong khi da đang lành, hãy nhẹ nhàng rửa vùng da được điều trị bằng xà phòng nhẹ và nước mỗi ngày. Bác sĩ sẽ chỉ định các khu vực điều trị cần được băng và cách băng như thế nào. Phòng rộp, bầm tím, thay đổi màu da và sẹo là tất cả các biến chứng có thể xảy ra do điều trị bằng laser [3].

Da sẽ cần vài tuần để lành trước khi có thể đánh giá hiệu quả của việc điều trị bằng laser. Nhiều tình trạng da bị tăng sắc tố đòi hỏi nhiều đợt điều trị bằng laser để nhận thấy sự cải thiện bên ngoài. Phương pháp điều trị bằng laser sẽ không hiệu quả với tất cả mọi người và một số cá nhân sẽ gặp phải các biến chứng như thay đổi màu da và sẹo.

KẾT LUẬN

Laser có nhiều bước sóng và mức năng lượng để cá nhân hóa việc điều trị cho từng bệnh nhân. Laser sẽ hoạt động khác nhau tùy thuộc vào loại da và loại bệnh lý của da. Trao đổi với bác sĩ để lựa chọn điều trị bằng laser phù hợp.

KHUYẾN NGHỊ

- Trao đổi với bác sĩ da liễu về các lựa chọn laser phù hợp, mỗi tình trạng da là khác nhau và kết quả điều trị khác nhau tùy thuộc vào từng cá nhân.
- Dùng kem chống nắng. Hãy nhớ thoa kem chống nắng hàng ngày, đặc biệt là các khu vực bị ảnh hưởng trước khi điều trị.
- Sau khi điều trị, tránh tiếp xúc với ánh nắng mặt trời quá nhiều và tránh bơi cho đến khi vết thương hoàn toàn lành.
- Theo dõi với bác sĩ để đánh giá hiệu quả của điều trị.

TÀI LIỆU THAM KHẢO

1. Anderson, R. R., and J. A. Parrish. 1983. "Selective photothermolysis: precise microsurgery by selective absorption of pulsed radiation." *Science*, 220 (4596):524-7.
2. Alster, T. S., and F. Wilson. 1994. "Treatment of port-wine stains with the flashlamp-pumped pulsed dye laser: extended clinical experience in children and adults." *Ann. Plast. Surg.*, 32 (5):478-84.
3. Bologna, Jean, Joseph L. Lorizzo, and Julie V. Schaffer. 2012. *Dermatology*. Edited by Callen Jeffrey P. 3 ed. Vol. 1. New York: Elsevier.

BS. Trương Tấn Minh Vũ

Chương 8

ỨNG DỤNG LASER TRONG ĐIỀU TRỊ BỆNH LÝ MẠCH MÁU

Tác giả: *Adam S. Aldahan, BS, Brian J. Simmons, BS, Vidhi V. Shah, BA, Stephanie Mlacker, BS, Keyvan Nouri, MD*

University of Miami Miller School of Medicine, Department of Dermatology and Cutaneous Surgery, Miami, FL, US

Biên dịch: *Bs. Trương Tấn Minh Vũ*

NHỮNG ĐIỂM CHÍNH

- Laser hoạt động bằng cách khuếch đại và phát ra các chùm ánh sáng cường độ cao có bước sóng đơn theo hướng đồng nhất.
- Laser nhuộm xung (PDL), Laser Potassium Titanyl phosphate (KTP) và Laser Nd:YAG là những phương pháp điều trị phổ biến đối với các tổn thương mạch máu của da.
- Các tổn thương mạch máu bẩm sinh xuất hiện khi sinh, bao gồm u máu ở trẻ sơ sinh (infantile hemangiomas), bết rượu vang (port wine stains) và u mạch bạch huyết (lymphangiomas).
- Tình trạng sức khỏe, môi trường tiếp xúc hoặc quá trình lão hóa gây ra tổn thương mạch máu mắc phải, bao gồm giãn mao mạch, hemangiomas anh đào, giãn tĩnh mạch, u hạt sinh mủ, hồ tĩnh mạch, poikiloderma, và Kaposi sarcoma.
- Laser là một giải pháp thay thế cho phẫu thuật loại bỏ các tổn thương mạch máu của da.

GIỚI THIỆU

Các laser chính được sử dụng để điều trị các tổn thương mạch máu bao gồm: laser nhuộm xung (PDL), laser potassium titanyl phosphate (KTP) và

laser neodmium: yttri aluminium garnet (Nd: YAG). Tổn thương mạch máu bẩm sinh xuất hiện từ lúc mới sinh. Theo thời gian, chúng có thể tăng kích thước, giữ nguyên kích thước hoặc biến mất hoàn toàn, tùy thuộc vào tổn thương. Những tổn thương này bao gồm: u máu sơ sinh, nốt rượu vang và lymphangiomas. Tổn thương mạch máu mắc phải không xuất hiện từ khi sinh và có thể được gây ra bởi các nguyên nhân như tình trạng sức khỏe, môi trường tiếp xúc hoặc quá trình lão hóa. Những tổn thương này bao gồm: giãn mao mạch, hemangiomas anh đào, giãn tĩnh mạch, u hạt sinh mụn, hồ tĩnh mạch, poikiloderma, Kaposi sarcoma.

U MÁU BẨM SINH (INFANTILE HEMANGIOMAS)

Là những u mạch máu bẩm sinh phổ biến nhất ở trẻ em. Thông thường những tổn thương này sẽ tự khỏi sau thời gian phát triển nhanh ban đầu. Tuy nhiên, những tổn thương này nên được điều trị nếu chúng đe dọa đến tính mạng, dẫn đến suy giảm chức năng, bị loét hoặc chảy máu. Chúng cũng cần được loại bỏ nếu ảnh hưởng về thẩm mỹ. Laser không phải là phương pháp điều trị được chỉ định đầu tiên đối với bệnh u máu bẩm sinh, nhưng chúng có thể là một giải pháp thay thế cho trẻ em không đáp ứng với các phương pháp điều trị ban đầu. Loại laser tốt nhất để sử dụng cho u máu bẩm sinh là laser nhuộm xung (PDL) là loại laser xung dài để giảm thiểu nguy cơ để lại sẹo (xem Hình 1).

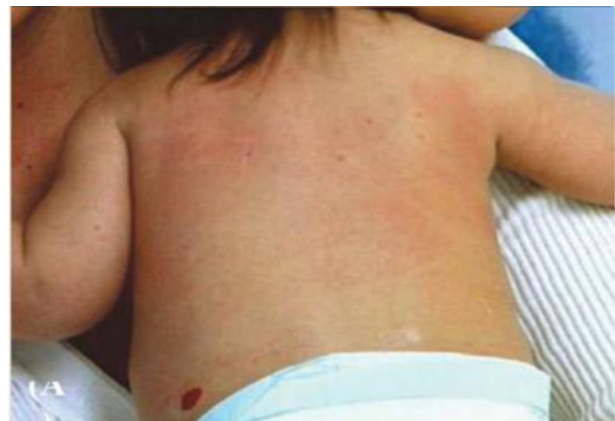
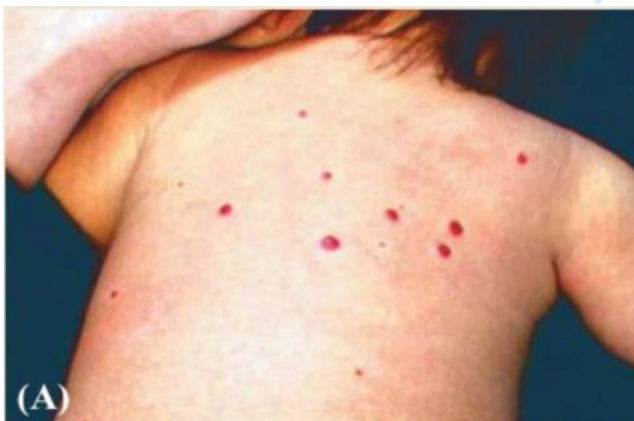
Figure 1. Pulsed Dye Laser for Infantile Hemangioma. (A) Before (B) After.

BÓT RƯỢU VANG

Bốt rượu vang là tổn thương bẩm sinh xuất hiện dưới dạng các mảng màu đỏ hoặc hồng. Những tổn thương này có thể phát triển thành hình dạng mảng có nhiều cục lồi nhô và có thể bị chảy máu. Phương pháp điều trị bằng laser phổ biến nhất cho những tổn thương này là laser PDL (xem Hình

2). Những tổn thương này rất khó điều trị và cần nhiều lần để có kết quả. Trong một nghiên cứu lớn liên quan đến việc xử lý các bớt rượu vang bằng nhiều lần laser PDL, bệnh nhân đã cải thiện tình trạng bớt trung bình khoảng 79% [1]. Kết quả điều trị tốt khó đạt được hơn khi tuổi tăng lên hoặc da sẫm màu. Những tổn thương này cũng khó điều trị nếu chúng ở giữa mặt, trên thân hoặc ở tứ chi.

Có thể có vết bầm tím sẽ xuất hiện ngay sau khi điều trị nhưng sẽ hết trong vòng 2 tuần. Bên cạnh đó, thường xuất hiện phù và đỏ sau thủ thuật.

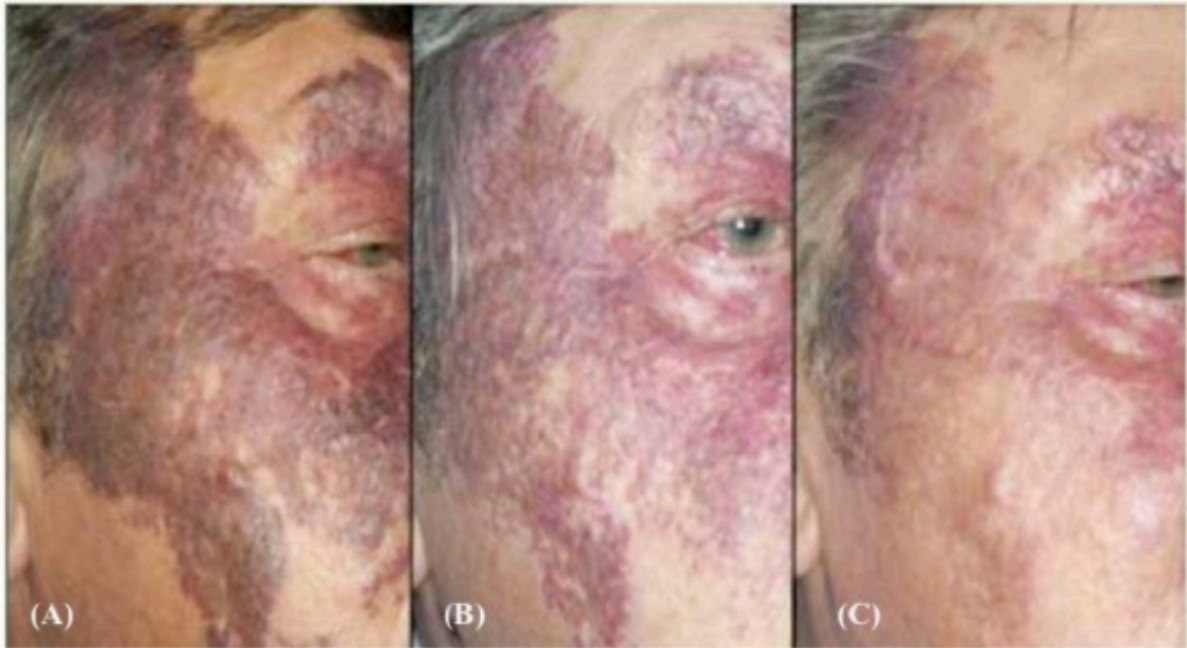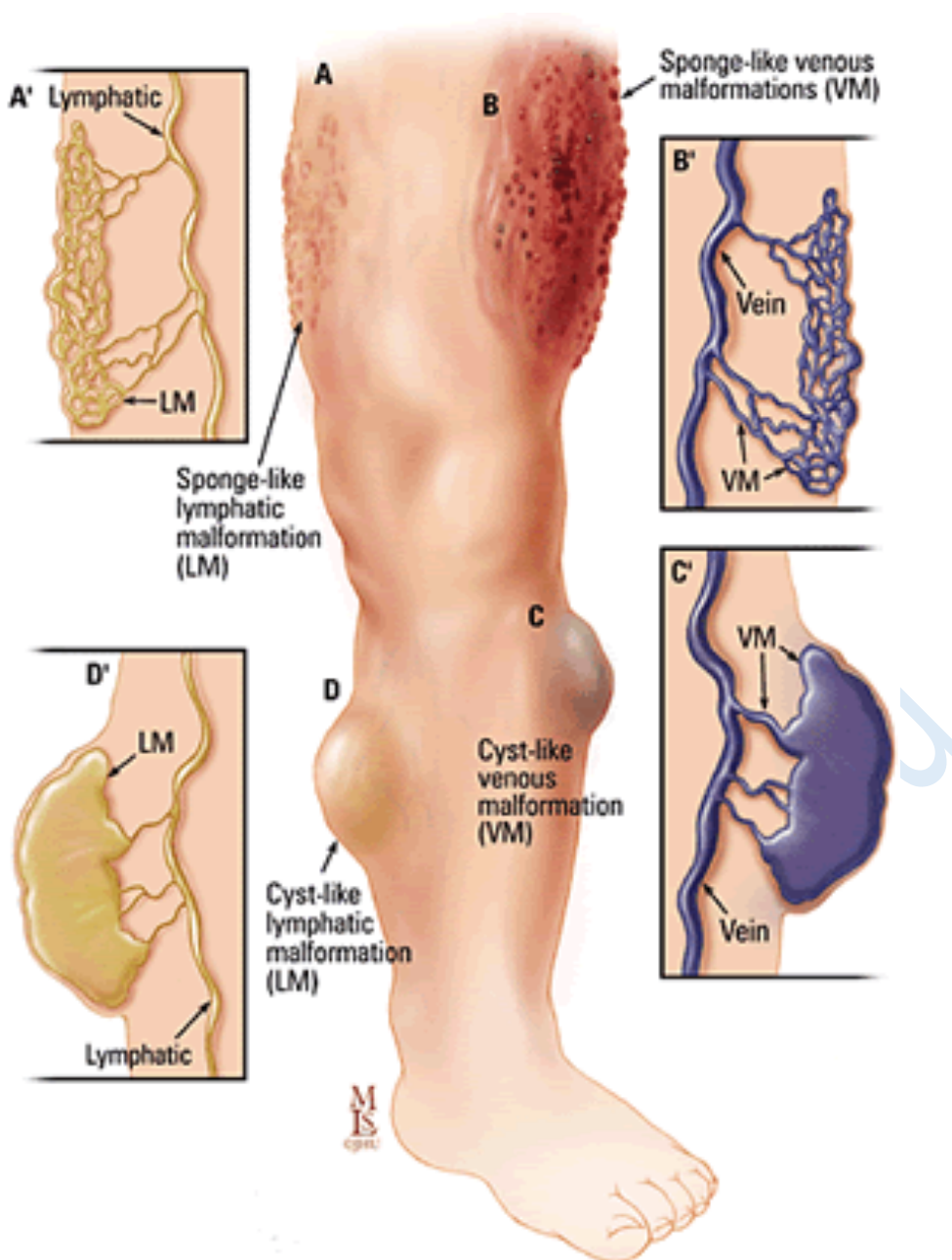


Figure 2. Pulsed Dye Laser Treatment for Port Wine Stain (A) Before (B) After several treatments (C) Final Result.

U MẠCH BẠCH HUYẾT (LYMPHANGIOMAS)

Hệ thống bạch huyết dẫn chất lỏng dư thừa trong các mô. U mạch bạch huyết là dị dạng bạch huyết thường xuất hiện dưới dạng tổn thương phát triển chậm. Hầu hết là bẩm sinh, nhưng chúng cũng có thể phát sinh sau chấn thương, nhiễm trùng và sưng tấy mô.

Khoảng 15% các tổn thương này tự thoái lui. Thông thường điều trị u mạch bạch huyết là phẫu thuật, nhưng liệu pháp laser có thể là một giải pháp thay thế cho các tổn thương khó điều trị. Tuy nhiên, bệnh nhân nên được thông báo về những nguy cơ sẹo, tái phát và khả năng cần nhiều đợt điều trị.



GIÃN MAO MẠCH (TELANGIECTASIAS)

Telangiectasias là tình trạng giãn những mạch máu nhỏ gần bề mặt da. Chúng xảy ra vì nhiều lý do, bao gồm phơi nắng kéo dài, bôi steroid tại chỗ, uống rượu hoặc uống estrogen bổ sung. Hơn nữa, chúng có thể xảy ra trong một số bệnh như trứng cá đỏ. Laser nhuộm xung (PDL) là một trong những phương pháp điều trị tốt nhất cho telangiectasias, đặc biệt là những trường hợp xảy ra trên mặt, vì nằm nông nhất trên bề mặt da (xem Hình 3). Nguy cơ chính với phương pháp điều trị này là bầm tím sau thủ thuật, có thể giảm bớt bằng cách sử dụng laser PDL có xung dài.

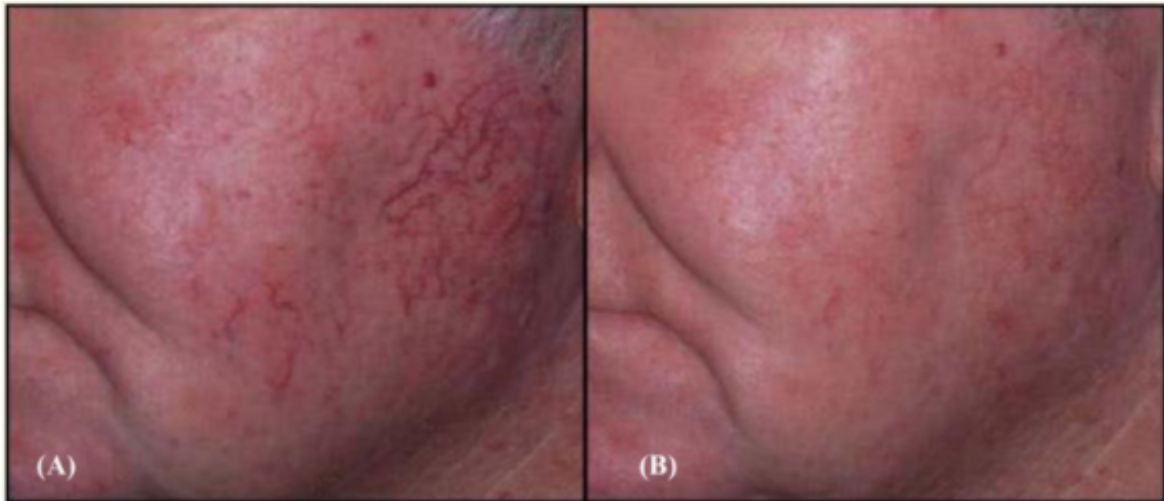
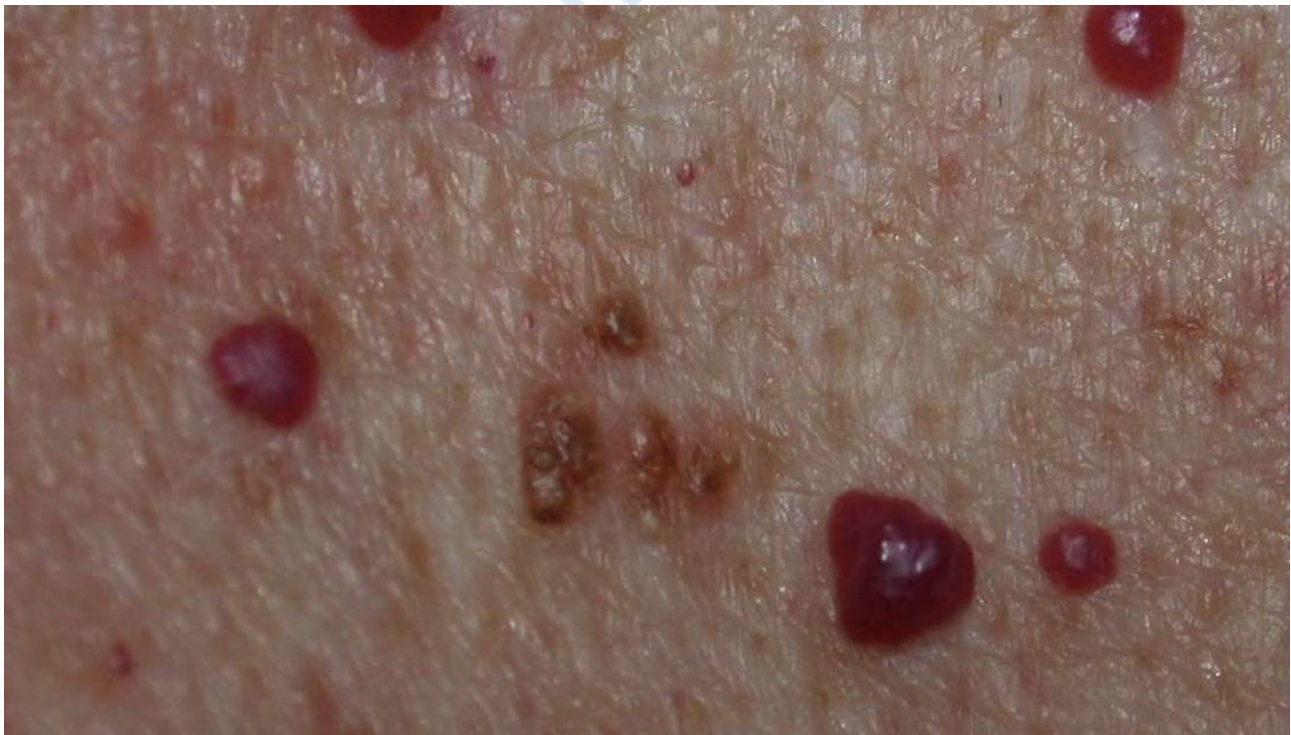

Figure 3. Pulsed Dye Laser Treatment for Facial Telangiectasias (A) Before (B) After.

CHERRY HEMANGIOMAS

Đây là những tổn thương mạch máu phổ biến nhất ở người lớn. Chúng là sự tăng sinh lành tính của các mạch máu giãn nở xuất hiện dưới dạng tổn thương hình vòm màu đỏ trên da. Vì các tổn thương ở bề mặt da, chúng có thể được điều trị dễ dàng bằng một số phương pháp điều trị như laser nhuộm xung và áp lạnh. Laser nhuộm xung là phương pháp điều trị ít xâm lấn, cho kết quả nhanh với hiệu quả thẩm mỹ tốt.



GIÃN TĨNH MẠCH

Giãn tĩnh mạch là các tĩnh mạch nông bị sưng to thường thấy ở chân. Chúng có thể xảy ra sau thời gian đứng kéo dài. Theo thời gian, áp lực từ trạng thái đứng khiến các van ngừng hoạt động và các tĩnh mạch trở nên không thể đưa máu về tim. Giãn tĩnh mạch có thể không hấp dẫn về mặt thẩm mỹ và đôi khi có thể gây đau. Chúng có thể được điều trị bằng liệu pháp laser nội soi tĩnh mạch (xem Hình 4). Phương pháp này liên quan đến việc đặt tia laser vào trong tĩnh mạch. Tia laser làm nóng máu, gây ra sự phá hủy của thành tĩnh mạch. Khi so sánh với phương pháp điều trị phẫu thuật, phương pháp này chữa lành nhanh hơn với ít đau hơn. Nguy cơ đáng chú ý nhất của liệu pháp laser nội soi là chảy máu sau thủ thuật [2].

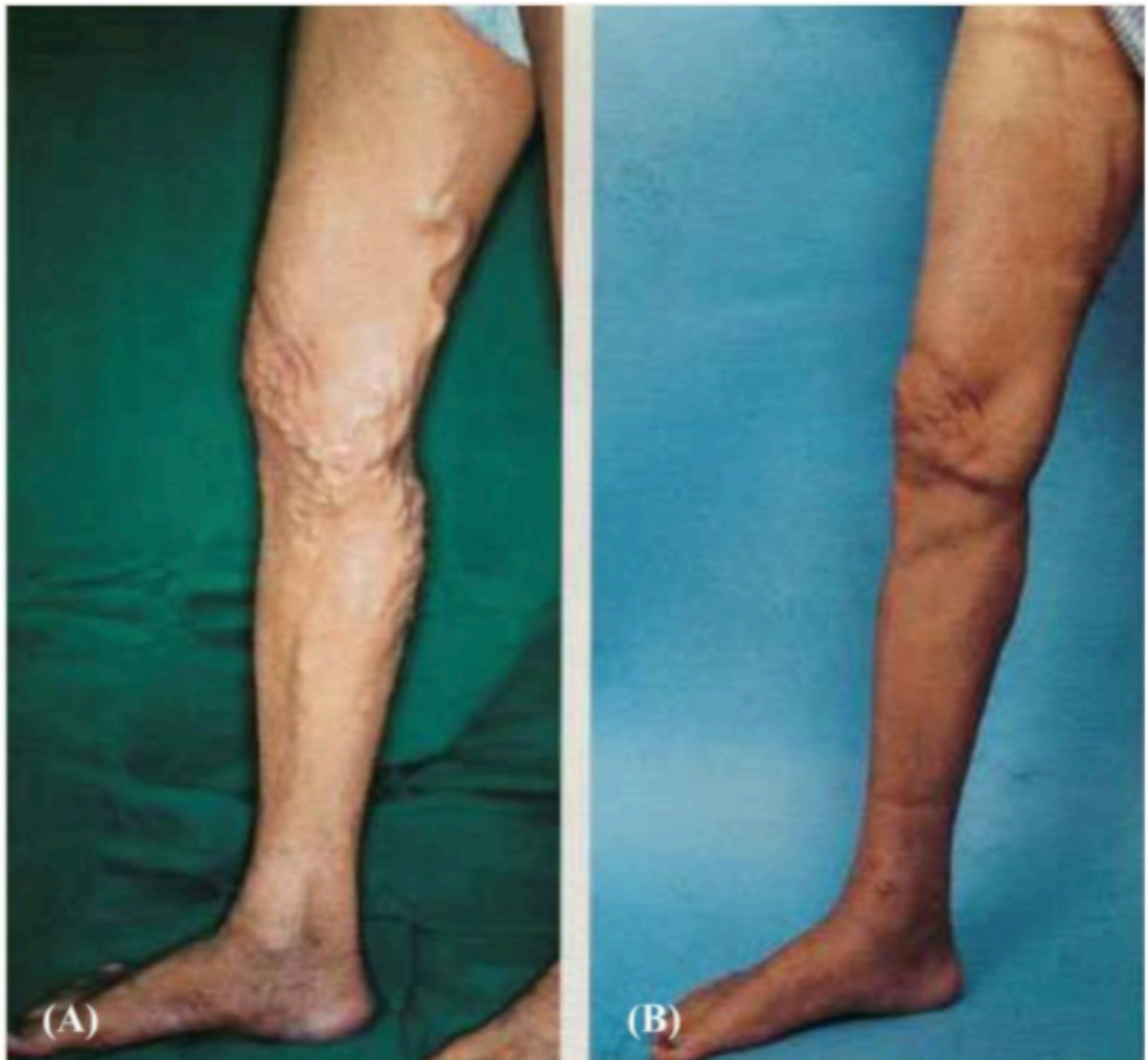
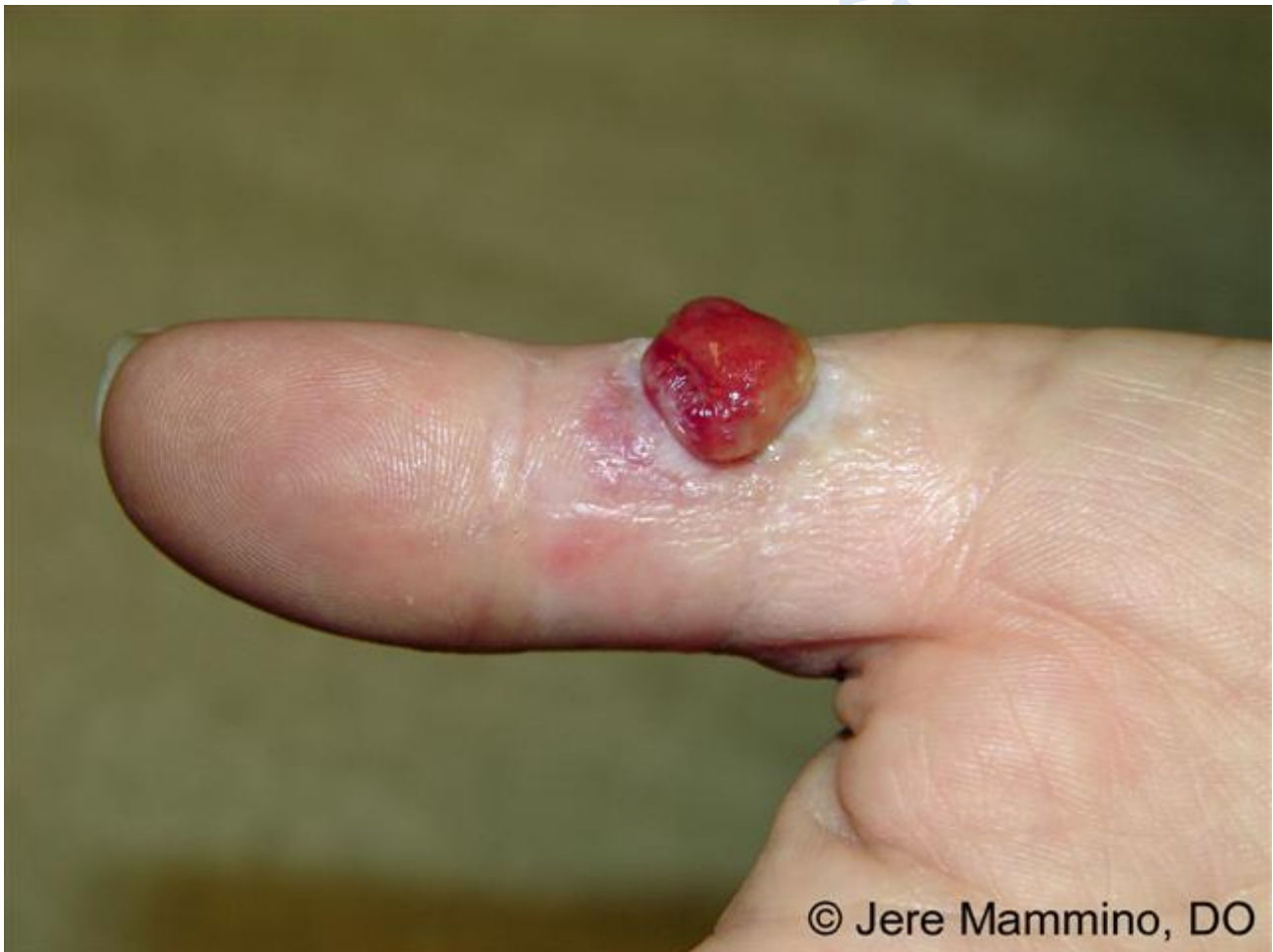
Figure 4. Endovenous Laser Treatment for Varicose Veins (A) Before (B) After.

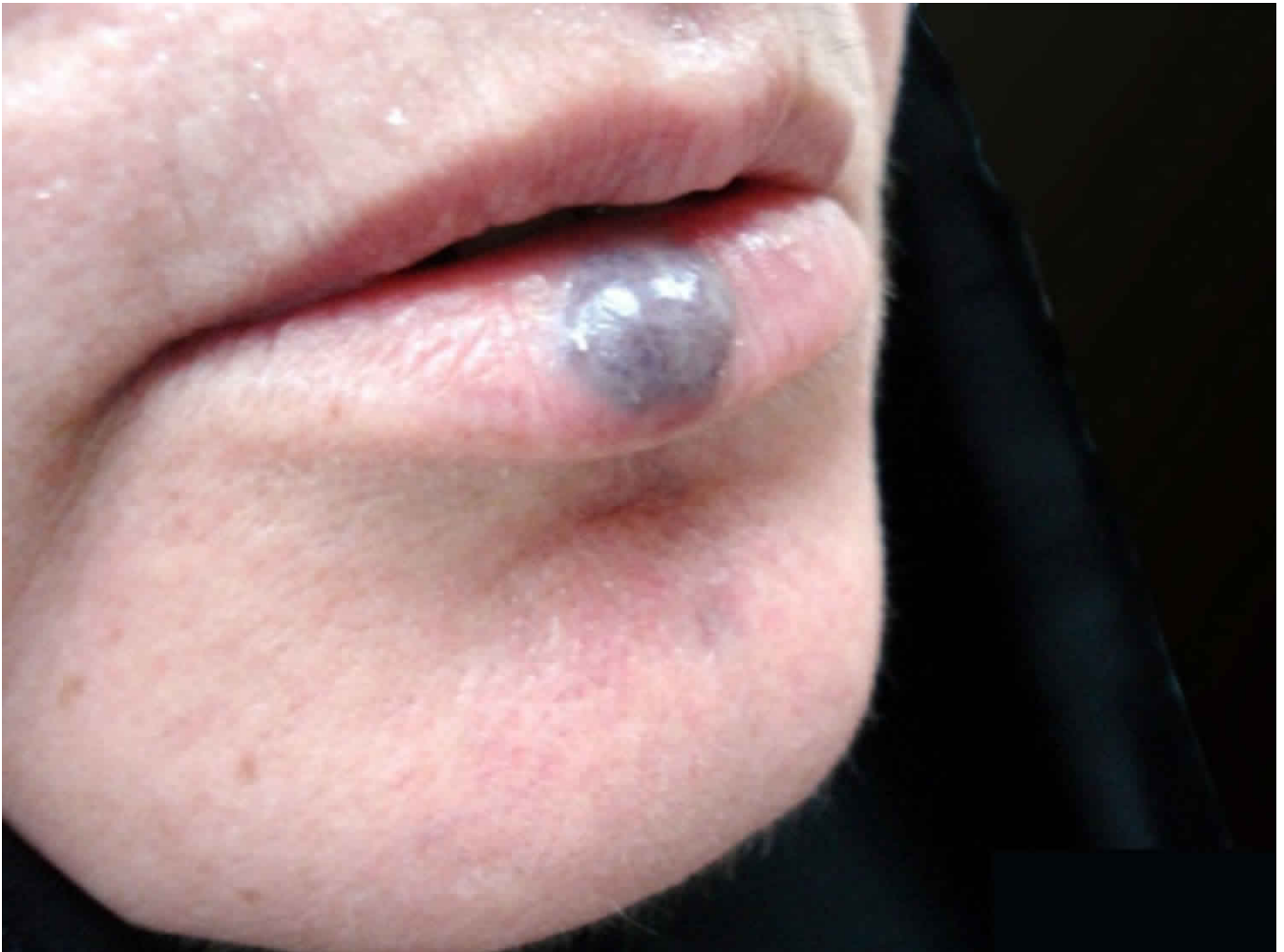
U HẠT SINH MŨ (PYOGENIC GRANULOMAS)

Đây là những sự phát triển quá mức của các mạch máu ra khỏi da. Chúng thường được tìm thấy ở tay và mặt, đặc biệt là xung quanh miệng. Chúng có thể được gây ra bởi chấn thương trên da, nhưng cũng có thể xảy ra trong thai kỳ. Bệnh u hạt có thể có xu hướng chảy máu với tác động nhẹ ở khu vực này. Laser PDL và Laser Nd: YAG đều là những lựa chọn thích hợp để điều trị. Bởi vì ít nguy cơ sẹo khi điều trị bằng laser PDL, nên đây là loại laser được lựa chọn cho trẻ em có u hạt nhỏ. Đối với các tổn thương ở niêm mạc miệng, Laser Er: YAG với độ hấp thụ nước cao và độ cắt chính xác là một lựa chọn phù hợp hơn so với laser Nd: YAG [3], là lựa chọn tốt hơn để giảm nguy cơ tổn thương cho răng và nướu. So với phẫu thuật, điều trị bằng laser cho kết quả ít chảy máu, đau và sẹo.



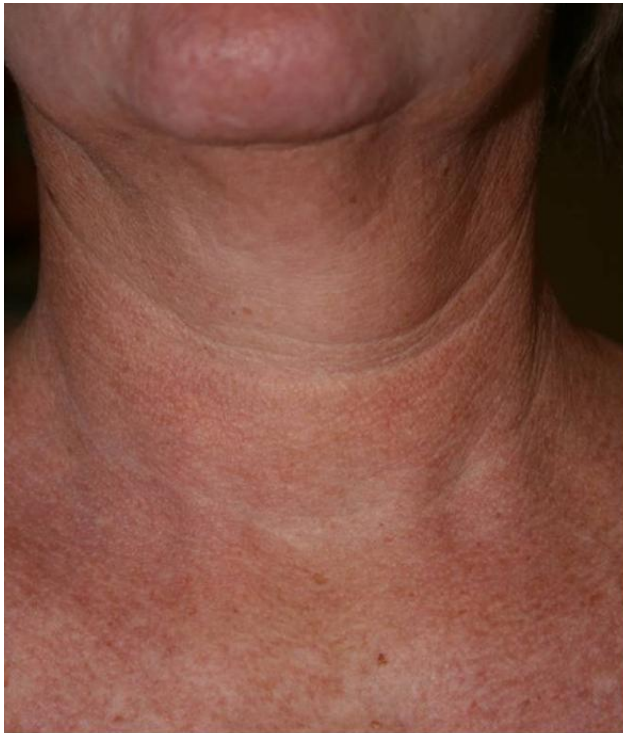HỒ TĨNH MẠCH (VENOUS LAKES)

Hồ tĩnh mạch là những vùng màu xanh tròn trên bề mặt da thường được gây ra bởi sự giãn nở tĩnh mạch bề mặt. Chúng bằng phẳng hoặc nhô cao trên bề mặt da gặp phổ biến nhất trên vùng mặt. Chúng có thể được hình thành từ việc tiếp xúc với ánh nắng mặt trời mạnh làm tổn thương thành tĩnh mạch. Nó thường không có triệu chứng liên quan ngoại trừ chảy máu thường xuyên. Laser PDL là loại laser được sử dụng phổ biến nhất cho các hồ tĩnh mạch vì điều trị nhanh và ít xâm lấn, thường không đau với chảy máu ít ngay sau khi làm thủ thuật. Laser nhuộm xung cho kết quả thẩm mỹ với ít sẹo nhất. Laser Nd: YAG cũng được sử dụng điều trị các hồ tĩnh mạch với tỷ lệ thành công cao.

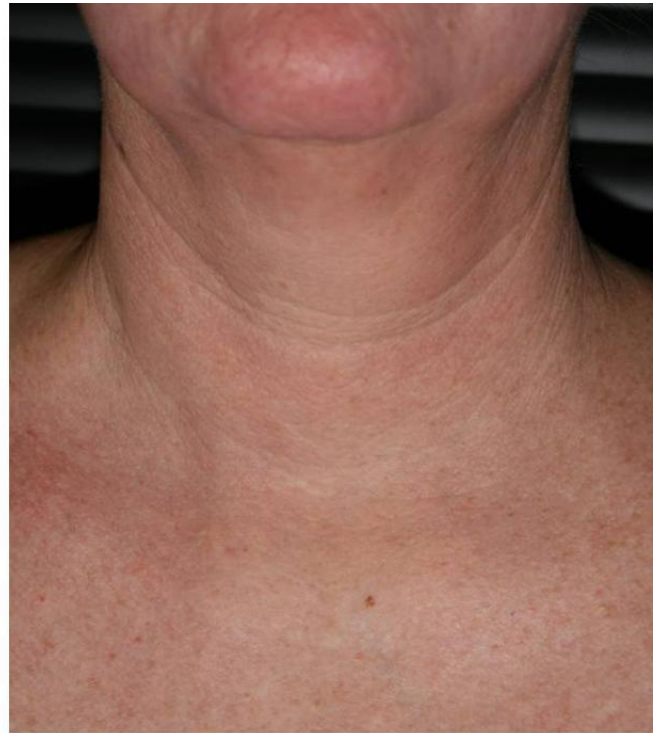


POIKILODERMA

Đây là một tình trạng da mỏng và tăng sắc tố thường gặp ở phụ nữ. Da có thể chuyển sang màu đỏ hoặc xanh và phần lớn ảnh hưởng đến cổ. Poikiloderma cũng thường liên quan với giãn mao mạch. Laser tốt nhất cho poikiloderma là laser PDL (xem Hình 5) vì những thay đổi của da ở bề mặt nông và phân tán. Laser PDL cho hiệu quả điều trị với ít bị sẹo và kết quả tốt về mặt thẩm mỹ.



Before

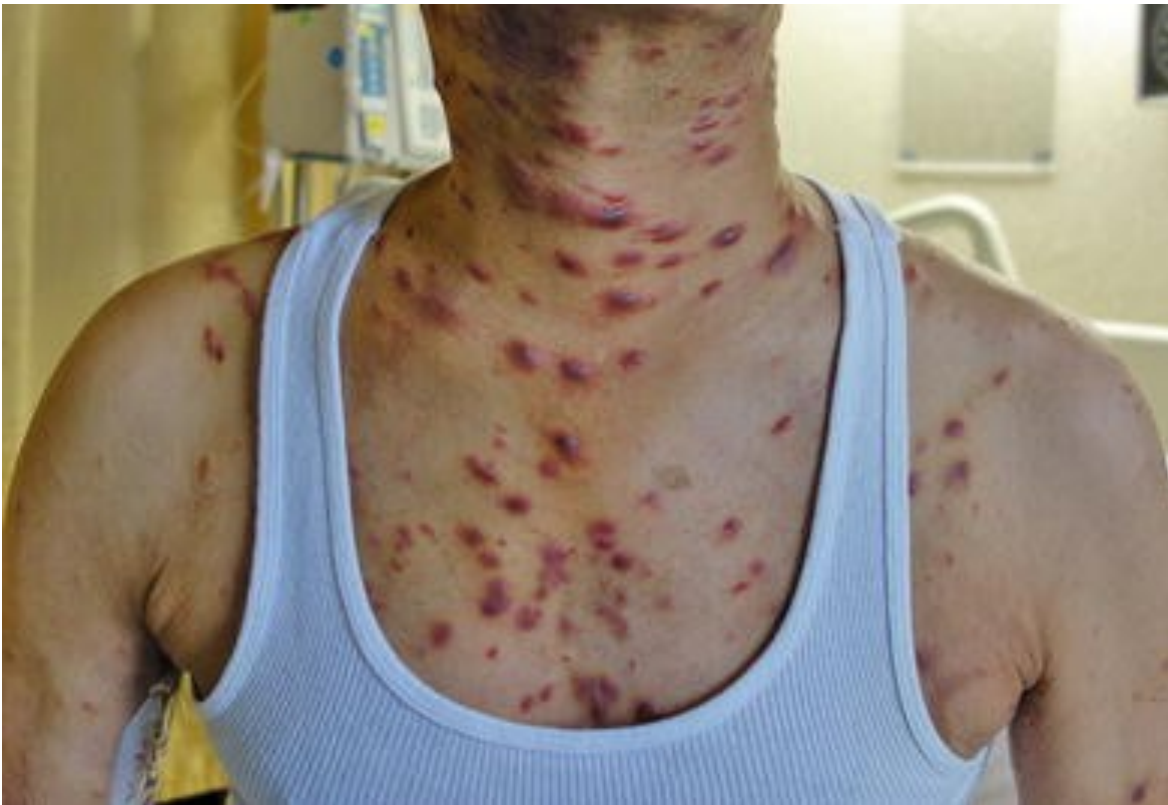

2 months after 3 treatments

KAPOSI SARCOMA

Kaposi Sarcoma thường biểu hiện dưới dạng nhiều tổn thương da nổi, màu tím. Đây là một khối u ác tính gây ra bởi Human Herpesvirus 8.

Laser có thể được sử dụng trong các trường hợp cụ thể của Kaposi sarcoma, vì chúng chỉ điều trị tổn thương da và không tác động cơ quan ngoài da. Loại laser được lựa chọn là PDL, được nghiên cứu rộng rãi nhất để sử dụng trong Kaposi sarcoma [4]. PDL đặc biệt hữu ích cho các tổn thương đơn độc. Mặc dù không được sử dụng phổ biến, kết quả thành công cũng đã được báo cáo với laser Nd: YAG.



THỰC HIỆN THỦ THUẬT

Điều trị laser nhiều lần sẽ ít gặp các vấn đề như đau, chảy máu và sẹo, thời gian phục hồi nhanh. Thời gian thực hiện thủ thuật khác nhau từ vài phút đến một vài giờ, tùy thuộc vào thủ thuật cụ thể. Bệnh nhân có thể tỉnh táo trong suốt quá trình thực hiện, có thể không cần gây tê để giảm đau. Bệnh nhân sẽ được yêu cầu đeo kính bảo vệ mắt. Chảy máu có thể xảy ra trong hoặc sau khi làm thủ thuật, và bạn có thể bị đau hoặc khó chịu. Như các thủ thuật khác, luôn có nguy cơ nhiễm trùng. Dù laser ít xâm lấn hơn phẫu thuật, bệnh nhân vẫn có thể có một số vết sẹo tùy thuộc vào mức độ tổn thương và loại laser được sử dụng. Nhiều thủ thuật có kết quả ngay lập tức, nhưng một số có thể mất vài tuần để lành hoàn toàn.

KẾT LUẬN

Laser có thể điều trị nhiều loại các tổn thương mạch máu ở da bằng cách nhắm mục tiêu là các mạch máu bên dưới da. Điều chỉnh các thông số dựa trên loại da và loại tổn thương sẽ cho phép có kết quả tốt nhất. Có thể mất nhiều lần để loại bỏ hoàn toàn tổn thương và một số trường hợp chỉ có thể cải thiện một phần.

KHUYẾN NGHỊ

- Chủ động điều trị. Tổn thương mạch máu của da có kết quả lâu dài tốt hơn nếu được điều trị sớm và hiệu quả, đặc biệt là nếu là tổn thương bẩm sinh.
- Cùng theo dõi với bác sĩ. Trẻ sơ sinh bị tổn thương mạch máu gần mắt, môi, mũi và đáy chậu có nguy cơ cao bị các biến chứng tiềm ẩn như bệnh tăng nhãn áp và nên tìm cách điều trị sớm.
- Dùng kem chống nắng hàng ngày, đặc biệt là các khu vực bị ảnh hưởng trước khi làm thủ thuật.
- Sau thủ thuật, tránh tiếp xúc với ánh nắng mặt trời quá nhiều và tránh bơi cho đến khi vết thương hoàn toàn lành.
- Cùng theo dõi với bác sĩ để đánh giá sự thành công của điều trị.

TÀI LIỆU THAM KHẢO

1. Alster T. S., Wilson F. Treatment of port-wine stains with the flashlamp-pumped pulsed dye laser: extended clinical experience in children and adults. *Ann. Plast. Surg.*, 1994; 32(5):478-484.

2. Yu D. Y., Chen H. C., Chang S. Y., Hsiao Y. C., Chang C. J. Comparing the Effectiveness of 1064 vs. 810 nm Wavelength Endovascular Laser for Chronic Venous Insufficiency (Varicose Veins). *Laser Ther.*, 2013; 22(4):247-253.

3. Fekrazad R., Nokhbatolfoghahaei H., Khoei F., Kalhori K. A. Pyogenic Granuloma: Surgical Treatment with Er:YAG Laser. *J. Lasers Med. Sci.*, 2014; 5(4):199-205.

4. Bassi A., Bonan P., Cannarozzo G., et al. New successful treatment of genital AIDS-related Kaposi's sarcoma resistant to systemic therapy with 595-nm pulsed dye laser. *G. Ital. Dermatol. Venereol.*, 2011; 146(6): 507-508.

Chương 9

ỨNG DỤNG LASER TRONG ĐIỀU TRỊ CÁC THƯƠNG TỔN SẮC TỐ VÀ HÌNH XĂM

Tác giả: *Fleta N. Bray, BS, Vidhi V. Shah, BA, Adam S. Aldahan, BS, Stephanie Mlacker, BS, Keyvan Nouri, MD*

University of Miami Miller School of Medicine, Department of Dermatology and Cutaneous Surgery, Miami, FL, US

Biên dịch: *Bs. Trương Tấn Minh Vũ*

NHỮNG ĐIỂM CHÍNH

- Laser là một lựa chọn điều trị cho nhiều tình trạng sắc tố da.
- Các chỉ định phổ biến được điều trị bằng laser bao gồm các đốm nâu, tàn nhang và một số chỉ định khác.
- Laser Q-switched không xâm lấn và ánh sáng xung mạnh (IPL) được sử dụng để nhắm mục tiêu melanin trong các tổn thương sắc tố này.
- Điều trị bằng laser trong một số trường hợp còn gây tranh cãi, gồm điều trị nốt ruồi, nám, và tăng sắc tố sau viêm.
- Trong quá trình đánh giá trước điều trị, bác sĩ sẽ đánh giá tình trạng da cần điều trị, màu da và tiền sử y tế của bệnh nhân, bao gồm các thông tin liên quan đến hình thành sẹo.
- Hình xăm có thể sẽ không được loại bỏ hoàn toàn.
- Nếu cần gây tê tại chỗ, kem tê sẽ được bôi hoặc thuốc tê sẽ được tiêm vào vùng điều trị.
- Luôn luôn dùng kem chống nắng sau khi điều trị bằng laser để giảm nguy cơ thay đổi màu da.

- Các loại laser khác nhau có thể xử lý các màu khác nhau của hình xăm.

GIỚI THIỆU

Laser là một lựa chọn điều trị cho nhiều tình trạng sắc tố da, bao gồm tàn nhang, đốm nâu, một vài loại nốt ruồi, nám, tăng sắc tố sau viêm, và một số vấn đề sắc tố khác. Điều trị bằng laser các tổn thương sắc tố và hình xăm dựa trên nguyên lý “quang nhiệt chọn lọc”. Cơ sở của nguyên lý này là năng lượng ánh sáng từ laser sẽ làm tổn thương từng vùng mục tiêu cụ thể, thời gian và năng lượng được sử dụng điều trị phải hạn chế gây tổn thương cho các khu vực xung quanh. Melanin là sắc tố chịu trách nhiệm cho biểu hiện tối màu của hầu hết các rối loạn sắc tố da. Bởi vì điều này, phương pháp điều trị sắc tố bằng laser thường được thiết kế để nhắm mục tiêu melanin [1]. Bước sóng lý tưởng của ánh sáng để điều trị các tình trạng da có chứa melanin là từ 600 đến 1100nm [1]. Laser Q-switched không xâm lấn và ánh sáng xung mạnh (IPL) phát ra ánh sáng có bước sóng trong phạm vi này và thường được sử dụng cho các phương pháp điều trị sắc tố da [1].

Phương pháp điều trị bằng laser có hiệu quả khác nhau và rủi ro điều trị bao gồm thay đổi màu da tạm thời hoặc vĩnh viễn và sẹo. Điều quan trọng là phải hiểu những lợi ích và rủi ro tiềm tàng đối với liệu pháp laser trước khi quyết định điều trị.

CÁC TÌNH TRẠNG SẮC TỐ DA THƯỜNG ĐƯỢC ĐIỀU TRỊ

Nhiều tình trạng da đặc trưng bởi sắc tố đen phổ biến có thể được điều trị bằng liệu pháp laser. Đốm nâu (đốm ánh sáng hay age spots) là những đốm đen nhỏ, tròn hoặc hình bầu dục phát sinh ở những người trung niên hoặc lớn tuổi có tiền sử phơi nắng lâu dài. Đốm nâu thường được điều trị bằng liệu pháp laser rất hiệu quả. Các đốm nâu hiếm khi quay trở lại sau khi điều trị bằng laser, tuy nhiên các đốm nâu mới vẫn tiếp tục xuất hiện ở vùng da tiếp xúc nhiều với ánh nắng mặt trời. Tàn nhang cũng có thể được điều trị bằng liệu pháp laser, tuy nhiên các nghiên cứu cho thấy tàn nhang có thể xuất hiện trở lại sau một thời gian điều trị [1].

Đôi khi laser có thể được xem xét để điều trị nốt ruồi. Trong những trường hợp này, liệu pháp laser được sử dụng nhằm cho kết quả thẩm mỹ tốt hơn so với phẫu thuật cắt bỏ [1]. Tuy nhiên, loại trị liệu bằng laser này đang gây tranh cãi bởi vì các bác sĩ lo ngại rằng liệu pháp laser có thể thúc đẩy sự phát triển của ung thư da ở nốt ruồi. Hơn nữa, phẫu thuật cắt bỏ cũng cho phép bác sĩ da liễu gửi nốt ruồi làm giải phẫu bệnh để đánh giá ung thư

có thể có trong nốt ruồi, trong khi điều trị bằng laser không làm được [2]. Nếu tiền sử cá nhân hoặc gia đình bị u ác tính, nên lựa chọn cắt bỏ nốt ruồi thay vì điều trị bằng laser [1].

Nám là một tình trạng tăng sắc tố da mắc phải phổ biến, xuất hiện dưới dạng các mảng tối màu đối xứng chủ yếu trên khuôn mặt. Nám có thể xảy ra khi tiếp xúc với ánh nắng mặt trời quá mức, mang thai, hoặc các yếu tố khác. Nhiều loại phương pháp điều trị bằng laser khác nhau đã được thử nghiệm để trị nám; tuy nhiên, kết quả điều trị thay đổi đáng kể và nhiều nghiên cứu cho thấy tình trạng xấu đi hoặc tình trạng da bị đốm mất sắc tố sau khi điều trị [1, 2]. Một số bác sĩ chọn kết hợp liệu pháp laser với các lựa chọn điều trị khác, chẳng hạn như kem ức chế sắc tố. Người bị nám nên sử dụng kem chống nắng đúng cách, vì tiếp xúc với ánh nắng mặt trời sẽ làm cho tình trạng tồi tệ hơn.

Nhiều người da sẫm màu gặp phải tình trạng tăng sắc tố sau viêm của da. Tình trạng này diễn ra sau chấn thương da hoặc viêm da dẫn đến các đốm hoặc các mảng đen có thể mất nhiều tháng hoặc nhiều năm để trở lại tông màu da ban đầu. Vì phải chờ đợi lâu, những người bị tăng sắc tố sau viêm có thể muốn được điều trị bằng laser. Đôi khi tình trạng này được điều trị thành công bằng liệu pháp laser; tuy nhiên, có nguy cơ laser sẽ làm cho tình trạng da tồi tệ hơn. Một số bác sĩ khuyên nên tránh dùng laser điều trị tăng sắc tố sau viêm [1].

ĐÁNH GIÁ TRƯỚC ĐIỀU TRỊ VÀ RỦI RO ĐIỀU TRỊ

Trước khi bắt đầu điều trị bằng laser, bác sĩ sẽ đánh giá các yếu tố có thể ảnh hưởng đến hiệu quả điều trị. Việc đánh giá sẽ giúp bác sĩ chọn loại laser tốt nhất cho tình trạng da và cũng sẽ giúp xác định các yếu tố có thể dẫn đến tác dụng phụ và biến chứng. Ngoài việc kiểm tra vùng sắc tố cần điều trị, bác sĩ sẽ lưu ý về màu da của bệnh nhân. Những người da sẫm màu có nhiều melanin trong da hơn những người có da sáng hơn. Laser được thiết kế để điều trị mục tiêu là sắc tố melanin, có nguy cơ tia laser sẽ gây tổn hại đến melanin ở vùng da xung quanh của những người da sẫm màu [1]. Điều này có thể dẫn đến các đốm mất sắc tố sau khi điều trị có thể là tạm thời hoặc vĩnh viễn.

Ngoài ra, một số người có xu hướng phản ứng viêm có thể làm cho da có các đốm tăng sắc tố sau khi điều trị. Nếu bệnh nhân có da sẫm màu hơn và muốn điều trị bằng laser, có thể yêu cầu được điều trị thử vài điểm ở vị trí ít bị nhìn thấy để theo dõi những thay đổi không mong muốn trên da sau điều trị [1]. Bác sĩ có thể chọn loại laser và các thông số cụ thể để phù hợp nhất với loại da của bệnh nhân, như sử dụng bước sóng dài hơn với công

suất thấp hơn cho làn da tối màu. Bất cứ ai đang râm nắng tại vị trí điều trị nên đợi cho đến khi mờ dần mới điều trị bằng laser. Điều này là do da râm nắng có nhiều melanin, làm tăng nguy cơ điều trị bằng laser.

Ngoài việc kiểm tra tình trạng da và màu da của bệnh nhân, bác sĩ sẽ hỏi tiền sử cá nhân về sẹo, quá trình lành vết thương, và một số vấn đề khác liên quan điều trị. Những cá nhân có tiền sử sẹo lồi hoặc sẹo phì đại có nguy cơ bị sẹo lớn hơn khi điều trị bằng laser.

Điều quan trọng là ngay cả các phương pháp điều trị bằng laser được thực hiện một cách thích hợp và an toàn cũng có thể dẫn đến các biến chứng và không thể loại bỏ hoàn toàn tình trạng sắc tố của da. Những rủi ro chính trên các trường hợp điều trị laser gồm các đốm mắt sắc tố vĩnh viễn, tăng sắc tố và sẹo ở các vùng điều trị [1]. Bác sĩ sẽ không thể chắc chắn 100% kiểm soát các biến chứng này. Bác sĩ cũng không thể biết chắc chắn sẽ cần bao nhiêu buổi điều trị để loại bỏ tình trạng sắc tố của da, hoặc tình trạng này có thể được điều trị hoàn toàn bằng laser hay không. Liệu pháp laser có thể không phải là phương pháp điều trị tốt nhất để chọn nếu bệnh nhân đang tìm kiếm một lựa chọn điều trị không có rủi ro và đảm bảo hiệu quả.

XÓA HÌNH XĂM

Hình xăm là một hình thức biểu hiện bên ngoài của con người được tạo ra bằng cách đưa mực vào da. Văn hóa hiện đại của chúng ta làm cho hình thức nghệ thuật cơ thể này trở nên phổ biến hơn bao giờ hết. Tuy nhiên, khi cuộc sống thay đổi, nhiều người xăm hình trước đây thường hối tiếc và muốn loại bỏ nó. Trước đây, việc xóa hình xăm rất khó khăn và thường dẫn đến một vết sẹo khó coi. Nhờ công nghệ mới hơn, xóa hình xăm bằng laser đã ngày càng thành công với ít tác dụng phụ hơn [3]. Laser Q-switched sử dụng xung cực ngắn để phá vỡ các sắc tố màu thành các mảnh nhỏ và bị loại bỏ bởi hệ thống miễn dịch của cơ thể. Theo Học viện Da liễu Hoa Kỳ và Cục Quản lý Thực phẩm và Dược phẩm Hoa Kỳ (FDA), điều trị bằng laser bởi một bác sĩ da liễu được đào tạo là vượt trội so với các phương pháp xóa xăm khác như mài mòn da, cắt bỏ hoặc xăm đè lên trên [3, 4]. Nếu không còn muốn giữ hình xăm, hãy trao đổi với bác sĩ da liễu. Trong buổi thăm khám, loại hình xăm và loại da sẽ được đánh giá. Các yếu tố ảnh hưởng đến số lần điều trị cần thiết bao gồm tuổi hình xăm, kích thước, màu sắc và độ sâu của sắc tố [3]. Một số màu như xanh và đen được loại bỏ hiệu quả hơn các màu khác. Khách hàng cần được điều trị nhiều lần, sau mỗi lần điều trị hình xăm sẽ dần dần nhạt màu hơn. Bác sĩ sẽ xem xét các tác dụng phụ có thể xảy ra như nhiễm trùng, thay đổi kết cấu da, bỏng, sẹo, tăng sắc tố hoặc

giảm sắc tố [3, 4]. Ngoài ra, thất bại điều trị luôn luôn là một khả năng có thể xảy ra.

KẾT LUẬN

Laser là một lựa chọn điều trị cho nhiều tình trạng sắc tố da. Phương pháp điều trị bằng laser có hiệu quả khác nhau tùy thuộc vào từng cá nhân và tình trạng đang được điều trị. Nên được điều trị từ một bác sĩ đã được đào tạo về laser. Những người da sẫm màu và rám nắng có nhiều rủi ro hơn khi điều trị bằng laser. Những rủi ro chính của liệu pháp laser bao gồm sẹo và mất sắc tố vĩnh viễn sau khi điều trị. Những rủi ro này không thể được loại bỏ hoàn toàn ngay cả với kỹ thuật trị liệu bằng laser thích hợp.

KHUYẾN NGHỊ

- Sử dụng laser để điều trị đốm nâu vì hiệu quả với rủi ro thấp, đặc biệt là ở những người có làn da sáng.
- Chỉ dùng laser điều trị tàn nhang nếu chúng gây ra vấn đề đáng kể về ngoại hình và tàn nhang có thể xuất hiện trở lại sau khi điều trị.
- Không sử dụng laser để điều trị nốt ruồi. Phẫu thuật cắt bỏ thường là lựa chọn tốt hơn vì nó cho phép làm giải phẫu bệnh để xác định thương tổn. Không bao giờ điều trị nốt ruồi bằng liệu pháp laser nếu bạn có tiền sử gia đình bị u ác tính.
- Không sử dụng laser để trị nám, vì nó có thể làm tệ hơn tình trạng da hiện tại.
- Không sử dụng tia laser để điều trị tăng sắc tố sau viêm (sắc tố có kết quả sau chấn thương, bệnh chàm hoặc các tình trạng khác gây viêm da). Điều trị bằng laser có thể làm cho tình trạng tồi tệ hơn.
- Thử dùng laser trên một diện tích nhỏ ở vùng da ít nhìn thấy trước khi điều trị bằng laser nếu có làn da tối màu để đánh giá phản ứng của da với tia laser.
- Không được điều trị bằng laser nếu da mới rám nắng gần đây, vì nó làm tăng nguy cơ tổn thương cho da.
- Không được điều trị bằng laser nếu có tiền sử sẹo lồi hoặc sẹo phì đại.
- Sử dụng laser để xóa hình xăm, cần nhiều lần điều trị để xóa hình xăm, một số màu sắc xăm rất khó để xóa bằng laser.

TÀI LIỆU THAM KHẢO

1. Metelitsa, Andrei, Thomas Rohrer, and Kenneth A Arndt. 2015. "Laser and light therapy for cutaneous hyperpigmentation." UpToDate. <http://www.uptodate.com>.
2. Zachary, CB, and R Rofagha. 2012. "Laser Therapy." In *Dermatology*, edited by JL Bologna, JL Jorizzo and JV Schaffer. New York: Elsevier.
3. 2012. "Lasers lighting the way for enhanced treatment of melasma and tattoo removal."
4. 2013. "Inked and Regretful: Removing Tattoos."

BS. Minh Vũ

Chương 10

ỨNG DỤNG LASER TRONG TRẺ HOÁ DA

Tác giả: *Adam S. Aldahan, BS, Stephanie Mlacker, BS, Vidhi V. Shah, BA, Mohammed Alsaidan, MD, Keyvan Nouri, MD*

University of Miami Miller School of Medicine, Department of Dermatology and Cutaneous Surgery, Miami, FL, US

Biên dịch: *Bs. Trương Tấn Minh Vũ*

NHỮNG ĐIỂM CHÍNH

- Laser là một phương tiện hiệu quả để điều trị các tình trạng như lão hoá do ánh sáng, nếp nhăn và sẹo mụn.
- Laser xâm lấn loại bỏ đi các lớp mỏng của da, cho kết quả ấn tượng nhất nhưng cũng có nguy cơ biến chứng cao hơn và thời gian lành thương lâu hơn.
- Laser không xâm lấn tác động tới lớp bì mà không làm tổn thương lớp biểu bì bề mặt, dễ chịu hơn khi điều trị và ít biến chứng hơn.
- Ánh sáng xung mạnh (IPL) và liệu pháp quang động là những biện pháp thay thế trong trẻ hóa da.
- Cả laser xâm lấn và không xâm lấn đều thúc đẩy tăng trưởng collagen để làm căng và săn chắc da.
- Các phương pháp mới như laser fractional đang cho thấy sự hứa hẹn trong việc trẻ hóa da cùng với việc giảm tác dụng phụ.

GIỚI THIỆU

Trong lĩnh vực da liễu thẩm mỹ, trẻ hóa liên quan đến sự cải thiện bề ngoài tươi trẻ của làn da. Nhiều vấn đề của da có thể được trẻ hóa, bao gồm

nếp nhăn, da lỏng lẻo và thay đổi sắc tố. Mặc dù có rất nhiều lựa chọn phẫu thuật để điều trị các tình trạng này, nhưng cũng có nhiều lựa chọn không phẫu thuật thay thế, bao gồm lột hóa chất, sóng vô tuyến và trẻ hóa da bằng ánh sáng.

Phương pháp trẻ hóa da bằng ánh sáng sử dụng tia laser, ánh sáng xung mạnh hoặc liệu pháp quang động để đạt được kết quả hài lòng về mặt thẩm mỹ. Tái tạo bề mặt bằng laser xâm lấn là một phương thức thường được sử dụng, nhưng liên quan đến việc tăng đau cũng như các biến chứng. Việc tái tạo bề mặt bằng laser không xâm lấn thường có ít biến chứng hơn nhưng có thể không mang lại kết quả rõ rệt. Ánh sáng xung mạnh và liệu pháp quang động là những can thiệp không xâm lấn cho kết quả tương tự như tái tạo bề mặt bằng laser không xâm lấn. Các thủ thuật này liên tục thay đổi và phát triển với hy vọng tối ưu hóa kết quả thẩm mỹ với ít tác dụng phụ nhất.

LỊCH SỬ TRẺ HOÁ DA MẶT

Trẻ hóa da mặt bắt đầu từ những năm 1990 với việc sử dụng laser CO2 dạng xung. Trước thời điểm này, laser CO2 chỉ có sẵn ở chế độ liên tục và được sử dụng thay thế cho dao mổ để cắt da [1]. Còn được gọi là laser "không than", laser CO2 dạng xung cho phép cắt bỏ có kiểm soát các lớp da rất mỏng với tổn thương tối thiểu đối với các mô xung quanh [2]. Các loại laser khác như Er: YAG cũng đã được sử dụng theo cách tương tự như laser CO2. Các phương thức mới như liệu pháp laser fractional xâm lấn gần đây đã được thử nghiệm để trẻ hóa khuôn mặt với hy vọng điều trị sâu hơn vào da với tác dụng phụ được giảm thiểu.

TÁI TẠO BỀ MẶT DA BẰNG LASER XÂM LẤN

Tái tạo bề mặt bằng laser xâm lấn là quá trình loại bỏ các lớp da để điều trị các tình trạng da khác nhau như nếp nhăn, sẹo và đốm nâu. Laser hoạt động bằng cách nhắm mục tiêu là nước trong bề mặt da, được hấp thụ cực đại ở bước sóng ở 3.000nm. Hai laser thường được sử dụng để tái tạo bề mặt laser là laser CO2 và Er: YAG. Tái tạo bề mặt bằng laser có thể gây đau, vì vậy có thể dùng thuốc giảm đau trước khi làm thủ thuật. Ngoài ra, phong bế thần kinh hoặc thuốc gây tê tại chỗ cũng có thể được sử dụng để giảm đau cục bộ trong khu vực điều trị [3]. Do loại bỏ hoàn toàn lớp biểu bì và có nguy cơ biến chứng, việc tái tạo bề mặt bằng laser chỉ hạn chế ở mặt và cổ [4].

Laser CO2 là loại laser được sử dụng phổ biến nhất để tái tạo bề mặt. Nó hoạt động bằng cách làm nóng collagen trong da, tạo hiệu ứng làm săn

chắc da. Collagen mới cũng được sản xuất theo thời gian và làm giảm sự lỏng lẻo của da. Không giống như các phương thức khác như dermabrasion và lột hóa chất, laser CO2 cung cấp năng lượng đến độ sâu chính xác trên da theo cách được kiểm soát. Điều này cho phép chỉ gây thiệt hại nhiệt tối thiểu cho các mô xung quanh [1].

Laser Er: YAG cũng thường xuyên được sử dụng để tái tạo bề mặt. Với bước sóng 2.940nm, Laser Er: YAG nhắm mục tiêu là nước trong da. Er: YAG có thể điều trị sẹo mụn và tổn thương da ánh sáng [5]. Nó hoạt động chủ yếu bằng cách bóc bay lớp biểu bì bề mặt nhưng cũng có tác dụng sâu hơn trong da. Er: YAG tác động sự sản xuất collagen trong da để tái cấu trúc lớp bì. Đây là cơ chế chính giúp giảm nếp nhăn [6]. Kết quả của laser Er: YAG nhìn chung ít ấn tượng hơn với so với CO2, nhưng tác dụng phụ giảm hơn. Các tác dụng phụ chính bao gồm nhiễm trùng, sẹo và thay đổi sắc tố. Một ưu điểm khác của điều trị Er: YAG là thời gian điều trị ngắn hơn so với laser CO2 [5].

Một phương pháp mới đang được ứng dụng nhiều là phân đoạn chùm tia của laser CO2 hoặc laser Er: YAG. Trái ngược với các laser truyền thống với một chùm lớn, laser phân đoạn cho phép năng lượng được phân phối đến nhiều vùng nhỏ với độ xuyên sâu vào da giống nhau. Cơ chế này được cho là cho phép thâm nhập sâu hơn vào lớp bì so với liệu pháp laser truyền thống [7]. Laser fractional CO2 và laser fractional Er: YAG đã chứng minh thành công trong điều trị da lỏng lẻo ở cổ, nếp nhăn và kết cấu da [8]. Tuy nhiên, kết quả của liệu pháp laser phân đoạn thường ít được thấy rõ hơn so với liệu pháp laser chùm đơn, mặc dù các tác dụng phụ cũng giảm [5].

TÁI TẠO BỀ MẶT DA BẰNG LASER KHÔNG XÂM LẤN

Có những tùy chọn không xâm lấn để trẻ hóa khuôn mặt. Những tia laser này hoạt động bằng cách gây ra tổn thương cho lớp bì trong khi để lại lớp biểu bì phía trên tương đối không tổn thương gì. Các phương pháp điều trị như laser nhuộm xung (PDL) và ánh sáng xung mạnh (IPL) đã được chứng minh là thúc đẩy tăng trưởng collagen, mặc dù hiệu quả không ấn tượng như phương pháp xâm lấn. Chúng cũng cải thiện thương tổn màu đỏ và sẹo phì đại. Laser hồng ngoại đã được sử dụng để điều trị lão hóa ánh sáng và sẹo. Tuy nhiên, chúng không cải thiện nhiều dấu hiệu của sắc tố hoặc thương tổn màu đỏ. Laser hồng ngoại có khả năng tạo ra nhiều nhiệt trong lớp bì hơn PDL và IPL. Tác dụng này gây ra sự sản sinh collagen nhiều hơn làm dày lớp bì, có kết quả tốt hơn trong điều trị các nếp nhăn và sẹo mụn [4].

LIỆU PHÁP QUANG ĐỘNG

Liệu pháp quang động (PDT) cung cấp một phương pháp điều trị hiệu quả khác cho trẻ hóa da. Phương pháp này dùng một hợp chất bôi tại chỗ cho da để làm cho nó nhạy cảm với một ánh sáng nhất định. Sau đó, lớp da nhạy cảm với ánh sáng được tiếp xúc với nguồn sáng cụ thể này, gây ra phản ứng có kiểm soát. Các chất cảm quang được sử dụng phổ biến nhất là axit 5-aminolevulinic (5-ALA), cũng có thể chất cảm quang thực sự là sản phẩm phụ của 5-ALA sau khi được hấp thụ vào da. Khi được bôi lên da, hợp chất này tập trung ở những khu vực có tổn thương, vì vậy tác động của ánh sáng lớn nhất ở các khu vực này [4]. Một trong những nguồn ánh sáng hiệu quả nhất trong liệu pháp quang động là ánh sáng xung mạnh (IPL) [9]. Dùng 5-ALA kết hợp IPL cho thấy hiệu quả hơn so với IPL đơn thuần trong điều trị lão hóa do ánh sáng [10].

Đặc biệt trong trẻ hóa da, liệu pháp quang động có hiệu quả trong việc giảm đỏ, nám, nếp nhăn và sẹo mụn. Nó thường được chịu đựng tốt hơn so với các phương thức khác như phẫu thuật, điều trị bằng laser và kem bôi. So với các phương pháp điều trị thay thế, PDT được hầu hết bệnh nhân ưa thích để điều trị bệnh dày sừng ánh sáng [11]. Nó cũng được cho là phương pháp điều trị có mức chi phí- hiệu quả nhất đối với dày sừng ánh sáng [12].

CHUẨN BỊ KHI LÀM THỦ THUẬT

Trước khi làm thủ thuật, cần thảo luận về tiền sử y tế với bác sĩ. Bác sĩ cần biết về các tình trạng như da nhạy cảm, phản ứng của da, sẹo phì đại. Cần trao đổi với bác sĩ về các loại thuốc đang dùng trong trường hợp cần ngừng một số thuốc trước khi làm thủ thuật. Cố gắng tránh ánh nắng mặt trời và không thoa bất kỳ loại nước hoa nào vào khu vực được điều trị [3].

Thủ thuật thường được thực hiện trong một khoảng thời gian ngắn, một số trường hợp nhất định có thể kéo dài hơn. Đối với trẻ hóa bằng laser không xâm lấn, thường ít đau, có thể sử dụng thuốc giảm đau hY phong bế thần kinh tại chỗ. Thủ thuật laser xâm lấn thường đau hơn, nhưng cơn đau có thể được giảm theo cách tương tự ở trên [3].

CHĂM SÓC SAU THỦ THUẬT

Đối với các thủ thuật xâm lấn, có thể mất từ 3-10 ngày để vết thương lành. Tránh tiếp xúc với ánh nắng mặt trời và chăm sóc vết thương đúng cách. Bác sĩ sẽ hướng dẫn cách chăm sóc vết thương thích hợp và sắp xếp cuộc hẹn để theo dõi. Thủ thuật không xâm lấn có thời gian phục hồi nhanh

hơn nhiều. Tránh ánh nắng mặt trời để giảm bớt tổn thương cho da, đồng thời thoa kem chống nắng ít nhất 30 SPF khi ra ngoài. Chườm lạnh có thể được sử dụng để giảm đau, và trang điểm có thể được sử dụng một cách an toàn để che đi các vết đỏ. Mặc dù ban đầu làn da sẽ hồi phục tương đối nhanh chóng, nhưng có thể mất vài tháng để việc phát triển collagen trong da có sự khác biệt đáng kể. Liên hệ với bác sĩ da liễu nếu bị nhiễm trùng, sẹo hoặc tăng sắc tố ở vùng được điều trị [3].

KẾT LUẬN

Laser là phương pháp can thiệp hiệu quả cho trẻ hóa da vùng mặt và cổ. Lĩnh vực này tương đối mới, nhưng đang phát triển nhanh chóng với nhiều lựa chọn điều trị. Laser xâm lấn thường có hiệu quả hơn trong việc loại bỏ các nếp nhăn và sẹo mụn, nhưng có nguy cơ biến chứng cao hơn. Laser không xâm lấn là lựa chọn an toàn hơn, mặc dù hiệu quả có thể bị giảm. Liệu pháp laser phân đoạn là một phương pháp mới cho thấy sự hứa hẹn trong việc làm trẻ hóa làn da hiệu quả trong khi làm giảm tác dụng phụ. Nhìn chung, các phương thức này có thể cải thiện đáng kể bề mặt của da.

KHUYẾN NGHỊ

- Trẻ hóa bằng laser xâm lấn có thể được sử dụng để điều trị lão hoá ánh sáng, nếp nhăn và sẹo mụn. Nó rất hiệu quả nhưng có nguy cơ nhiễm trùng và thay đổi sắc tố, cũng như thời gian chữa lành lâu nhất trong số tất cả các lựa chọn.
- Trẻ hóa bằng laser không xâm lấn là lý tưởng cho những bệnh nhân không thể chịu đựng cơn đau hoặc không thể chờ đợi nhiều ngày để chữa lành. Kết quả nhìn chung ít ngoạn mục hơn nhưng vẫn có thể làm hài lòng về mặt thẩm mỹ.
- Liệu pháp quang động có nhiều ưu điểm so với trị liệu bằng laser và thường được bệnh nhân ưa thích. Hỏi bác sĩ da liễu về tất cả các lựa chọn trước khi chọn một.
- Luôn nhớ dùng kem chống nắng trên khu vực điều trị trước và sau khi làm thủ thuật.
- Hãy kiên nhẫn chờ kết quả của thủ thuật. Vết thương có thể lành khá nhanh, nhưng cần mất nhiều tháng để sự phát triển collagen trong da có sự khác biệt đáng kể.

TÀI LIỆU THAM KHẢO

1. Riggs, K., M. Keller, and T. R. Humphreys. 2007. "Ablative laser resurfacing: high-energy pulsed carbon dioxide and erbium:yttrium- aluminum-garnet." *Clin Dermatol* 25 (5):462-73. doi: 10.1016/j.clindermatol.2007.07.003.
2. Kauvar, A. N., H. A. Waldorf, and R. G. Geronemus. 1996. "A histopathological comparison of "char-free" carbon dioxide lasers." *Dermatol Surg* 22 (4):343-8.
3. 2015. "Laser Resurfacing." American Society for Dermatologic Surgery. <https://www.asds.net/LaserResurfacingInformation.aspx>.
4. DeHoratius, D. M., and J. S. Dover. 2007. "Nonablative tissue remodeling and photorejuvenation." *Clin Dermatol* 25 (5):474-9. doi: 10.1016/j.clindermatol.2007.05.006.
5. Farshidi, D., W. Hovenic, and C. Zachary. 2014. "Erbium:yttrium aluminum garnet ablative laser resurfacing for skin tightening." *Dermatol Surg* 40 Suppl 12:S152-6. doi: 10.1097/DSS.0000000000000226.
6. Orringer, J. S., L. Rittie, T. Hamilton, D. J. Karimipour, J. J. Voorhees, and G. J. Fisher. 2011. "Intraepidermal erbium:YAG laser resurfacing: impact on the dermal matrix." *J Am Acad Dermatol* 64 (1):119-28. doi: 10.1016/j.jaad.2010.02.058.
7. Ortiz, A. E., M. P. Goldman, and R. E. Fitzpatrick. 2014. "Ablative CO2 lasers for skin tightening: traditional versus fractional." *Dermatol Surg* 40 Suppl 12:S147-51. doi: 10.1097/DSS.0000000000000230.
8. Tierney, E. P., and C. W. Hanke. 2009. "Ablative fractionated CO2, laser resurfacing for the neck: prospective study and review of the literature." *J Drugs Dermatol* 8 (8):723-31.
9. Tierney, E., A. Barker, J. Ahdout, C. W. Hanke, R. L. Moy, and D. J. Kouba. 2009. "Photodynamic therapy for the treatment of cutaneous neoplasia, inflammatory disorders, and photoaging." *Dermatol Surg* 35 (5):725-46. doi: 10.1111/j.1524-4725.2009.01117.x.
10. Dover, J. S., A. C. Bhatia, B. Stewart, and K. A. Arndt. 2005. "Topical 5-aminolevulinic acid combined with intense pulsed light in the treatment of photoaging." *Arch Dermatol* 141 (10):1247-52. doi: 10.1001/archderm.141.10.1247.
11. Tierney, E. P., M. J. Eide, G. Jacobsen, and D. Ozog. 2008. "Photodynamic therapy for actinic keratoses: survey of patient perceptions of treatment satisfaction and outcomes." *J Cosmet Laser Ther* 10 (2):81-6. doi: 10.1080/14764170802056117.
12. Gold, M. H. 2008. "Pharmacoeconomic analysis of the treatment of multiple actinic keratoses." *J Drugs Dermatol* 7 (1):23-5.

Chương 11

ỨNG DỤNG LASER TRONG TRIỆT LÔNG

Tác giả: *Vidhi V. Shah, BA, Adam S. Aldahan, BS, Stephanie Mlacker, BS, Sahal Samarkany, MD, Keyvan Nouri, MD*

University of Miami Miller School of Medicine, Department of Dermatology and Cutaneous Surgery, Miami, FL, US

Biên dịch: *Bs. Trương Tấn Minh Vũ*

NHỮNG ĐIỂM CHÍNH

- Lông là một phần quan trọng trong nhận dạng xã hội của mỗi cá nhân. Lông quá nhiều không như mong muốn có thể là nguyên nhân của stress cảm xúc và tâm lý.
- Triệt lông bằng laser là một trong những phương pháp không phẫu thuật phổ biến nhất trong da liễu thẩm mỹ.
- Laser tạo ra năng lượng nhiệt để làm tổn thương các nang lông và làm giảm số lượng lông.
- Loại laser và các thông số điều trị được lựa chọn cho từng cá nhân phụ thuộc vào một số yếu tố bao gồm màu da, loại lông và khu vực triệt lông.
- Tác dụng phụ của việc triệt lông bằng laser bao gồm: đỏ, sưng, đóng vảy, giảm sắc tố và tăng sắc tố.
- Khi được sử dụng một cách chính xác bởi một chuyên gia được đào tạo, laser là một hình thức triệt lông nhanh chóng, an toàn và hiệu quả.

GIỚI THIỆU

Nhiều người mong muốn loại bỏ lông quá mức thường ở vùng mép, cằm, ngực, chân, bàn chân, ngón tay và ngón chân. Có rất nhiều nguyên nhân của việc xuất hiện lông quá mức bao gồm di truyền, thuốc, hormone và các vấn đề sức khỏe khác. Có quá nhiều lông có thể khiến một người lo lắng và căng thẳng, điều này sẽ ảnh hưởng đến chất lượng cuộc sống của người đó. Một số phương pháp tẩy lông hiện nay bao gồm cạo lông, wax lông, nhổ lông, kem tẩy lông, cột chỉ, điện phân, thuốc và laser. Triệt lông bằng laser vẫn là một trong những thủ thuật thẩm mỹ hàng đầu không phẫu thuật, với tổng số 1.080.082 thủ thuật được thực hiện trong năm 2014 [1]. Đó là một thủ thuật an toàn và thuận tiện để loại bỏ lông vùng mặt hoặc cơ thể không mong muốn. Khi được sử dụng một cách chính xác bởi một chuyên gia được đào tạo, laser là một hình thức triệt lông và giảm lông nhanh chóng và hiệu quả.

LỊCH SỬ TRIỆT LÔNG BẰNG LASER

Sự phát triển của triệt lông qua thời gian phần lớn dựa trên những tiến bộ công nghệ và những thay đổi trong phong tục xã hội. Hành vi triệt lông đã thay đổi mạnh mẽ theo thời gian. Người Ai Cập cổ đại, Trung Đông và châu Á đã loại bỏ lông không mong muốn khỏi cơ thể và khuôn mặt bằng dao cạo, kem tẩy lông và chỉ. Trong chiến tranh thế giới thứ nhất đã có sự hợp tác giữa hãng Gillette và Lực lượng vũ trang trong tuyên truyền việc cạo râu ở nam giới bằng cách tiêu chuẩn hóa dao cạo trong tất cả các thiết bị của người lính. Năm 1915, tạp chí Harper's Bazaar đã phổ biến quan điểm rằng lông nách ở phụ nữ là không nữ tính và vệ sinh. Quan điểm này được lan truyền nhanh chóng đã cách mạng hóa các ý tưởng về hình ảnh cơ thể và triệt lông. Vào những năm 1960, người ta đã phát hiện ra rằng laser có thể hữu ích cho việc triệt lông, tuy nhiên liên bang không chấp thuận chính thức cho đến năm 1995 [2]. Kể từ đó, công nghệ triệt lông bằng laser đã phát triển gồm nhiều loại laser có thể được sử dụng trên các loại da và lông khác nhau.

CÁC THUẬT NGỮ TRONG TRIỆT LÔNG

Cơ quan Quản lý Thực phẩm và Dược phẩm Hoa Kỳ (FDA) đã chấp nhận cho các nhà sản xuất thiết bị laser đạt chuẩn FDA được phép sử dụng từ “giảm lông vĩnh viễn (permanent hair reduction)” cho các thiết bị laser sản xuất ra. Các thuật ngữ khác nhau liên quan đến triệt lông bằng laser có

thể gây nhầm lẫn, nhưng điều quan trọng là phải hiểu chúng trước khi làm thủ thuật [3].

- Rụng lông (*Hair loss*) là mất đi số lông mọc lại, có thể là vĩnh viễn hoặc tạm thời.
 - Rụng lông vĩnh viễn (*Permanent hair loss*) được định nghĩa là mất đi số lông mọc lại vô thời hạn.
 - Rụng lông tạm thời (*Temporary hair loss*) được định nghĩa là mất đi số lông mọc lại tạm thời.
- Giảm lông (*Hair reduction*) là giảm số lông mọc lại, có thể là vĩnh viễn hoặc tạm thời.
 - Giảm lông vĩnh viễn (*Permanent hair reduction*) là giảm lâu dài về số lượng sợi lông sau mỗi lượt điều trị.
 - Giảm lông tạm thời (*Temporary hair reduction*) được định nghĩa là sự chậm phát triển của lông trong khoảng một đến ba tháng phù hợp với giai đoạn telogen.

Nói cách khác, giảm lông bằng cách sử dụng laser làm giảm vĩnh viễn tổng số lông trên cơ thể, nhưng nó không phải là triệt vĩnh viễn tất cả lông [3]. Khách hàng nên lưu ý các điều khoản này để có một kỳ vọng rõ ràng về quy trình triệt lông bằng laser và hiệu quả thực tế của việc điều trị.

CHỈ ĐỊNH TRIỆT LÔNG BẰNG LASER

Ngoài mục đích thẩm mỹ, triệt lông bằng laser là một phương pháp an toàn và dễ chịu để điều trị một số các vấn đề như chứng rậm lông, rậm lông ở nữ do androgen, lông mọc ngược hoặc *acne keloidalis nuchae*. Các chỉ định ít phổ biến hơn bao gồm: ghép vạt da mang lông, *nevus Becker*, rậm lông cục bộ, *peristomal hair-bearing skin*, da bìu trước khi phẫu thuật tạo hình âm đạo trong chuyển giới tính nam sang nữ, *pilonidal sinus disease*, *hidradenitis suppurativa*. Bạn nên trao đổi với bác sĩ để đánh giá và can thiệp nếu bạn gặp phải những thay đổi đột ngột, bất thường về lông [4].

THIẾT BỊ LASER DÙNG TRONG TRIỆT LÔNG

Laser sử dụng nguyên lý của quá trình quang nhiệt chọn lọc để gây tổn thương nhiệt cho nang lông để triệt lông bằng laser. Cụ thể, laser nhắm vào mục tiêu là melanin, đây là thành phần có màu được tìm thấy trong da và cũng được tìm thấy trong nang lông. Những người có da sẫm màu có lượng

melanin trong da lớn hơn cạnh tranh hấp thụ tia laser với melanin trong tóc. Điều này có thể dẫn đến tổn thương da và các vấn đề sắc tố. Kỹ thuật viên laser hoặc bác sĩ nên đặt các thông số laser (bước sóng, thời gian phát xung và năng lượng) theo loại da bệnh nhân. Chúng tôi cung cấp một cái nhìn tổng quan ngắn gọn về các loại laser khác nhau được sử dụng để triệt lông bằng laser. Khách hàng nên tham khảo ý kiến bác sĩ hoặc kỹ thuật viên laser khi muốn triệt lông bằng laser tìm hiểu về cách thức hoạt động của tia laser và loại nào tốt nhất cho làn da của bạn.

Laser Ruby (693nm)

Laser ruby có bước sóng ngắn nhất và độ sâu thâm nhập ít nhất trong tất cả các loại laser có sẵn để giảm lông. Những người có màu da sáng hơn và tóc sẫm màu, thì có hiệu quả tốt với laser này. Do sự hấp thụ melanin cao, bệnh nhân có nước da sẫm màu gặp nhiều tác dụng phụ hơn. Một thiết bị làm mát trước khi điều trị bằng laser có thể làm giảm đỏ và sưng sau đó. Tăng số lần điều trị sẽ dẫn đến giảm lông nhiều hơn. Tia laser này đã không còn được ưa chuộng trong việc triệt lông vì nó không được khuyến khích cho những bệnh nhân có màu da sẫm hoặc mới phơi nắng [3].

Laser Alexandrite (785nm)

Laser alexandrite có bước sóng dài hơn và độ thâm nhập sâu hơn so với laser ruby. Đôi khi, bệnh nhân có thể gặp các tác dụng phụ như bóng nước, đóng mài và giảm sắc tố hoặc tăng sắc tố. Loại laser này có ít tác dụng phụ hơn so với laser ruby ở các loại da sẫm màu, nhưng nó vẫn không nên dùng điều trị cho những người có da sẫm màu [3].

Laser Diode (810nm)

Laser diode tương tự như laser alexandrite, nhưng có độ sâu thâm nhập lớn hơn. Laser này có hiệu quả để loại bỏ lông đen, lông giai đoạn cuối. Gần đây, các bác sĩ sử dụng mức năng lượng thấp hơn, dẫn đến ít tác dụng phụ hơn, chủ yếu là đỏ và thay đổi sắc tố. Mặc dù điều này cho phép ít gây tổn thương da hơn, nhưng loại laser này vẫn không phải là loại laser tốt nhất được lựa chọn cho các loại da tối màu [3].

Laser Nd: YAG (1064nm)

Laser Nd: YAG có bước sóng dài nhất và sự thâm nhập sâu nhất trong số tất cả các loại laser khiến nó trở nên hiệu quả nhất cho các loại da tối màu. Tia laser này không được melanin hấp thụ tốt, nhưng có thể thâm nhập

vào da sâu hơn, gây ra ít tổn thương cho vùng da xung quanh. Bệnh nhân có nước da sẫm màu có thể chịu đựng được năng lượng cao hơn với tác dụng phụ tối thiểu. Mặc dù laser Nd: YAG gây ra ít tác dụng phụ hơn trên vùng da tối màu, nhưng nó không hiệu quả để triệt lông như các loại laser khác [3].

Ánh sáng xung mạnh (IPL)

Thiết bị ánh sáng xung mạnh (IPL) không phải là laser, nhưng có các ứng dụng tương tự như laser bao gồm triệt lông. Tỷ lệ thành công và số lượng tác dụng phụ có thể thay đổi đáng kể với IPL. Nhược điểm này dễ dàng được điều chỉnh khi sử dụng các bộ lọc. Nhìn chung, hệ thống IPL có hiệu quả tương tự như laser alexandrite và diode và nên được sử dụng cho các làn da sáng màu [3].

Kết hợp tần số vô tuyến (RF)

Kết hợp quang-điện tử (ELOS) là công nghệ kết hợp các thiết bị RF với IPL và laser diode để tăng hiệu quả triệt lông. Các nang lông được làm nóng bằng cách sử dụng năng lượng RF; trong khi đó, trục tóc được đốt nóng bằng năng lượng laser. Sự kết hợp này cung cấp một cách tiếp cận an toàn hơn để triệt lông cho những bệnh nhân có da sẫm màu cũng như những người có lông mịn và sáng màu [3].

CHUẨN BỊ TRƯỚC KHI TRIỆT LÔNG BẰNG LASER

Bốn đến tám tuần trước khi làm thủ thuật

Quyết định thực hiện triệt lông bằng laser không nên được xem nhẹ. Bác sĩ hoặc kỹ thuật viên nên đánh giá khách hàng có đủ điều kiện. Điều quan trọng là cả hai bên đều có những kỳ vọng thực tế cho quy trình kỹ thuật vì mức độ giảm lông thay đổi tùy theo từng cá nhân. Điều quan trọng nữa là khách hàng phải cho biết tình trạng sức khỏe hiện tại của mình bao gồm mọi tình trạng y tế, thuốc men và tiền sử sẹo và viêm nhiễm trước đó. Ngoài ra, nên thảo luận với bác sĩ về các phương pháp triệt lông thực hiện trước đây và lịch sử phơi nắng gần đây. Bác sĩ sẽ tiến hành kiểm tra và hỏi những câu hỏi về sức khỏe làn da của bạn. Bác sĩ sẽ xác định loại lông cũng như màu sắc, mật độ và đường kính trên vùng da cần điều trị. Điều này sẽ giúp xác định xem khách hàng có phải là ứng cử viên lý tưởng cho việc triệt lông bằng laser và lựa chọn loại laser phù hợp nhất cho làn da.

Nếu khách hàng quyết định triệt lông bằng laser thì nên tránh mọi sản phẩm tẩy lông trên vùng điều trị trong 4 - 6 tuần trước khi điều trị bằng laser.

Nên hạn chế phơi nắng và nhuộm da. Nếu khách hàng phải ở ngoài trời trong thời gian dài, hãy nhớ thoa đủ lượng kem chống nắng.

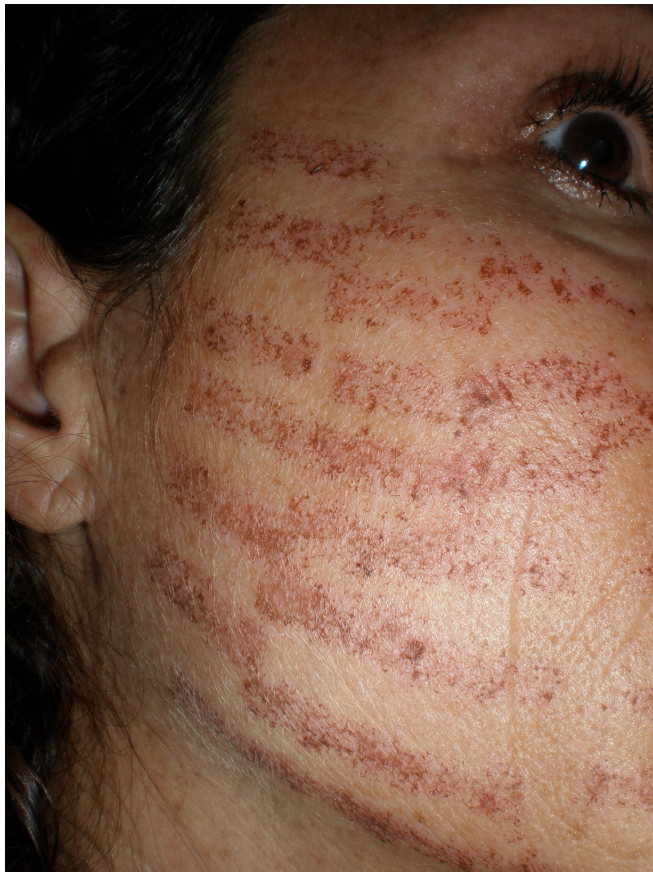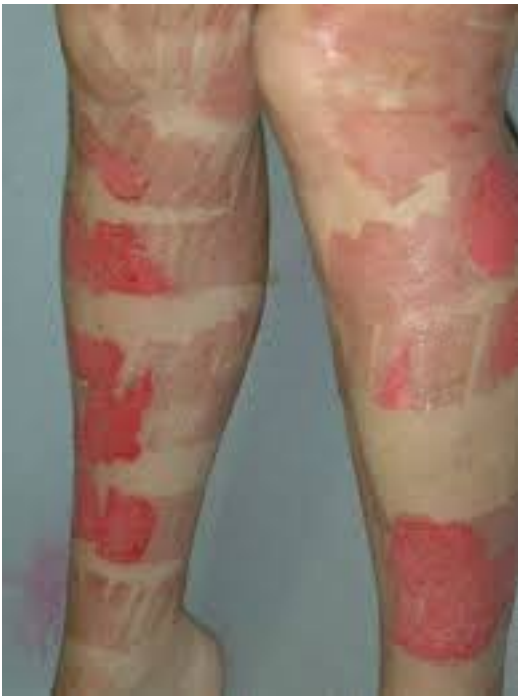24 giờ trước khi làm và ngày làm thủ tục

Nên cạo những vùng cần điều trị một ngày trước khi làm thủ thuật. Cạo lông sẽ không loại bỏ chân lông bên dưới, mục tiêu chính của laser để điều trị. Khi lông thừa có thể nhìn thấy trên bề mặt da, tia laser sẽ nhắm vào lông đó, đốt cháy nó và có thể cả lớp da bên dưới. Vì lý do này, cạo lông ở khu vực điều trị trước khi làm thủ thuật làm giảm tác dụng phụ, cũng như giảm bớt sự khó chịu trong suốt quá trình.

Nên tránh sử dụng trang điểm vào ngày làm thủ thuật laser. Bề mặt da sẽ được làm sạch tất cả các loại trang điểm và kem và làm khô hoàn toàn trước khi thủ thuật. Bác sĩ hoặc kỹ thuật viên có thể sử dụng đá lạnh, xịt lạnh hoặc kem tê, đó là những biện pháp hữu ích để giảm mức độ khó chịu trong quá trình thực hiện và giảm thiểu đỏ và viêm sau đó. Bởi vì hệ thống laser có thể gây hại cho mắt, mỗi người trong phòng sẽ đeo kính bảo vệ trong suốt quá trình [5].

BIẾN CHỨNG VÀ ĐIỀU TRỊ SAU TRIỆT LÔNG LASER

Ngay sau khi làm thủ thuật, bác sĩ hoặc kỹ thuật viên sẽ tập trung vào việc làm cho bạn thoải mái. Các tác dụng phụ liên quan đến triệt lông bằng laser thường không đáng kể và tạm thời. Tuy nhiên, điều quan trọng là phải cảnh giác với các biến chứng tiềm ẩn và nguyên nhân của chúng, làm giảm khả năng xảy ra. Bệnh nhân thường bị đỏ, sưng, đau và / hoặc ngứa ran vùng điều trị sau khi triệt lông bằng laser. Chườm lạnh là phương pháp tiện lợi và hữu ích để giảm đau, đỏ và sưng liên quan đến triệt lông bằng laser. Những tác dụng phụ nhỏ này có thể kéo dài đến ba ngày sau thủ thuật. Bác sĩ có thể kê toa một loại kem steroid nhẹ nếu đỏ quá mức hoặc kháng sinh tại chỗ để tránh nhiễm trùng. Các tia laser có thể kích thích chuyển đổi lông tơ thành lông trưởng thành. Vì lý do này, triệt lông bằng laser không được khuyến khích để triệt lông tơ, đặc biệt là ở mặt. Các tác dụng phụ ít gặp, nghiêm trọng bao gồm: đóng mài, bóng nước, bỏng rát, giảm sắc tố, tăng sắc tố, sẹo và nhiễm trùng da ở khu vực này. Nếu gặp bất kỳ tác dụng phụ nào, khách hàng nên thông báo ngay lập tức với bác sĩ. Sau thủ thuật, điều rất quan trọng là tiếp tục sử dụng kem chống nắng và tránh tiếp xúc với ánh nắng mặt trời quá nhiều sau khi thực hiện laser [5].



KẾT LUẬN

Lông không mong muốn ở mặt và cơ thể có thể là một vấn đề cho cả nam và nữ. Mặc dù tồn tại một số phương pháp khác nhau để triệt lông, laser vẫn là một trong những phương pháp an toàn nhất, nhanh nhất và hiệu quả để giảm lông khi được thực hiện bởi một chuyên gia được đào tạo. Không có sự đồng thuận về loại laser tốt nhất nói chung, nhưng chúng tôi khuyến khích bạn đến gặp bác sĩ hoặc kỹ thuật viên để tìm ra loại laser hoàn hảo cho loại da và vị trí tẩy lông của bạn.

KHUYẾN NGHỊ

- Trao đổi với bác sĩ da liễu về việc triệt lông bằng laser nếu bạn muốn loại bỏ những sợi lông không mong muốn.
- Kinh nghiệm là chìa khóa để triệt lông bằng laser thành công. Bạn nên đánh giá kỹ thuật viên hoặc bác sĩ sẽ thực hiện thủ thuật trước khi làm thủ thuật.
- Nếu đang mang thai hoặc cho con bú, việc triệt lông bằng laser là an toàn.
- Triệt lông bằng laser KHÔNG gây ung thư da.

- Khách hàng nên luôn luôn đặt câu hỏi trong quá trình tư vấn triệt lông bằng laser: Loại laser nào sẽ được sử dụng trong suốt quá trình? Bạn đã từng điều trị loại da / màu lông của tôi trước đây? Bao lâu sau khi điều trị tôi nên tránh nắng?
- Theo nguyên tắc chung, số lần điều trị triệt lông bằng laser tương ứng với mức độ giảm lông. Số lần điều trị càng nhiều, việc giảm lông càng ấn tượng.
- Có một số thiết bị laser triệt lông tại nhà trên thị trường, rủi ro lớn liên quan đến các quy trình thực hiện mà không có một chuyên gia được đào tạo. Chúng tôi khuyến khích bạn đến bác sĩ hoặc kỹ thuật viên được đào tạo để được tư vấn và đánh giá.

TÀI LIỆU THAM KHẢO

1. 2014. “American Society for Aesthetic Plastic Surgery - Cosmetic Surgery National Data Bank Statistics.” <http://www.surgery.org/download/2014stats.pdf>.
2. 2009. “Hair Removal History: From B.C. to IPL.” <http://www.hairremovalforum.com/laser-hair-removal-research/laser-hair-removal-history/93/>.
3. V ejjabhinanta V ., Nouri K., Singh A., Huo R, Charoensawad R. 2012. “Laser for Hair Removal” In *Lasers in Dermatology and Medicine*. London Springer.
4. Koch, D., Pratsou, P., Szczecinska, W., Lanigan, S., Abdullah A. 2015. “The diverse application of laser hair removal therapy: a tertiary laser unit's experience with less common indications and a literature overview.” *Lasers in Medical Science* Vol. 30 (Issue 1):453.
5. Nouri, K. Trent JT. 2003. “Lasers.” In *Techniques in Dermatologic Surgery*, edited by K. Nouri, Leal-Khoury S., eds, 245-59. St. Louis: Mosby.

Chương 12

CÁC PHƯƠNG PHÁP TRỊ LIỆU CHO TÓC

Tác giả: *Fleta N. Bray, BS, Harleen Arora, BS, Vidhi V. Shah, BA, Mohammed Alsaidan, MD, Keyvan Nouri, MD*

University of Miami Miller School of Medicine, Department of Dermatology and Cutaneous Surgery, Miami, FL, US

Biên dịch: *Bs. Trương Tấn Minh Vũ*

NHỮNG ĐIỂM CHÍNH

- Bề ngoài của tóc là một phần quan trọng trong nhận dạng xã hội của mỗi người, rụng tóc có thể gây ảnh hưởng xấu đến tinh thần.
- Tóc khỏe mạnh phát triển theo chu kỳ, thay đổi qua các giai đoạn tăng trưởng, thoái triển, nghỉ ngơi và rụng. Chu kỳ được điều chỉnh để vấn đề rụng của tóc khỏe mạnh diễn ra theo cách có kiểm soát.
- Rụng tóc liên quan nội tiết tố nam (Androgenetic alopecia) là loại rụng tóc phổ biến nhất và gây hói đầu ở nam giới và rụng tóc kiểu nữ ở nữ giới. Thuốc bôi, thuốc uống, liệu pháp ánh sáng và can thiệp phẫu thuật là những lựa chọn điều trị.
- Cây tóc là phương pháp lý tưởng cho những bệnh nhân bị rụng tóc liên quan nội tiết tố nam đã thất bại với các lựa chọn điều trị khác và muốn có một giải pháp lâu dài hơn.
- Các tình trạng sức khỏe, sử dụng thuốc và hành vi khác cũng có thể góp phần làm rụng tóc.

GIỚI THIỆU

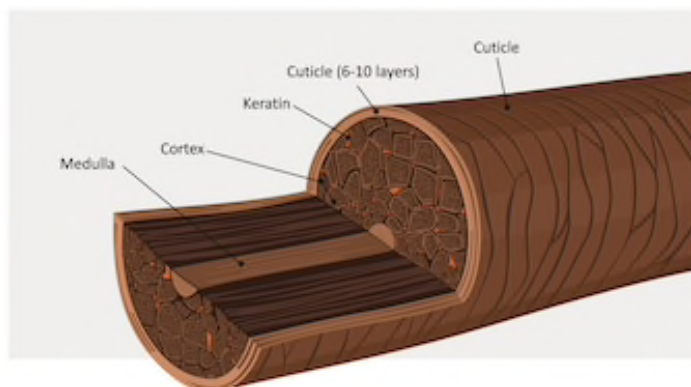
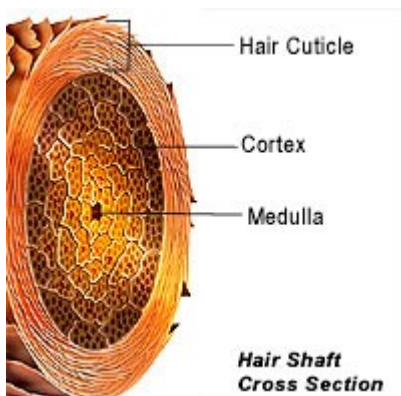
Tóc đa dạng với nhiều màu sắc, kiểu dáng, độ dài khác nhau và đóng vai trò quan trọng trong giao tiếp xã hội và nhận diện cá nhân. Hói đầu và

các dạng rụng tóc khác có thể ảnh hưởng xấu đến sự tự tin cũng như giao tiếp với người khác. Có nhiều lựa chọn điều trị cho những người bị rụng tóc. Các bác sĩ giúp chẩn đoán loại rụng tóc và lựa chọn điều trị tốt nhất cho bệnh nhân, kết quả điều trị này sẽ thay đổi tùy theo cá nhân khác nhau.

CẤU TRÚC VÀ SỰ TĂNG TRƯỞNG CỦA LÔNG (TÓC) KHỎE MẠNH

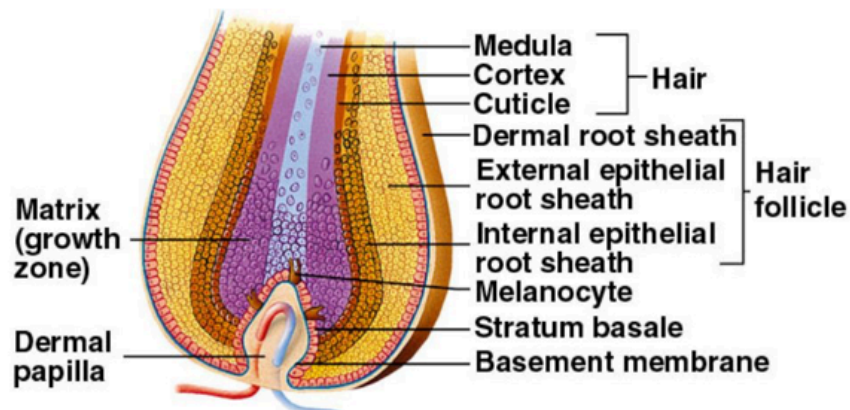
Cấu trúc thân của một sợi lông khỏe mạnh bao gồm lớp biểu bì bên ngoài, lớp vỏ giữa và lớp tủy ở trung tâm. Lớp biểu bì lông duy trì hình dạng và cấu trúc trong khi vỏ giữa chứa hầu hết các protein của lông. Nang lông là một cấu trúc bao bọc phần dưới của sợi lông trong da và chứa các mạch máu để nuôi dưỡng lông phát triển [1]. Mặc dù tóc trên da đầu nhìn khác so với lông mọc ở những nơi khác trên cơ thể, nhưng tất cả các nang lông đều có chung cấu trúc cơ bản bất kể vị trí nào [2].

HAIR STRUCTURE - HAIR SHAFT



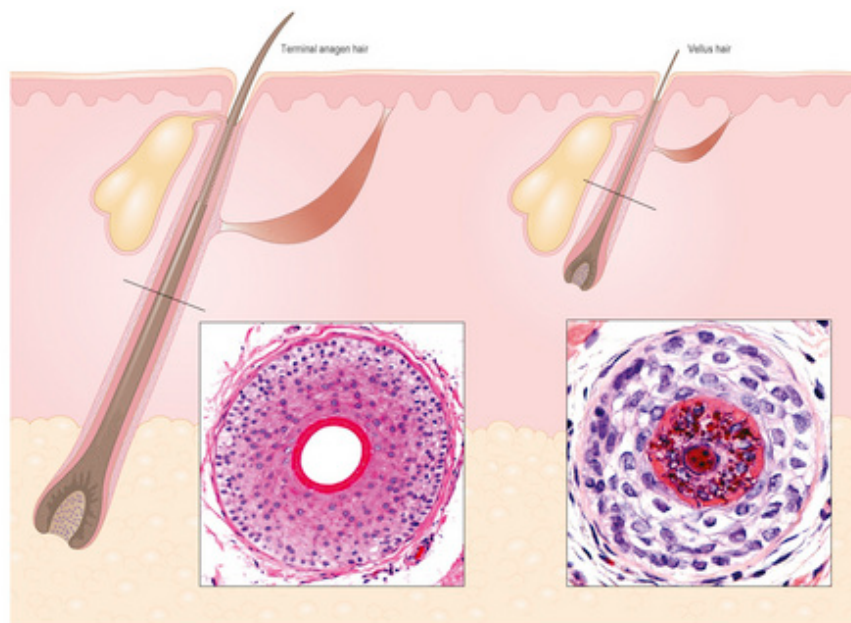
Thân tóc

Hair Follicle

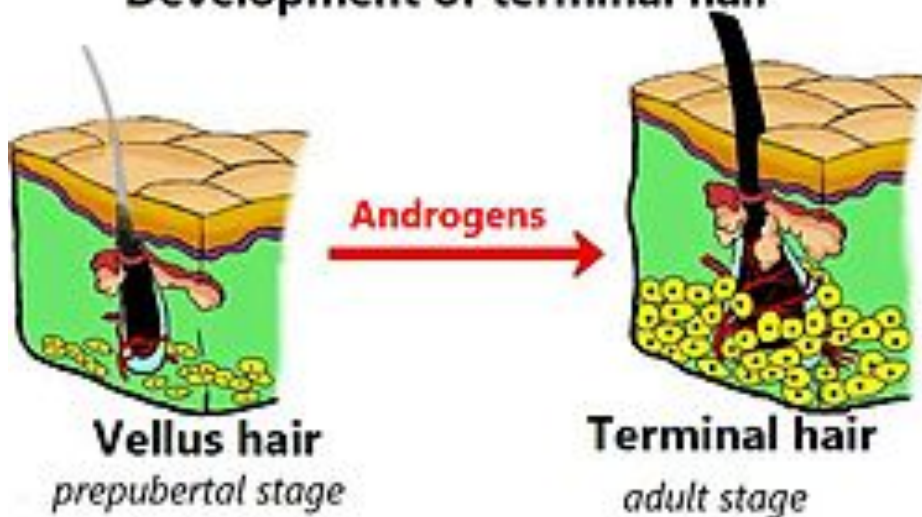


Nang tóc

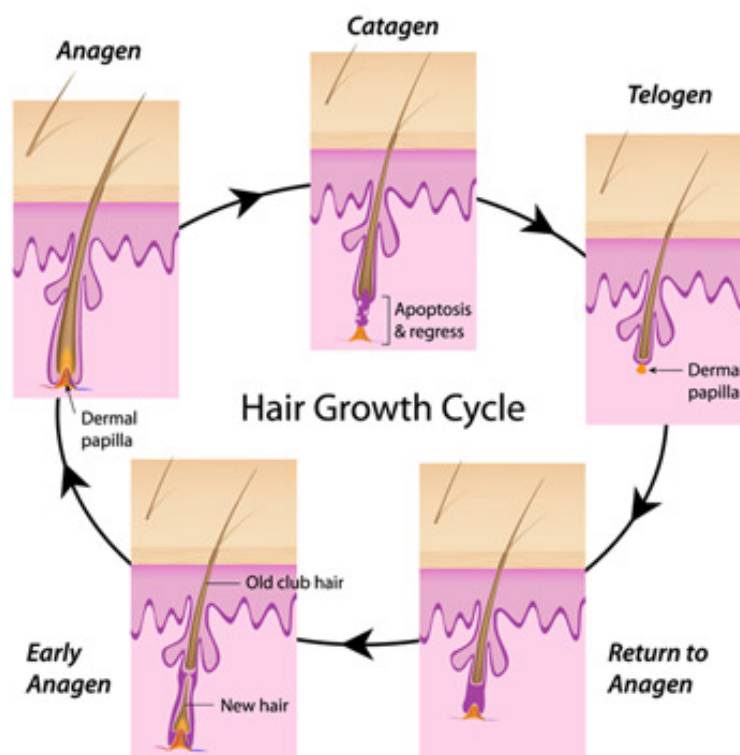
Trên thực tế, cơ thể con người mọc ba loại lông khác nhau: lông tơ lanugo, lông tơ vellus và lông trưởng thành terminal [2]. Lông lanugo bao phủ cơ thể trẻ sơ sinh khi chúng còn trong bụng mẹ và rụng trong những tháng đầu đời sau khi sinh. Trẻ em và người lớn đều có lông tơ vellus là loại lông sáng màu và mịn, hoặc lông trưởng thành terminal, là loại lông dài, đen và dày hơn. Ở trẻ em, da đầu, lông mày và lông mi có các sợi lông trưởng thành terminal (trên da đầu gọi là tóc) trong khi phần còn lại của cơ thể được bao phủ bởi các sợi lông tơ vellus [2]. Trong giai đoạn dậy thì, một số lông tơ vellus chịu ảnh hưởng của hormone sinh dục gọi là nội tiết tố androgen và thay đổi từ lông tơ vellus thành lông trưởng thành terminal [2]. Màu sắc của lông phụ thuộc vào loại và tỷ lệ các sắc tố trên lông. Eumelanin là một sắc tố có ở lông sẫm màu, trong khi pheomelanin là sắc tố có ở lông vàng và đỏ [2]. Quá trình bạc lông (tóc) bắt đầu bắt đầu từ những năm 30 hay 40 tuổi, khi tế bào hắc tố sản xuất melanin bắt đầu thoái hóa.



Development of terminal hair



Lông bình thường phát triển theo chu kỳ, có 4 giai đoạn: giai đoạn tăng trưởng, giai đoạn thoái triển, giai đoạn nghỉ ngơi, và cuối cùng là giai đoạn rụng [2]. Một khi lông rụng đi, nang lông sẽ quay lại chu kỳ và bắt đầu phát triển trở lại. Vì các sợi lông trên cơ thể ở các giai đoạn khác nhau của chu kỳ vào những thời điểm khác nhau, nên một số lông sẽ mọc và một phần nhỏ lông sẽ bị rụng cùng một lúc. Chu kỳ của lông đảm bảo rằng sự rụng lông được cơ thể điều chỉnh chính xác, diễn ra theo lịch trình và được giới hạn ở mức thích hợp. Quá trình phát triển cũng tạo điều kiện cho lông mọc dài ra tùy theo cơ địa. Độ dài của chu kỳ tăng trưởng cũng có thể khác nhau giữa các nhóm dân tộc khác nhau. Trên da đầu, giai đoạn tăng trưởng có thể kéo dài trong nhiều năm. Khoảng 90% số sợi tóc trên đầu đang trong giai đoạn tăng trưởng tại một thời điểm nhất định, phát triển với tốc độ khoảng 1 cm mỗi tháng, tùy thuộc vào từng cá nhân và trạng thái nội tiết tố [2]. Trung bình có khoảng 100 nang rụng tóc mỗi ngày và cùng một số lượng nang này bước vào giai đoạn tăng trưởng mới [1].

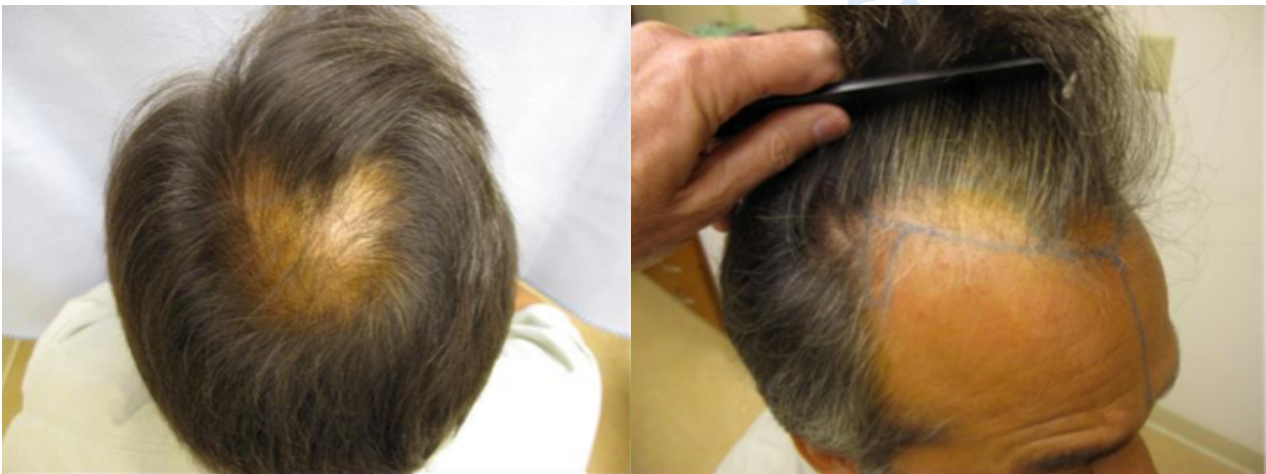

RỤNG TÓC Ở NAM VÀ NỮ

Loại rụng tóc phổ biến nhất được gọi là rụng tóc liên quan nội tiết tố nam (androgenetic alopecia), thường được gọi là "hói đầu kiểu nam" ở nam giới hoặc "rụng tóc kiểu nữ" khi nó xảy ra ở nữ giới. Ở nam giới, hormone liên quan đến testosterone rút ngắn giai đoạn phát triển của các nang tóc nên các sợi tóc được tạo ra ngắn hơn và mỏng hơn [1]. Hói đầu di truyền mạnh,

vì vậy những người đàn ông có thành viên trong gia đình bị hói có nhiều khả năng bị hói. Ở phụ nữ, lượng nội tiết tố nam dư thừa chỉ gây ra rụng tóc ở một tỷ lệ nhỏ ở phụ nữ, do đó các nguyên nhân khác quan trọng hơn nhiều ở phụ nữ. Trong nhiều trường hợp, nguyên nhân gây rụng tóc ở phụ nữ không được hiểu rõ.

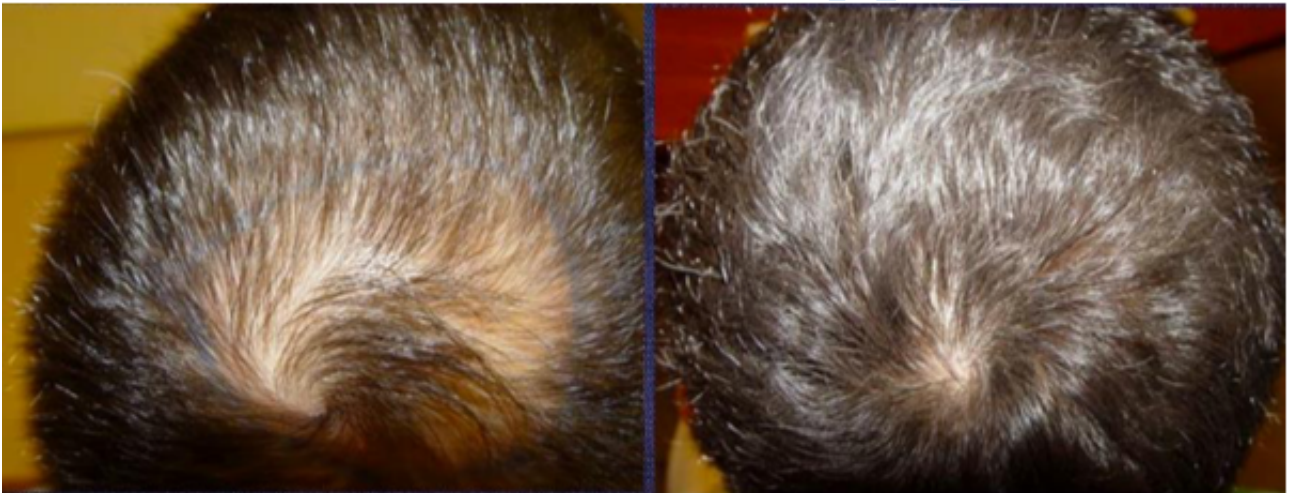
Đàn ông và phụ nữ trải qua rụng tóc liên quan nội tiết tố nam với số lượng ngang nhau, mặc dù vấn đề tóc mỏng và rụng thường ít được chú ý hơn ở những phụ nữ [1]. Trong cả hai trường hợp, rụng tóc theo một mô hình có thể đoán trước được. Ở nam giới, có sự mỏng dần của tóc ở đỉnh đầu và ở vùng trán của da đầu, sau đó là sự thoái triển của đường tóc quanh thái dương [1]. Tóc ở những vùng bị ảnh hưởng có độ dài và cấu trúc không đồng đều [1]. Hói đầu sau đó có thể tiếp tục ở một mức độ khác nhau. Ở phụ nữ, kiểu rụng tóc này thường lan tỏa và đường tóc được giữ nguyên.



Hói đầu ở nam và rụng tóc ở nữ có thể được điều trị bằng thuốc bôi, thuốc uống hoặc phẫu thuật. Minoxidil (ví dụ, Rogaine) là một chất bôi ngoài da được bôi lên da đầu. Bệnh nhân có thể mua minoxidil không kê đơn. Nó có dạng lỏng hoặc dạng bột, nên được thoa trực tiếp lên da đầu và dùng ngón tay thoa nhẹ khắp da đầu, không cần phải phủ lên tóc. Một số người sử dụng dung dịch lỏng sẽ bị ngứa và thay vào đó có thể sử dụng dạng bột. Minoxidil hoạt động bằng cách kéo dài giai đoạn phát triển của nang tóc, giúp tóc mọc dài và dày hơn. Minoxidil 2% được bán trên thị trường dành cho phụ nữ và được sử dụng hai lần mỗi ngày. Minoxidil 5% được bán trên thị trường cho nam hoặc nữ, tuy nhiên nam giới có thể sử dụng Minoxidil 5% hai lần mỗi ngày trong khi phụ nữ chỉ nên thoa dung dịch 5% một lần mỗi ngày. Sau 2 tháng điều trị, tóc rụng sẽ giảm hẳn. Thường sẽ bắt đầu mọc lại sau 3 tháng. Lợi ích tối đa đạt được với minoxidil sẽ rõ ràng sau 1-1,5 năm sử dụng [1]. Minoxidil sẽ không hiệu quả đối với tất cả mọi người. Khoảng 30 - 40% đàn ông và phụ nữ bị rụng tóc nhiều sẽ thấy sự cải thiện

đáng kể [1]. Sử dụng minoxidil khi mới bắt đầu rụng tóc làm tăng khả năng cải thiện đáng kể.

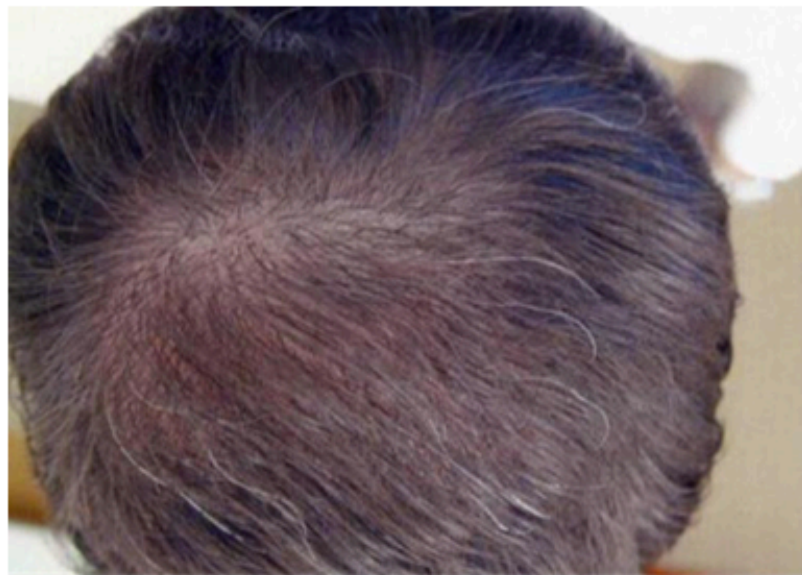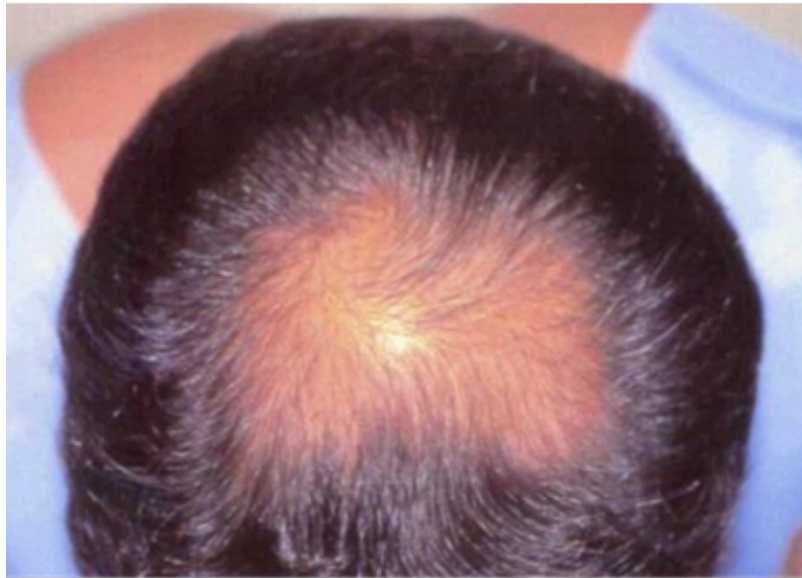Thuốc uống là một lựa chọn điều trị khác cho chứng rụng tóc nội tiết tố nam. Đối với nam giới, Finasteride là thuốc làm giảm hormone gây hói đầu ở nam giới [1]. Finasteride là chỉ định điều trị cần có sự kê đơn của bác sĩ. Finasteride làm tăng lượng tóc bao phủ da đầu (Hình 2). Ở nam giới, một tác dụng phụ tiềm ẩn của Finasteride là rối loạn chức năng tình dục và bất lực. Phụ nữ có khả năng sinh con nên thận trọng không mang thai khi đang dùng thuốc Finasteride vì có thể gây nguy hiểm cho thai nhi đang phát triển. Finasteride có hiệu quả khác nhau ở phụ nữ, mặc dù có thể điều trị thử. Phụ nữ cũng có thể thử một loại thuốc khác, được gọi là spironolactone. Giống như Finasteride, spironolactone làm giảm hormone gây rụng tóc. Phụ nữ có thể mang thai cũng không nên dùng thuốc này và phải áp dụng các biện pháp tránh thai thích hợp [1].



Khi các phương pháp điều trị bôi tại chỗ và uống không thành công, có những phương pháp điều trị khác. Liệu pháp ánh sáng laser mức độ thấp (LLLT) là một trong những lựa chọn. LLLT là các thiết bị laser cầm tay giống như bàn chải hoặc lược. Lược LLLT đã được chứng minh là làm tăng mật độ tóc ở nam giới mắc chứng hói đầu [3]. Tuy nhiên, cần nhiều nghiên cứu hơn để hiểu được phác đồ điều trị tốt nhất và cũng để hiểu được hiệu quả kéo dài bao lâu. Những thiết bị này có sẵn để sử dụng tại nhà, hoặc nếu cần thiết, chuyên gia y tế có thể thực hiện quá trình điều trị.

PHƯƠNG PHÁP PHẪU THUẬT CHO TÓC

Khi các phương pháp điều trị rụng tóc không hiệu quả, một số phương pháp phẫu thuật có sẵn. Phương pháp phổ biến nhất là cấy tóc. Các phương pháp ít phổ biến hơn như phẫu thuật thu nhỏ da đầu hoặc phẫu thuật mở rộng da đầu và chuyển các vật da đầu.



Phương pháp cấy tóc có thể được thực hiện theo cách truyền thống thông qua việc cắt bỏ bởi bác sĩ phẫu thuật hoặc robot. Tất cả các kỹ thuật đều liên quan đến việc lấy tóc ở vị trí không bị hói trên da đầu và cấy vào vị trí bị hói. Vị trí lấy tóc là phần da đầu có tóc và không dễ bị hói. Khu vực này thường ở phía sau đầu trong vùng chẩm [4, 3]. Bác sĩ đánh giá mật độ nang tóc trên vị trí lấy tóc vì nếu 50% hoặc nhiều hơn số nang tóc được giữ lại sau khi cấy ghép sẽ duy trì được bề ngoài tự nhiên [4].

Hai kỹ thuật chính được sử dụng để cấy tóc truyền thống: cắt theo dải và cắt từng nang (FUE, follicular unit extraction). Phẫu thuật cắt dải đã được lựa chọn vào đầu những năm 1990 với việc dùng một con dao nhiều lưỡi để thu hoạch một dải da lớn của vị trí cho và ghép vào vị trí nhận [5]. Tuy nhiên, phẫu thuật cắt dải đi kèm với những nhược điểm như tổn thương các nang tóc và để lại sẹo kém thẩm mỹ. Nếu nhiều nang tóc bị hư hại trong quá trình phẫu thuật, nó sẽ làm giảm khả năng mọc lại của tóc và giảm khả năng

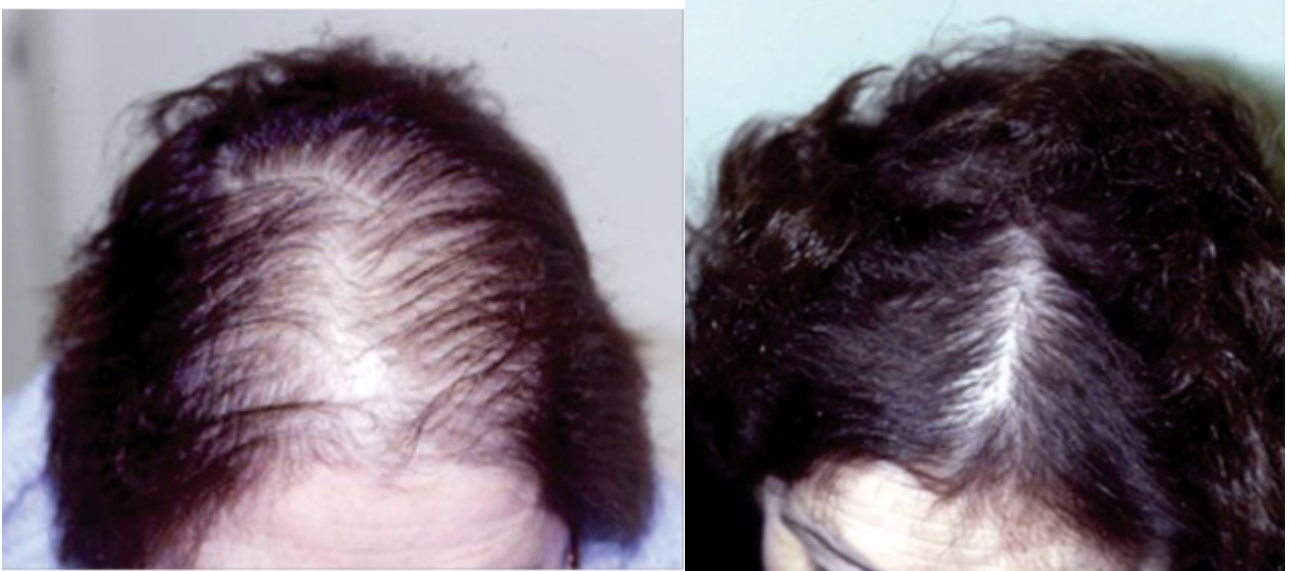thành công của ca phẫu thuật. Đau và thời gian hồi phục lâu cũng là những mặt trái của phẫu thuật cắt dải [6]. FUE sử dụng kỹ thuật đục lỗ để lấy đi các đơn vị nang lông riêng lẻ, là những nhóm nhỏ từ 3 đến 4 nang lông, nhằm giảm thiểu tổn thương và sẹo [5]. Bác sĩ sẽ sử dụng một lưỡi dao tròn để cắt ra một số vùng nhỏ trên vị trí cho và sau đó phẫu thuật ghép chúng vào vị trí nhận, thường là bằng tay. FUE hiện đã thay thế phẫu thuật cắt dải như một phương pháp được lựa chọn.

Với phương pháp FUE truyền thống, vẫn có những vấn đề tiềm ẩn. Chúng bao gồm khả năng gây tổn thương nang lông do góc mọc của lông, phẫu thuật kéo dài và nếu các mảnh ghép được đặt cách nhau không thích hợp, kỹ thuật này có thể cho kết quả không tự nhiên [7]. Do đó, phẫu thuật bằng robot với máy ảnh, máy tính và điều khiển cảm tay đã được sử dụng để giải quyết một số vấn đề này và nâng cao hiệu quả của FUE. Phẫu thuật bằng robot với camera lập thể cho phép bác sĩ tách chính xác các đơn vị nang ra khỏi mô xung quanh [7]. Tuy nhiên, máy ảnh yêu cầu sắc tố để phát hiện đúng các nang tóc và ngăn ngừa tổn thương nang tóc, do đó, một phần tóc có thể được nhuộm nếu bệnh nhân có màu tóc nhạt hơn [7]. Ngoài ra còn có dùng lực hút trong phẫu thuật, cho phép lấy đi các nang tóc đã được cắt bỏ ở vị trí cho dễ dàng và nhanh chóng hơn. Nhìn chung, phẫu thuật bằng robot nhanh hơn và chính xác hơn, mặc dù đắt hơn.

Trong những trường hợp cấy tóc mà bệnh nhân để lại phần chân tóc phía trước dày và không tự nhiên, một số nghiên cứu đã chỉ ra rằng phương pháp triệt lông bằng laser có thể được sử dụng để làm mỏng chân tóc và làm cho tóc mịn hơn. Điều này dẫn đến một kết quả hấp dẫn hơn về mặt thẩm mỹ [8].

Sau khi phẫu thuật, sẽ có hiện tượng sưng và phù nề da đầu trong ba đến bốn ngày, cũng như mẩn đỏ trong tối đa hai tuần [4]. Bệnh nhân sẽ có hiện tượng “mọc tóc giả” và sau đó rụng tóc tập thể ở các mô ghép tóc trong khoảng thời gian một tháng. Có thể trong ba tháng tiếp theo sẽ không có tóc mọc nữa, sau đó tóc sẽ bắt đầu mọc lại từ từ với tốc độ khoảng một cm mỗi tháng [4]. Một ngày sau khi phẫu thuật, bệnh nhân nên quay lại để thay băng. Hai tuần sau, bệnh nhân nên quay lại để tháo chỉ khâu nếu có. Cũng nên tái khám vào 4, 6 và 12 tháng sau phẫu thuật [4].

Vì phương pháp FUE lấy ra các đơn vị nang tóc riêng lẻ nên các đơn vị này có thể được cấy ghép gần nhau hơn trên vị trí nhận để dẫn đến kết quả tốt và trông tự nhiên hơn. Kết quả thường tốt nhưng các tác dụng phụ tiêu cực có thể bao gồm chảy máu cục bộ sau phẫu thuật, rỗ da nếu cấy ghép không được đặt đúng hướng trong quá trình phẫu thuật và thỉnh thoảng phát triển u nang từ 8 đến 12 tuần sau phẫu thuật [4].



Ứng cử viên lý tưởng cho việc cấy tóc là một cá nhân được chẩn đoán mắc chứng hói đầu kiểu nam hoặc rụng tóc kiểu nữ đang tìm kiếm một giải pháp lâu dài hơn để tóc mọc lại [3]. Tuy nhiên, rụng tóc phải ổn định và được kiểm soát bằng thuốc và bệnh nhân phải có đủ tóc ở vị trí cho đủ để thực hiện quy trình [3]. FUE đặc biệt thích hợp nếu bệnh nhân thích để tóc ngắn [6], dễ bị sẹo, hoặc muốn phục hồi nhanh hơn sau phẫu thuật. Bệnh nhân có nhiều sợi tóc to, thô hơn thường có kết quả tốt hơn, và một nghiên cứu cho thấy bệnh nhân châu Á có xu hướng có kết quả tốt hơn người da trắng vì lý do này [5].

Ngoài cấy tóc, các phẫu thuật khác ít phổ biến hơn bao gồm phẫu thuật thu nhỏ da đầu hoặc phẫu thuật mở rộng da đầu và chuyển các vạt da đầu. Trong quy trình thu nhỏ da đầu, phần da đầu bị hói sẽ được loại bỏ và các vùng da đầu có tóc được nối lại với nhau. Quy trình này có thể được thực hiện riêng hoặc kết hợp với các phương pháp điều trị tóc khác. Trong thủ thuật mở rộng da đầu, bác sĩ đặt một thiết bị dưới da đầu để cố định trong vài tuần để làm căng da bên trên thiết bị. Điều này có thể được thực hiện vì hai lý do. Khi thực hiện riêng, vùng da có tóc được kéo căng, có thể làm giảm sự xuất hiện của hói. Phương pháp này cũng có thể được thực hiện cùng với việc cắt bỏ da đầu. Đối với chuyển vạt da đầu, bác sĩ sẽ phẫu thuật cắt và chuyển những vùng da đầu có tóc đến nơi cần tóc. Tất cả các thủ tục này ít phổ biến hơn nhiều so với phẫu thuật cấy tóc.

CÁC LOẠI RỤNG TÓC KHÁC

Một loạt các tình trạng sức khỏe, sử dụng thuốc hoặc một số hành vi cũng có thể dẫn đến rụng tóc. Hai loại hành vi có thể dẫn đến rụng tóc bao gồm “chứng rụng tóc do lực kéo” và “chứng rối loạn tâm thần thích nhổ

tóc”. Rụng tóc do lực kéo là một dạng rụng tóc vĩnh viễn xảy ra sau nhiều năm cột chặt tóc kéo ra sau. Loại tình trạng này có thể thấy phổ biến nhất ở vùng thái dương của những phụ nữ da đen đã thắt bím tóc từ khi còn nhỏ. Trichotillomania là một rối loạn hành vi mà một cá nhân nhổ hoặc bứt tóc của họ, thông thường hay có hành vi này trong thời gian căng thẳng.

Có một số tình trạng sức khỏe có thể dẫn đến rụng tóc. Nếu tóc rụng đột ngột hoặc xảy ra theo kiểu bất thường thì nên đến gặp bác sĩ. Một dạng rụng tóc thường gặp được gọi là “telogen effluvium”. Telogen effluvium thường là hiện tượng rụng tóc tạm thời xảy ra khi cơ thể bị căng thẳng, rụng tóc bắt đầu từ 1-6 tháng sau đó. Nó thường xảy ra ở phụ nữ mang thai, những người bị ốm hoặc bị thương, và đôi khi có thể xảy ra khi thay đổi trong sử dụng thuốc. Thông thường không cần điều trị và với việc giải quyết tác nhân gây căng thẳng, tóc sẽ mọc trở lại như trước. Tuy nhiên, các dạng rụng tóc khác có thể cần điều trị, vì vậy điều quan trọng là phải nói chuyện với bác sĩ nếu có lo ngại về việc rụng tóc đột ngột và không mong muốn.

CHẨN ĐOÁN RỤNG TÓC

Bác sĩ có thể giải thích cho bệnh nhân loại rụng tóc mà họ đang gặp phải khi khám da đầu. Trong trường hợp chẩn đoán không rõ ràng hoặc nghi ngờ có nguyên nhân y tế khác, bác sĩ có thể chọn thực hiện sinh thiết. Cũng có khả năng bác sĩ cần thực hiện xét nghiệm máu để xác định nguyên nhân gây rụng tóc, ví dụ như xét nghiệm tuyến giáp hoặc xét nghiệm thiếu máu [1].

LÔNG MI

Khi lông mi thưa, bệnh nhân có thể sử dụng một loại thuốc có tên Latisse®. Latisse® là một loại thuốc được bôi lên mi trên để kích thích chúng mọc dài hơn và dày dặn hơn. Bệnh nhân sử dụng Latisse® được khuyến khích làm sạch da mặt và tẩy trang trên mắt. Có những dụng cụ bôi đi kèm với Latisse® để bôi thuốc lên mi trên. Thuốc bôi chỉ sử dụng một lần, vì vậy bệnh nhân nên sử dụng thuốc bôi mới cho mỗi mắt. Hiệu quả sẽ được nhìn thấy khoảng 2 tháng sau khi bắt đầu dùng thuốc. Bệnh nhân sẽ cần tiếp tục sử dụng Latisse® trong thời gian dài nếu họ muốn có hàng mi dài và dày dặn hơn. Tác dụng phụ có thể xảy ra nhất khi sử dụng Latisse® là mắt có khả năng chuyển sang màu nâu. Sự thay đổi màu sắc này có thể kéo dài hoặc vĩnh viễn, xảy ra vài tháng đến vài năm sau khi bắt đầu dùng thuốc.

PHẦN KẾT LUẬN

Các dạng rụng tóc phổ biến nhất là hói đầu kiểu nam và rụng tóc kiểu nữ. Loại rụng tóc này có thể được điều trị bằng thuốc bôi và thuốc uống, liệu pháp ánh sáng và phẫu thuật. Tuy nhiên, nhiều tình trạng sức khỏe, sử dụng thuốc và hành vi có thể dẫn đến các dạng rụng tóc khác. Bệnh nhân nên nói chuyện với bác sĩ để tìm hiểu loại rụng tóc mà họ đang gặp phải cũng như phương pháp điều trị tốt nhất cho họ.

KHUYẾN NGHỊ

Tìm kiếm chẩn đoán và điều trị sớm, khi phát hiện rụng tóc, bác sĩ sẽ giúp chẩn đoán loại rụng tóc và lựa chọn điều trị tốt nhất. Nếu bị rụng tóc đột ngột hoặc xảy ra bất thường, hãy tham khảo ý kiến bác sĩ vì có một số bệnh lý có thể dẫn đến rụng tóc.

Dùng thuốc theo đúng chỉ định. Cả nam và nữ đều có thể sử dụng minoxidil 5%, nhưng nam giới nên sử dụng hai lần mỗi ngày và phụ nữ chỉ thoa một lần mỗi ngày. Ngoài ra, phụ nữ có khả năng sinh con nên thực hiện các biện pháp phòng ngừa để không mang thai khi dùng thuốc Finasteride hoặc spironolactone vì có thể gây nguy hiểm cho thai nhi.

Cho dù tình trạng rụng tóc là tạm thời hay vĩnh viễn, việc điều trị sẽ mất thời gian. Tác dụng của minoxidil xuất hiện sau một đến hai năm sử dụng và nó có thể không hiệu quả với tất cả mọi người.

TÀI LIỆU THAM KHẢO

1. Goldstein, BG, and AO Goldstein. 2014. "Patient information: Hair loss in men and women (androgenetic alopecia)." UpToDate. <http://www.uptodate.com>.
2. Berker, D de, CA Higgins, C Jahoda, and AM Christiano. 2012. "Biology of Hair and Nails." In *Dermatology*, edited by JL Bolognia, JL Jorizzo and JV Schaffer. New York: Elsevier.
3. Donovan, Jeff, Beth G Goldstein, and Adam O Goldstein. 2014. "Treatment of androgenetic alopecia in men." UpToDate.
4. Kite, A., and V. S. Lucas. 2015. "Hair transplant: a basic review." *Plast Surg Nurs* 35 (2):66-8. doi: 10.1097/PSN.0000000000000094.
5. Rassman, W. R., R. M. Bernstein, R. McClellan, R. Jones, E. Worton, and H. Uyttendaele. 2002. "Follicular unit extraction: minimally invasive surgery for hair transplantation." *Dermatol Surg* 28 (8):720-8.

6. Shin, D., D. Y. Kim, and J. M. Park. 2015. "Microstrip technique in follicular unit extraction." *Dermatol Ther.* doi: 10.1111/dth.12241.
7. Avram, M. R., and S. A. Watkins. 2014. "Robotic follicular unit extraction in hair transplantation." *Dermatol Surg* 40 (12):1319-27. doi: 10.1097/DSS.0000000000000191.
8. Park, H.S., J.Y. Kim, Y.S. Choe, W. Han, J.S. An, and K.K. Seo. 2015. "Alternative method for creating fine hairs with hair removal laser in hair transplantation for hairline correction." *Ann Dermatol* 27 (1):21- 5. doi: 10.5021/ad.2015.27.1.21.

BS. Minh Vũ

Chương 13

CÁC PHƯƠNG PHÁP TRỊ LIỆU CHO MÓNG

Tác giả: *Vidhi V. Shah, BA, Stephanie Mlacker, BS, Adam S. Aldahan, BS, Sahal Samarkandy, MD, Keyvan Nouri, MD*

University of Miami Miller School of Medicine, Department of Dermatology and Cutaneous Surgery, Miami, FL, US

Biên dịch: *Bs. Trương Tấn Minh Vũ*

NHỮNG ĐIỂM CHÍNH

- Móng được sử dụng để tự vệ, nhận cảm giác và giao tiếp xã hội.
- Các vấn đề bệnh lý và thẩm mỹ liên quan đến móng bao gồm nhiễm trùng (paronychia), nấm (onychomycosis), bong tróc móng (onycholysis), móng chia đôi (onychoschizia), dị ứng mỹ phẩm và các thủ thuật thẩm mỹ móng.
- Cấu trúc và sự phát triển của móng cũng có thể bị ảnh hưởng bởi điều kiện sinh lý, vấn đề sức khỏe và sử dụng thuốc.
- Tham khảo ý kiến bác sĩ nếu xuất hiện sự thay đổi bất thường ở móng để được chẩn đoán và điều trị.

GIỚI THIỆU

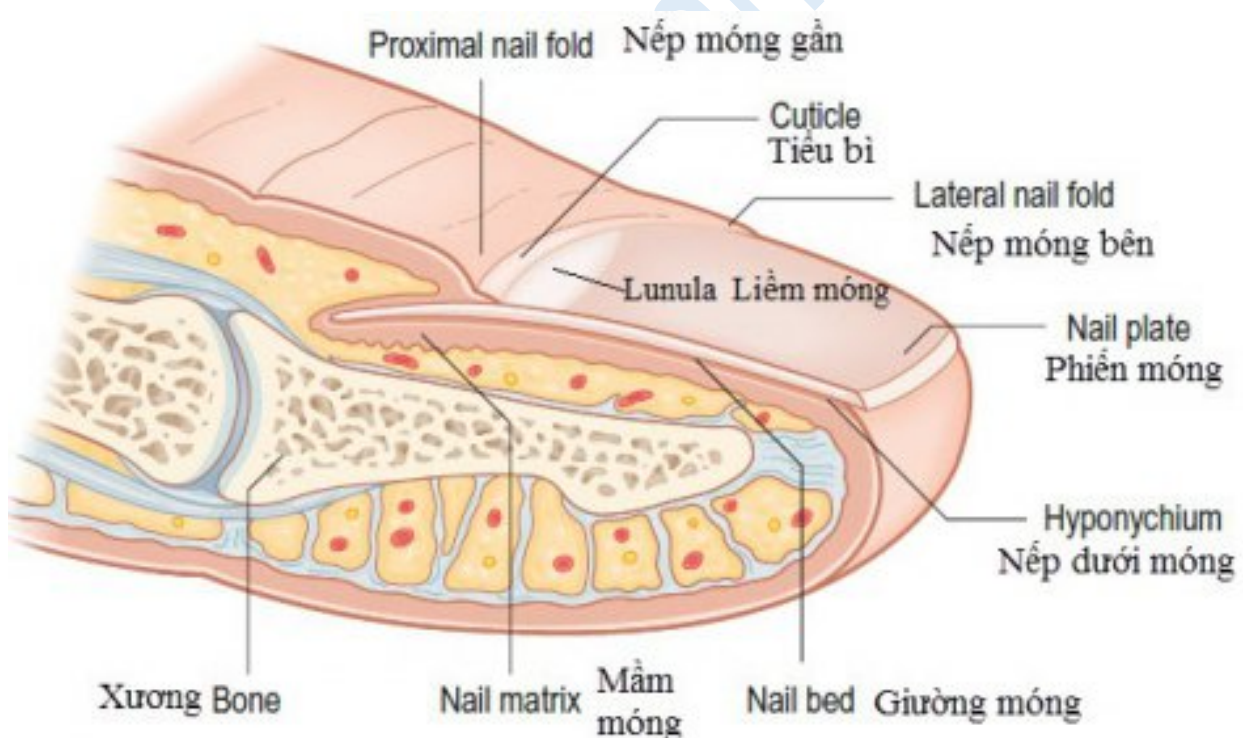
Móng có bề ngoài khỏe mạnh, được chăm sóc tốt là một biểu hiện của cái đẹp và sức khỏe. Các bất thường ở móng có thể làm bối rối và tự ti trong giao tiếp xã hội, ảnh hưởng đáng kể đến chất lượng cuộc sống. Những thay đổi ở móng có thể là tự nhiên hoặc do nhiều yếu tố, di truyền, môi trường, thuốc và nhiễm trùng. Sử dụng mỹ phẩm cho móng và các thủ thuật thẩm mỹ ở móng cũng có thể có hại, gây nguy cơ chấn thương và nhiễm trùng móng. Bên cạnh đó, có những sản phẩm hiệu quả giúp che phủ và cải thiện bề ngoài của móng bị tổn thương. Bác sĩ có thể chẩn đoán loại rối loạn ở

móng của bệnh nhân cũng như lựa chọn điều trị phù hợp. Hiệu quả của các phương pháp điều trị thẩm mỹ cho móng sẽ tùy theo mỗi cá nhân khác nhau.

CẤU TẠO MÓNG

Móng được chia thành các phần khác nhau: phiến móng, giường móng, lớp biểu bì liên móng, nếp móng gần và bên. Những cấu trúc này có chức năng để hỗ trợ và nuôi dưỡng móng phát triển và bất kỳ sự gián đoạn nào đối với cấu trúc này có thể dẫn đến bất thường về móng [1].

Gốc của móng kéo dài vài mm dưới da và là nơi sản xuất các thành phần móng gọi là mầm móng. Mầm móng liên tục sản xuất các tế bào sẽ tăng trưởng và phát triển để trở thành phiến móng. Phiến móng là bộ phận dễ thấy nhất của móng được tạo thành từ một loại protein cứng có tên keratin, tương tự như protein có trong da và lông. Biểu bì liên móng là da ở điểm nối của thân móng và da ngón tay, giúp hình thành một vùng bảo vệ xung quanh thân móng ngăn chặn vi khuẩn và nấm xâm nhập vào móng tay [1].



SỰ PHÁT TRIỂN CỦA MÓNG

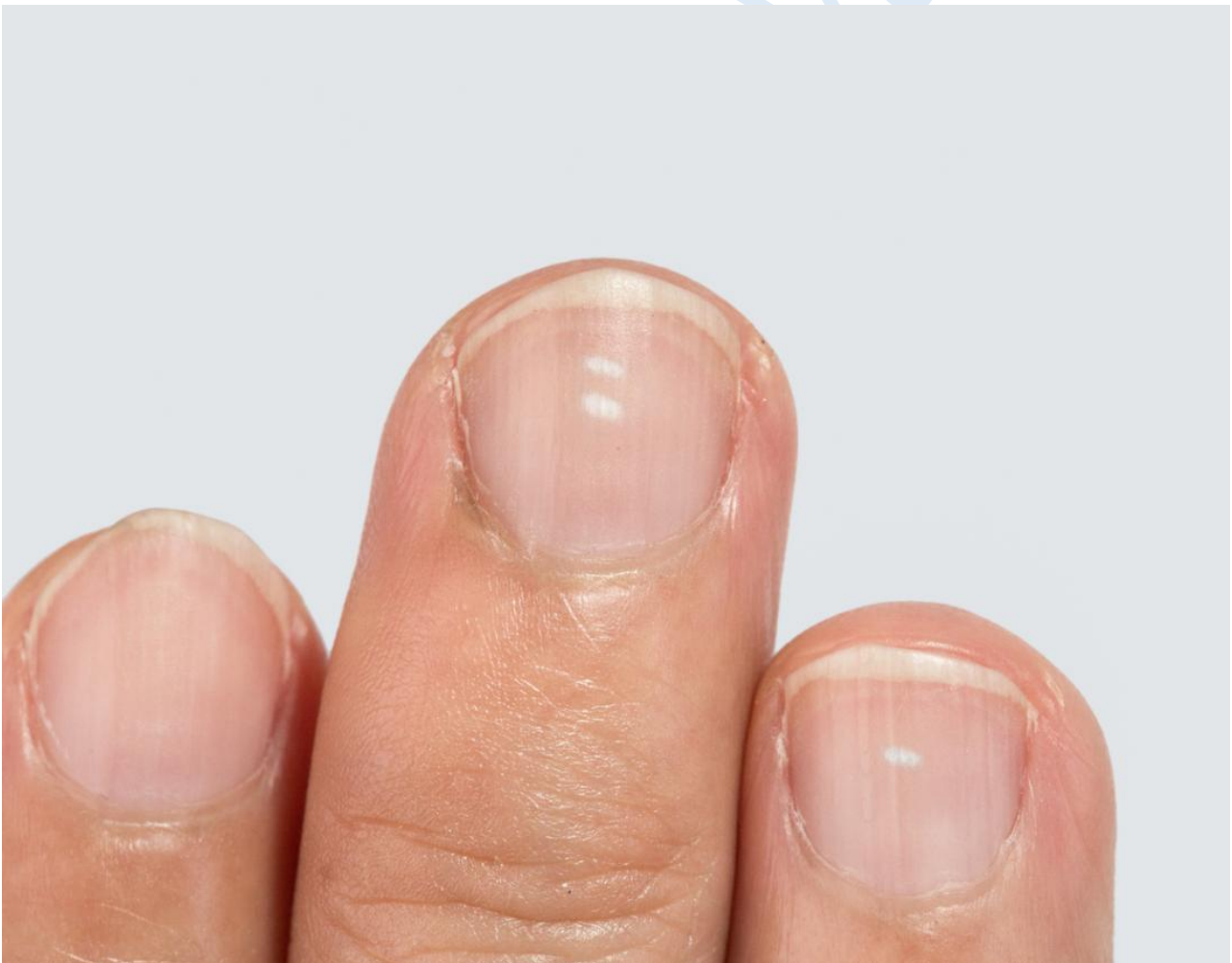
Thông thường, mất khoảng một trăm ngày để móng tay dài ra một centimet. Có thể mất đến bốn đến sáu tháng để một móng tay mọc lại hoàn toàn. Móng chân dày hơn, cứng hơn và mất nhiều thời gian hơn để phát triển

do mầm móng lớn hơn, có thể cần tới mười hai đến mười tám tháng để mọc lại hoàn toàn. Tuy nhiên, có nhiều yếu tố bao gồm tuổi tác, di truyền và môi trường quyết định tốc độ tăng trưởng của móng và có thể thay đổi tùy theo người. Ví dụ, người già, mùa đông, dinh dưỡng kém, nhiễm trùng, một số loại thuốc, móng chân và ngón tay cái và ngón tay út là những yếu tố làm chậm sự phát triển của móng [2].

NHỮNG BẤT THƯỜNG VÀ BỆNH LÝ Ở MÓNG

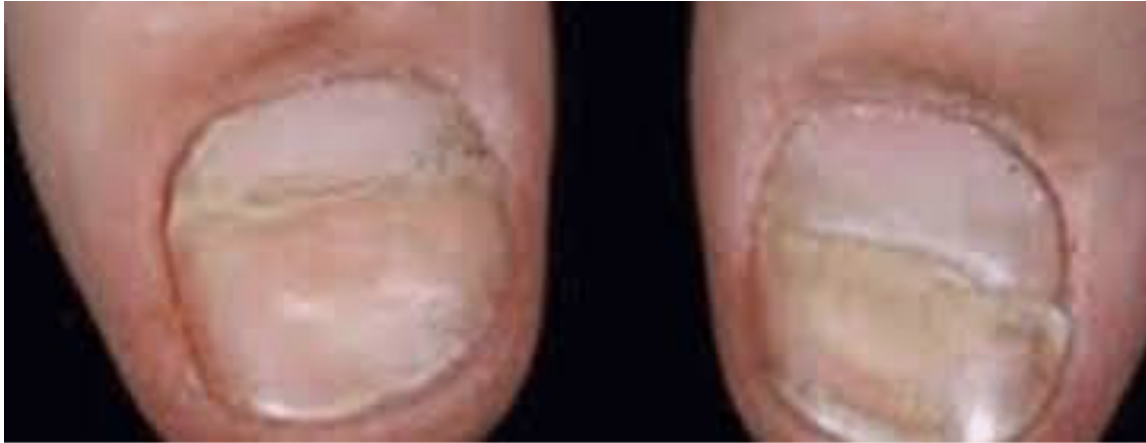Tình trạng sức khỏe toàn thân ảnh hưởng đến móng

Thay đổi ở móng có thể là một dấu hiệu cho tình trạng sức khỏe tổng quát của cơ thể. Các thay đổi nhẹ hoặc rõ ràng về màu sắc, hình dạng, sự tăng trưởng của móng có thể là biểu hiện của vấn đề sức khỏe tiềm ẩn. Những đường vân dọc hoặc đường trắng và đốm thường là những rối loạn vô hại liên quan đến lão hóa hoặc chấn thương móng.



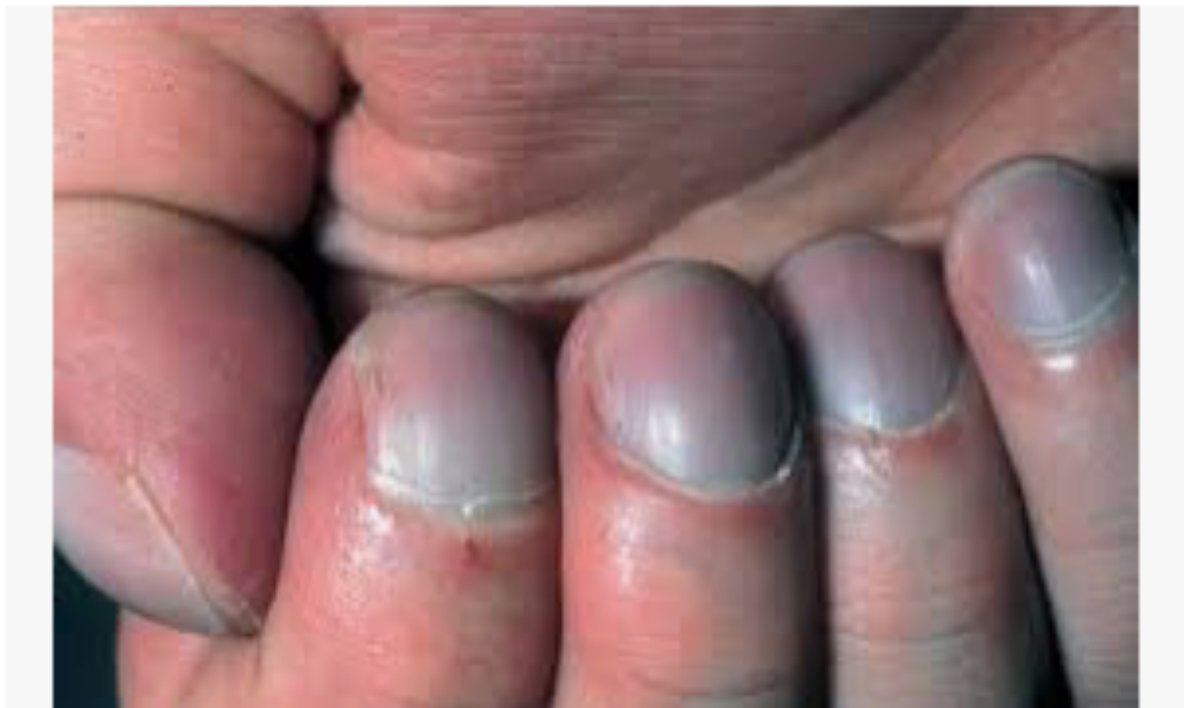Trong những bệnh lý nghiêm trọng, cơ thể sẽ ngừng phát triển móng và chuyển năng lượng đến các cơ quan thiết yếu như tim và não. Khi móng bắt đầu mọc lại, chúng có những đường kẻ ngang gọi là đường Beau, chúng

tổn thương tăng trưởng đã tạm thời dừng lại. Móng bị đổi màu có thể do một số yếu tố như hút thuốc, thuốc nhuộm, thực phẩm hoặc sơn móng tay. Các tình trạng sức khỏe nghiêm trọng như suy gan và thận và một số loại thuốc cũng có thể làm đổi màu móng tay.



Beau's Lines - Poway Dermatology

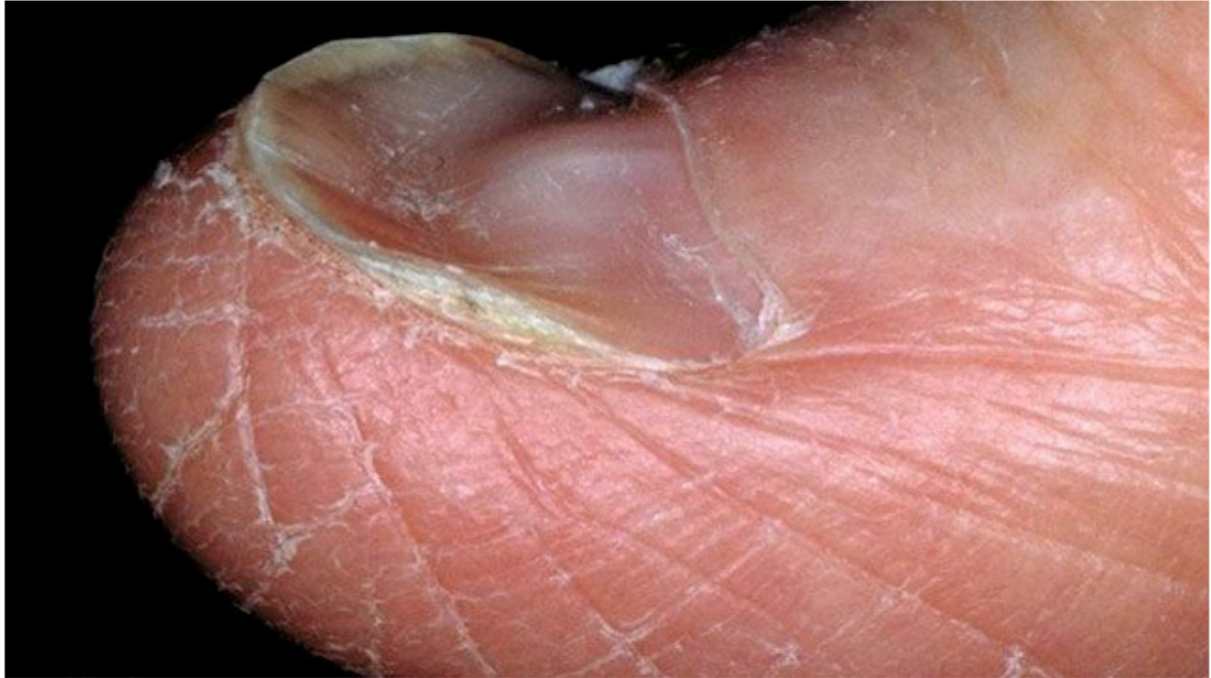Ngón tay dùi cui (clubbing) hay tình trạng cong quá mức của móng tay có thể chỉ ra mức oxy thấp trong máu gây ra bởi bệnh phổi, tim hoặc gan.



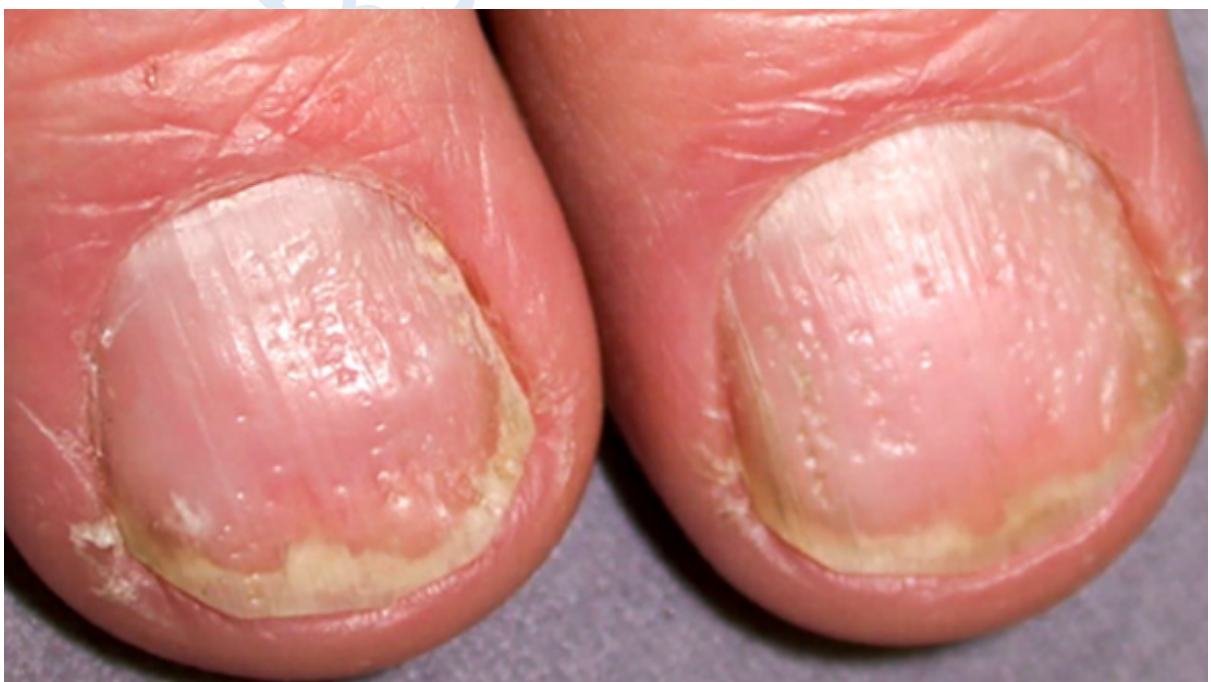NAIL CLUBBING - Curerator

Nồng độ sắt trong máu thấp có thể gây ra móng tay hình muỗng (spoon nail).

Pictures of spoon nails

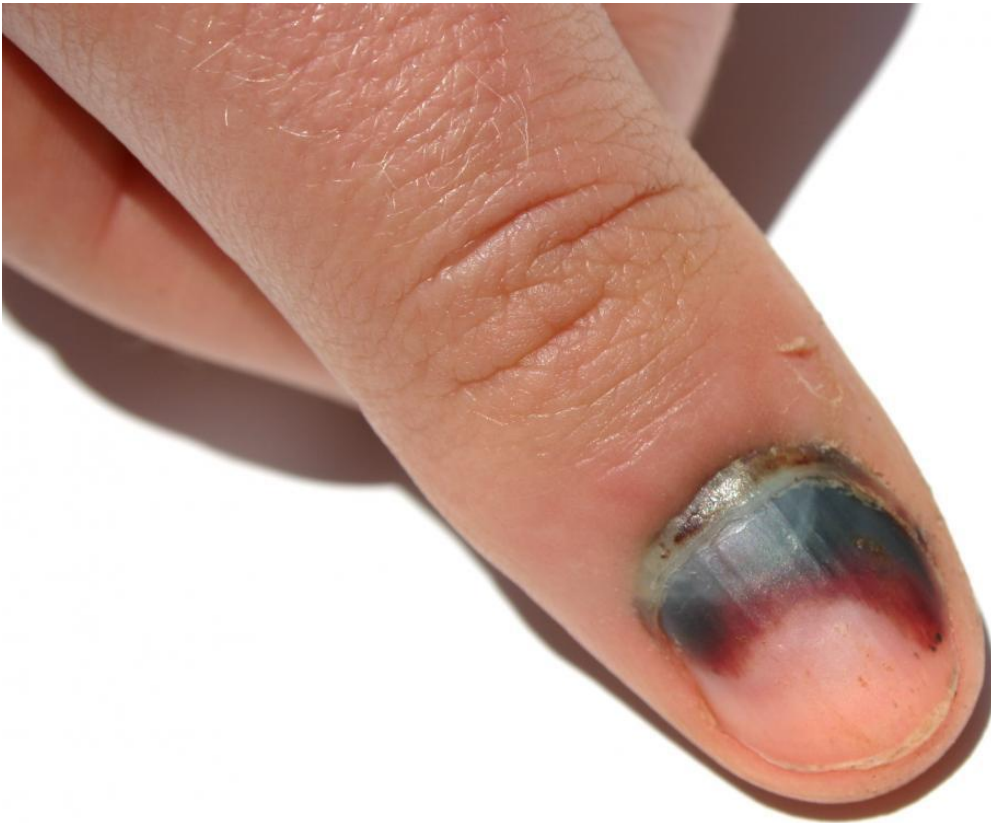

Các tình trạng viêm như bệnh vẩy nến hoặc lichen planus có thể ảnh hưởng đến móng và tạo ra vết lõm, tách hoặc rỗ móng. Có hàng trăm bệnh có thể gây ra thay đổi móng. Nên trao đổi với bác sĩ để đánh giá thêm nếu gặp phải những thay đổi đột ngột về móng [3].



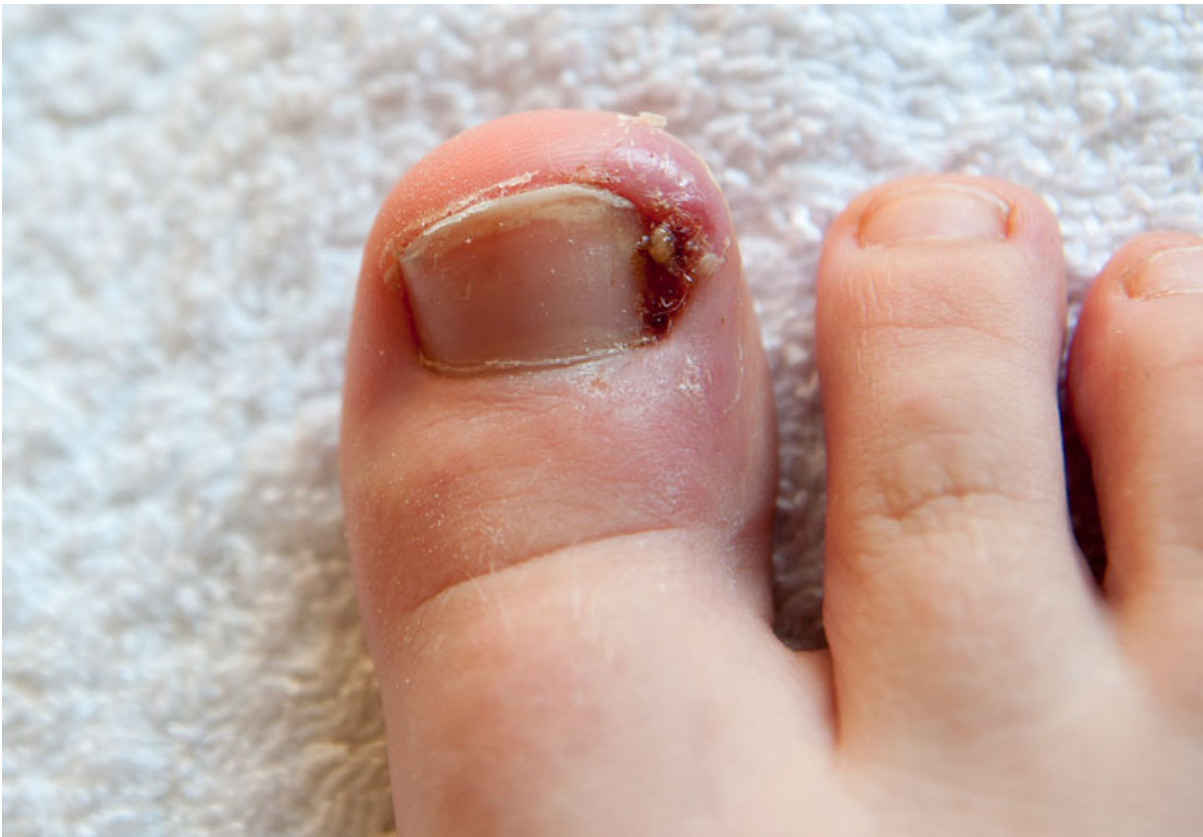Tụ máu dưới móng

Nếu vô tình đập ngón tay vào cửa xe, sẽ xuất hiện cơn đau dữ dội ở lúc đầu, theo thời gian móng đổi sang màu tối do sự tích tụ máu dưới móng trở nên nhiều hơn. Nếu bị chấn thương nghiêm trọng ở móng tay và ngón tay hoặc ngón chân trong tai nạn, nên đến phòng cấp cứu để đánh giá thêm và kiểm tra bao gồm cả hình ảnh X quang. Móng tay bị tổn thương nặng có thể được thoát dịch và loại bỏ móng tay. Nếu đó là một tai nạn nhỏ và cơn đau giảm nhanh chóng, có thể không cần điều trị. Móng có thể tự rụng vì sự tích tụ máu đẩy móng lên và hướng ra ngoài [4].



Móng chọc thịt

Móng chân chọc thịt có thể xảy ra khi mang giày chật không hở ngón hoặc chăm sóc móng kém. Đây là một bệnh móng phổ biến và đau do phần móng cắt xâm lấn vào vùng da xung quanh của giường móng. Người bị móng chọc thịt bị đau và sưng ở rìa móng. Trong hầu hết các trường hợp, ngâm nước ấm và kháng sinh sẽ giúp làm giảm nhẹ triệu chứng. Móng chọc thịt nặng hơn đòi hỏi phải điều trị bằng phẫu thuật, trong đó cắt bỏ một phần móng hoặc nhổ bỏ hoàn toàn móng. Người bị móng chọc thịt nên đến bác sĩ để có lựa chọn điều trị thích hợp nhất [4].



MỸ PHẨM VÀ CÁC THỦ THUẬT TRÊN MÓNG

Mỹ phẩm cho móng và các thủ thuật thẩm mỹ có thể có hại do có nguy cơ chấn thương và nhiễm trùng móng. Các sản phẩm cho móng dùng ở nhà và các cơ sở làm móng được quy định bởi Cục quản lý thực phẩm và dược phẩm (FDA). Theo luật, các sản phẩm cho móng không chứa các sản phẩm gây hại khi sử dụng theo hướng dẫn. Người tiêu dùng nên đọc nhãn của các sản phẩm cho móng cẩn thận và chú ý các cảnh báo. Điều cần thiết là phải hiểu các vật liệu và phương pháp thẩm mỹ an toàn để tránh các phản ứng bất lợi và biến chứng ở móng [5].

Chăm sóc móng

Mọi người đã nhờ vào thợ làm móng để có được bộ móng sạch sẽ, khỏe mạnh trong nhiều thế kỷ. Ở Babylonia, những người thuộc tầng lớp cao được chăm sóc móng bằng các dụng cụ làm từ vàng nguyên khối. Ngày nay, làm móng tay và móng chân vẫn là một thói quen phổ biến cho cả nam giới và phụ nữ muốn chăm sóc móng tay và chân tốt hơn. Mọi người nên đến các cơ sở với các kỹ thuật viên đã được cấp phép. Các chuyên gia được đào tạo không chỉ hiểu biết về các biến chứng tiềm ẩn liên quan đến trị liệu thẩm mỹ cho móng, mà còn thành thạo các phương pháp sẽ làm giảm nguy cơ nhiễm trùng và chấn thương móng. Các biện pháp phòng ngừa nên được

thực hiện trong các thủ thuật làm tổn thương lớp bảo vệ xung quanh phiến móng và dẫn đến biến chứng móng. Bảng 1 liệt kê các biến chứng liên quan đến làm móng tay và móng chân cũng như các lựa chọn để xử lý. Cắt bỏ mạnh vết chai da và giữa móng có thể gây chấn thương móng và nhiễm trùng sau đó. Hỏi kỹ thuật viên xem họ có sử dụng vật liệu dùng một lần hay không. Các virus như herpes có thể lây từ người sang người từ các công cụ không vệ sinh và dẫn đến tổn thương bóng nước nhỏ ở da. Cuối cùng, hãy chắc chắn rằng các bồn rửa chân tại các spa được làm sạch thường xuyên vì nó có khả năng còn tồn các mảnh vụn da tạo môi trường cho sự phát triển của nấm [6].

Vấn đề của móng	Nguyên nhân	Triệu chứng	Xử lý
Nhiễm trùng nếp gấp móng cấp tính	Vi sinh vật xâm nhập qua một vết nứt trên da (cạnh móng, nếp gấp móng, chấn thương do làm móng, cắn hoặc mút móng tay)	Đỏ, đau và nóng dọc theo bờ móng	Tránh tổn thương cho nếp gấp móng và lớp biểu bì, dùng dụng cụ được khử trùng làm móng, dẫn lưu mủ, giữ ẩm, kháng sinh đường uống.
Nhiễm trùng nếp gấp móng mãn tính	Vi sinh vật xâm nhập qua một vết nứt trên da, thường do tiếp xúc với nước kéo dài (làm công việc quét dọn và rửa chén)	Đỏ, đau và nóng ở bờ móng. Tách nếp gấp móng khỏi phiến móng	Giữ cho bàn tay khô, bôi corticosteroid, điều trị kháng nấm khi bị nhiễm nấm
Móng tay dễ gãy	Tiếp xúc kéo dài với môi trường ẩm, sơn móng và tẩy sơn móng, lão hóa, tình trạng sức khỏe (suy giáp)	Móng tay bị nứt, tách ra, bong tróc	Tránh hóa chất mạnh, tránh giữa móng, tránh sử dụng quá nhiều nước tẩy sơn móng
Nấm móng	Vật dùng không khử trùng	Móng dày lên, màu nâu vàng có thể gây đau hoặc khó chịu	Khử trùng và / hoặc mang theo dụng cụ riêng, điều trị kháng nấm tại chỗ hoặc uống
Viêm da tiếp xúc dị ứng	nhựa tosylamide formaldehyd trong sơn móng, monome metyl metacrylit hoặc este axit trong móng nhân tạo, ethyl acetate và butyl acetate trong tẩy sơn móng	Đỏ, sưng và nổi mẩn ở đầu ngón tay. Viêm da quanh mí mắt, miệng, cằm và cổ.	Triệu chứng giảm nhanh khi chất gây dị ứng được loại bỏ và dùng corticosteroid tại chỗ

Bảng 1. Các vấn đề thường gặp về móng, nguyên nhân, triệu chứng và cách xử trí liên quan đến móng tay và móng chân

Sơn móng

Nguồn gốc của sơn móng được bắt nguồn từ 3000 trước công nguyên ở Trung Quốc. Điều thú vị là sơn móng được sử dụng để phân chia thành viên của các tầng lớp khác nhau ở Ai Cập cổ đại: các cá nhân thuộc tầng lớp thấp sơn màu nude và nhạt hơn; trong khi những người có tầng lớp cao sơn những màu đậm như màu đỏ. Các thành phần ban đầu bao gồm sáp ong, lòng trắng trứng, gelatin và thuốc nhuộm thực vật [7].

Thành phần sơn móng đã thay đổi đáng kể theo thời gian để tăng cường chất lượng của màu móng. Các biến thể khác nhau của sơn móng tồn tại bao gồm sơn nền, sơn phủ, sơn mờ và các chế phẩm gel. Mặc dù sơn móng là sản phẩm làm móng tương đối an toàn, một số hóa chất có trong thành phần đòi hỏi phải thận trọng khi sử dụng. Tác dụng phụ của sơn móng bao gồm nhiễm trùng, dị ứng và đổi màu móng. Việc sử dụng lâu dài các màu như đỏ và tím đã được chứng minh là để lại sự đổi màu vàng trên móng. Bệnh nhân bị đỏ và sưng các nếp gấp móng sau khi sơn móng thường bị dị ứng với một chất có tên là nhựa toluene. Một người gặp phải phản ứng dị ứng với sơn móng nên hỏi bác sĩ và xét nghiệm để xác nhận dị ứng và sử dụng sơn móng không có các thành phần như toluene, formaldehyd và dibutyl phthalate (Bảng 1) [6].

Tẩy sơn móng

Tẩy sơn móng là một kỹ thuật dễ dàng, hiệu quả để loại bỏ sơn móng. Dung môi hữu cơ phổ biến nhất trong tẩy sơn móng là acetone. Acetone là một hóa chất mạnh có khả năng loại bỏ ngay cả sơn móng gel và acrylic. Nó có thể gây kích ứng các mô xung quanh móng nếu sử dụng thường xuyên và gây ra móng khô, giòn [8]. Chất tẩy sơn móng không chứa acetone có sẵn và chứa ethyl acetate, còn được gọi là cồn isopropyl, ít khó chịu hơn acetone. Mọi người nên tránh sử dụng nước tẩy sơn móng tay quá mức và hạn chế sử dụng một lần mỗi tuần hoặc ít hơn [9].

Móng nhân tạo: Acrylic, Gel và Lụa

Khi cần chuẩn bị cho một dịp đặc biệt hoặc cần hỗ trợ với móng dài, móng nhân tạo được sử dụng để tăng thẩm mỹ bề ngoài của móng. Móng acrylic, gel và lụa là những lựa chọn có sẵn cho móng nhân tạo. Hầu hết mọi người sẽ chọn móng acrylic và gel nếu họ thích móng dài hơn trong một thời gian dài; trong khi đó, móng lụa giúp sửa chữa chấn thương móng trong thời gian ngắn hơn. Móng acrylic chứa hỗn hợp bột và chất lỏng được sơn lên toàn bộ phần móng và cứng lại khi tiếp xúc với không khí. Nếu móng acrylic bị va chạm, nó có thể kéo theo toàn bộ móng và làm tăng nguy cơ nhiễm trùng. Loại móng nhân tạo này sẽ dài ra theo sự phát triển của móng

và cần được làm lại sau mỗi hai đến ba tuần. Gỡ bỏ móng acrylic đòi hỏi phải ngâm móng trong một dung dịch tẩy sơn móng tay mạnh trong 15-30 phút. Móng gel tương tự như sơn móng thông thường và cũng được sơn lên móng tay. Móng lụa được tạo thành từ lụa, vải lanh, giấy hoặc sợi thủy tinh, là những vật liệu hỗ trợ để giúp giữ móng bị gãy hoặc nứt. Chúng hoạt động như một chất kết dính tạm thời cho đến khi móng có thể lành lại. Học viện Da liễu Hoa Kỳ khuyến cáo sử dụng móng tay nhân tạo không liên tục để cho phép móng tay tự nhiên phát triển mà không gặp cản trở [9].

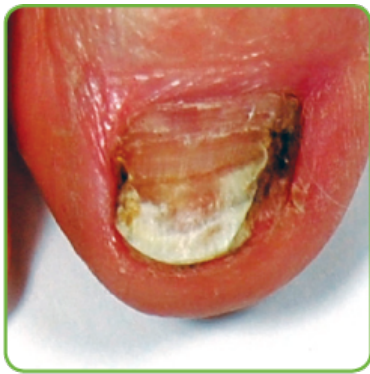GIẢI PHÁP THẨM MỸ PHẨM CÓ LỢI CHO MÓNG

Nhiều người bị rối loạn phát triển móng trở nên xấu hổ hoặc cảm thấy tự ti, ảnh hưởng đáng kể đến cuộc sống hàng ngày của họ. Trong số các rối loạn này gồm móng giòn, móng dễ gãy có thể xảy ra thứ phát do móng tiếp xúc quá nhiều với môi trường ẩm ướt, sơn móng hoặc tẩy sơn móng. Móng giòn cũng có thể xảy ra thứ phát sau các tình trạng sức khỏe như suy giáp. Dù sao cũng có một số giải pháp thẩm mỹ giúp làm cứng móng, từ đó cải thiện chức năng và bề ngoài của móng. Dưới đây là một vài lựa chọn có sẵn cho người tiêu dùng trong các cửa hàng.

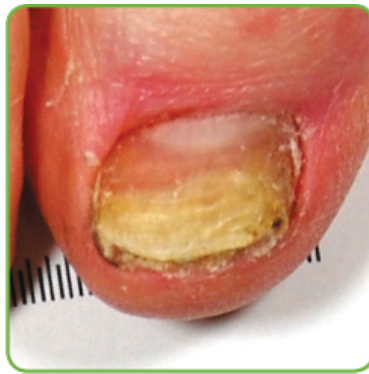Poly-Ureaurethane 16% (Nuvail™)

Nếu móng tay giòn và dễ gãy, có thể sử dụng Poly-ureaurethane 16%. Thuốc kê toa này đã được chứng minh là cải thiện vấn đề giòn và tách móng khi sử dụng theo chỉ dẫn. Bệnh nhân nên được hướng dẫn sơn móng tay một lần mỗi ngày khi đi ngủ. Phương pháp này tạo thành một lớp màng bảo vệ móng khỏi bị hư hại do ma sát cũng như tổn thương do nước. Các vấn đề bất lợi được báo cáo bao gồm châm chích, đỏ hoặc kích thích tại vị trí bôi. Tác dụng đầy đủ của thuốc này có thể không được nhìn thấy nếu các sản phẩm khác như kem hoặc thuốc mỡ được sử dụng cùng một lúc [10].

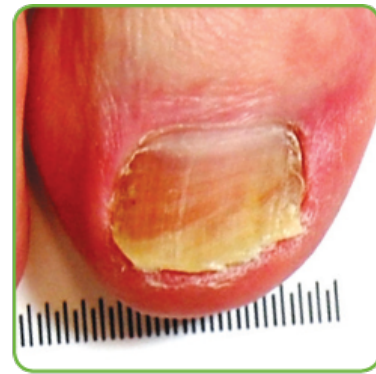



Baseline



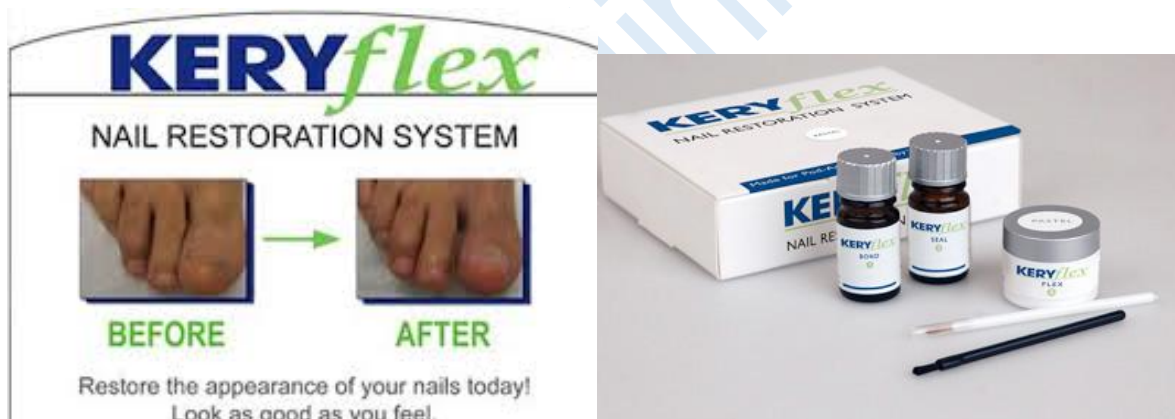3 months with Nuvail



6 months with Nuvail

Keryflex Nail Resin

Một lựa chọn phổ biến khác cho những người bị rối loạn móng là Keryflex nail resin. Thuốc này được sử dụng để bảo vệ móng bên dưới và có nhiều công dụng, bao gồm bệnh nấm móng nhẹ đến trung bình, thay đổi móng do chấn thương, móng giòn và chẻ, và móng bị đổi màu. Các bước sử dụng theo trình tự gồm bôi Keryflex™, tiếp theo Keryflex™ resin và sau đó với Keryflex™ seal trên móng. Bước cuối cùng sử dụng ánh sáng cực tím để làm cứng nhựa trong 2 phút. Lợi ích của việc sử dụng nhựa này bao gồm khả năng sử dụng sơn móng và tẩy sơn móng cùng một lúc [11].



KẾT LUẬN

Một số mỹ phẩm và quy trình thẩm mỹ làm móng có thể gây ra vấn đề cho móng. Một số sản phẩm có sẵn cho người tiêu dùng muốn làm móng có bề ngoài đẹp hơn bao gồm Poly-urethane 16% và Keryflex™. Bên cạnh đó, điều kiện sức khỏe, thuốc men và một số hành vi có thể dẫn đến các loại rối loạn ở móng. Trao đổi với bác sĩ hoặc kỹ thuật viên làm móng để tìm hiểu loại rối loạn móng mà đang gặp phải cũng như các phương pháp điều trị tốt nhất.

KHUYẾN NGHỊ

- Thực hiện dịch vụ với các chuyên gia chăm sóc móng tại các cơ sở được cấp phép để đảm bảo kết quả tốt nhất với các tác dụng phụ tối thiểu.
- Tránh lạm dụng các sản phẩm chăm sóc móng có thể làm thô ráp móng tự nhiên.
- Dành vài tuần để móng tự nhiên có thể “thở” giữa các giai đoạn sơn móng, tẩy sơn móng và móng nhân tạo để ngăn chặn sự đổi màu và tổn thương móng.
- Hãy thận trọng với nhiễm trùng móng. Hãy chắc chắn rằng cơ sở làm móng sử dụng vật liệu dùng một lần và khử trùng các vật dụng dùng cho khách hàng.
- Duy trì rào cản tự nhiên của móng đối với các sinh vật bằng cách bảo vệ lớp biểu bì liên móng. Tránh cắn móng tay hoặc cắt bỏ lớp biểu bì liên móng.
- Trao đổi và đến gặp bác sĩ hoặc chuyên gia làm móng nếu cảm thấy móng bị hư hại.
- Trao đổi với bác sĩ để chẩn đoán và điều trị nếu xuất hiện những thay đổi nghiêm trọng về móng vì có thể liên quan đến một tình trạng sức khỏe khác.

TÀI LIỆU THAM KHẢO

1. Haneke, E. 2006. “Surgical anatomy of the nail apparatus.” *Dermatol Clin* 24 (3):291-6. doi: 10.1016/j.det.2006.03.007.
2. Yaemsiri, S., N. Hou, M. M. Slining, and K. He. 2010. “Growth rate of human fingernails and toenails in healthy American young adults.” *J Eur Acad Dermatol Venereol* 24 (4):420-3. doi: 10.1111/j.1468- 3083.2009.03426.x.
3. Gregoriou, S., G. Argyriou, G. Larios, and D. Rigopoulos. 2008. “Nail disorders and systemic disease: what the nails tell us.” *J Fam Pract* 57 (8):509-14.
4. Rehmus, Wingfield E. “Fingernail and Toenail.” *Merck Manual*.
5. 2013. Nail Care Products. Accessed November 30, 2015.
6. Mukta Sachdev, Swati Mogra. 2012. “Cosmetic Problems of Nails and their Management.” In *Textbook on Cutaneous and Aesthetic Surgery*, edited by Venkataram Mysore, 744-746. New Delhi, India: Jaypee Brothers Medical Publishers.
7. John Toedt, Darrell Koza, Kathleen van Cleef-Toedt. 2005. “Chemical Composition of Everyday Products.” *Greenwood Publishing Group*.
8. Tierney, E. P., M. J. Eide, G. Jacobsen, and D. Ozog. 2008. “Photodynamic therapy for actinic keratoses: survey of patient perceptions of treatment

- satisfaction and outcomes.” *J Cosmet Laser Ther* 10 (2):81-6. doi: 10.1080/14764170802056117.
9. Gold, M. H. 2008. “Pharmacoeconomic analysis of the treatment of multiple actinic keratoses.” *J Drugs Dermatol* 7 (1):23-5.
 10. Gloster, Hugh M. 2008. *Complications in cutaneous surgery*. New York, NY: Springer.
 11. Gloster, H. M., Jr., and R. K. Roenigk. 1995. “Carbon dioxide laser for the treatment of cutaneous lesions.” *Clin Dermatol* 13 (1):25-33.

BS. Minh Vũ

Chương 14

CÁC PHƯƠNG PHÁP ĐIỀU TRỊ SẸO

Tác giả: *Sahal Samarkandy, MD, Mohammed Alsaidan, MD, Adam S. Aldahan, BS, Keyvan Nouri, MD*

University of Miami Miller School of Medicine, Department of Dermatology and Cutaneous Surgery, Miami, FL, US

Biên dịch: *Bs. Trương Tấn Minh Vũ*

NHỮNG ĐIỂM CHÍNH

- Sẹo là một quá trình sinh lý phục hồi sự toàn vẹn của da sau chấn thương
- Quá trình lành thương trải qua ba giai đoạn, giai đoạn viêm, giai đoạn tăng sinh và giai đoạn sửa chữa
- Sẹo bệnh lý có thể xảy ra trong một số trường hợp
- Các hình dạng lâm sàng chính bao gồm sẹo phì đại, sẹo lồi và sẹo lõm
- Quá trình hình thành sẹo bất thường có thể được ngăn ngừa bằng cách làm theo lời khuyên của bác sĩ, như tránh sức căng cho vết thương, chăm sóc vết thương và sẹo đúng cách
- Một số phương pháp điều trị có sẵn được lựa chọn riêng cho từng bệnh nhân, dựa trên loại sẹo, kết cấu, màu sắc và đáp ứng với điều trị
- Một số phương pháp điều trị hiệu quả, an toàn, dễ sử dụng, ít tác dụng phụ và được các bác sĩ sử dụng làm lựa chọn hàng đầu
- Những phương pháp điều trị xâm lấn được sử dụng nếu sẹo khó trị hoặc tái phát

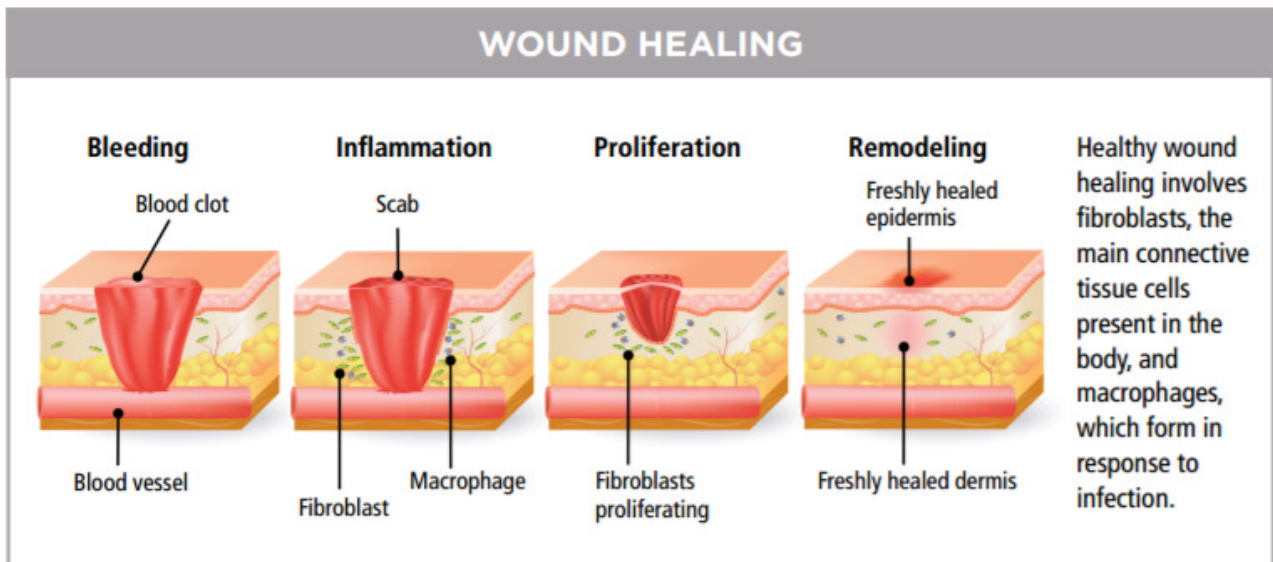
GIỚI THIỆU

Quá trình hình thành sẹo là một quá trình mà cơ thể khôi phục một khiếm khuyết trên da, chẳng hạn như vết thương, bằng cách hình thành mô sợi lấp đầy khiếm khuyết đó. Quá trình hình thành sẹo quá mức có thể ảnh hưởng về mặt thể chất, xã hội và tâm lý [1]. Hậu quả về thể chất bao gồm các triệu chứng mà bệnh nhân phải chịu như ngứa, cứng khớp, co thắt, đau cũng như thẩm mỹ bên ngoài. Ảnh hưởng tâm lý xã hội bao gồm sự cô lập xã hội, kỳ thị, tự kỷ, trầm cảm và lo lắng. Sẹo ảnh hưởng tiêu cực đến chất lượng cuộc sống và cản trở giao tiếp xã hội, đặc biệt nếu vết sẹo lớn hoặc xuất hiện ở các vị trí dễ nhìn thấy như mặt [2, 3].

Các vết thương và quá trình hình thành sẹo sau đó thường xảy ra sau khi bị thương, phẫu thuật, chà sát, bỏng, và đôi khi do các bệnh lý da như mụn trứng cá hoặc nhiễm trùng da.

QUÁ TRÌNH LÀNH THƯƠNG VÀ HÌNH THÀNH SẸO

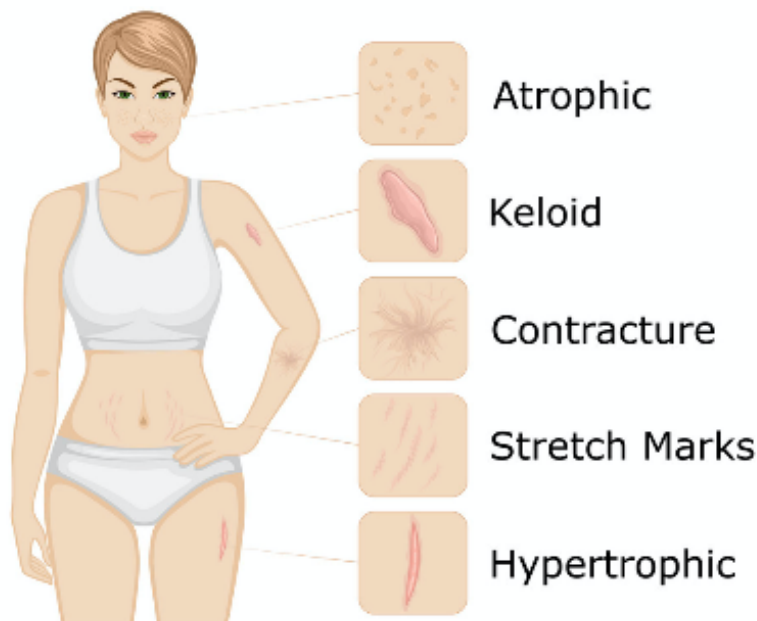
Khi chúng ta bị thương, vết thương trải qua các giai đoạn chồng chéo khác nhau để khôi phục tính toàn vẹn của da. Chúng bao gồm các giai đoạn viêm, tăng sinh và sửa chữa [4, 5]. Trong giai đoạn viêm (ngày 1-3), cơ thể cố gắng làm ngưng chảy máu, gọi là quá trình cầm máu, bằng cách hình thành cục máu đông với sự trợ giúp của các thành phần như tiểu cầu và các yếu tố đông máu. Cũng trong giai đoạn này, một số tế bào miễn dịch như bạch cầu trung tính và đại thực bào đến vết thương để chống lại các vật thể lạ và mảnh vụn mô. Trong giai đoạn tăng sinh (ngày 4-21), các tế bào khác nhau trên da thực hiện một số nhiệm vụ vd như các nguyên bào sợi tạo ra collagens mới, tế bào nội mô hình thành các mạch máu mới và tế bào sừng tăng sinh để bao phủ lớp da ngoài cùng là lớp biểu bì. Quá trình này gọi là tái cấu trúc, tất cả cùng hoạt động để khôi phục tính toàn vẹn của da. Trong giai đoạn sửa chữa (ngày 21 đến 1 năm), một collagen khác sẽ thay thế cho loại trước đó và vết thương bắt đầu co lại, được hỗ trợ bởi các tế bào gọi là nguyên bào sợi xơ giúp thiết lập cấu trúc sẹo để tăng sức bền cho vết thương. Giai đoạn này tiếp tục trong hơn một năm [4]. Trong quá trình chữa lành thương, vết sẹo có hình thái là một đường sẹo mịn màu da mà không có bất kỳ triệu chứng nào. Nếu bất cứ sai sót gì trong quá trình lành thương đặc biệt là trong giai đoạn cuối của quá trình, việc hình thành sẹo bệnh lý xảy ra [5].



HÌNH ẢNH LÂM SÀNG CỦA Sẹo

Có một số loại sẹo chính, bao gồm sẹo phì đại, sẹo lồi và sẹo lõm. Sẹo phì đại (tăng trưởng quá mức) thường xuất hiện dưới dạng dày và nhô lên nhưng không vượt ra ngoài rìa vết thương. Nó có thể là tuyến tính (tạo thành một đường và thường là kết quả sau khi phẫu thuật hoặc cắt) hoặc lan rộng (xảy ra sau khi bị bỏng hoặc các tình trạng da như nhiễm trùng hoặc mụn trứng cá) [1]. Sẹo lồi tương tự như sẹo phì đại nhưng vượt ra ngoài rìa vết thương ban đầu, phổ biến hơn ở loại da sẫm màu, ngứa hơn và đau hơn so với sẹo phì đại [6]. Sẹo lõm (mất mô) có bề mặt thấp hơn bề mặt da. Có một số loại sẹo nhỏ khác dựa trên nguyên nhân hình thành, ví dụ như sẹo mụn [7].

Types of scars



Có một số yếu tố khiến cơ thể dễ bị sẹo bất thường. Chúng bao gồm tiền sử cá nhân và gia đình về sẹo, yếu tố chủng tộc như người Mỹ gốc Phi [8]. Các yếu tố nguy cơ khác dựa trên vị trí giải phẫu như vai, trước ngực, bụng dưới và vùng trên xương [8]. Nếu có một trong những yếu tố nguy cơ được ở trên, nên báo cho bác sĩ trước khi phẫu thuật hoặc các thủ thuật khác để có hướng điều trị dự phòng trước khi sẹo xảy ra.

BIỆN PHÁP PHÒNG NGỪA SẸO

Có một số biện pháp phòng ngừa mà bác sĩ có thể thực hiện hoặc hướng dẫn bệnh nhân thực hiện trước, trong hoặc sau phẫu thuật để giảm thiểu sự hình thành sẹo bất thường [8]. Chúng bao gồm giảm thiểu sức căng khi đóng vết thương, bác sĩ biết các đường căng da và khi thực hiện phẫu thuật sẽ sử dụng các đường căng da (đây là những đường trên da thể hiện hướng sắp xếp của các sợi collagen bên trong lớp bì của da và vuông góc với các sợi cơ) để rạch. Khi đóng vết thương, bác sĩ có thể thực hiện một số bước để có vết thương đẹp, sạch để có vết sẹo đẹp; bao gồm chuyển dịch vết thương, khâu ở lớp sâu và nông, cắt chỉ đúng thời gian, chọn chỉ đơn (monofilament) thay vì đa sợi (dạng bện). Từ phía bệnh nhân, nên giảm thiểu các cử động để tránh sức căng lên vết thương, nên chăm sóc vết thương tốt và sử dụng băng vết thương để giữ vết thương sạch sẽ, đủ độ ẩm và để giảm nguy cơ nhiễm trùng, vì vệ sinh kém và vết thương bẩn sẽ làm vết thương lành kém và sẹo bất thường.

CÁC PHƯƠNG PHÁP ĐIỀU TRỊ

Các phương pháp điều trị tùy thuộc vào loại sẹo, vị trí, màu sắc và ảnh hưởng đến thẩm mỹ của bệnh nhân. Tất cả các loại sẹo, đặc biệt là sẹo lồi, rất khó điều trị và có tỷ lệ tái phát cao với hầu hết các lựa chọn điều trị, mặc dù trong một số trường hợp, nó có thể tự cải thiện theo thời gian [3]. Một số phương pháp điều trị đề cập dưới đây được liệt kê từ không xâm lấn đến các lựa chọn xâm lấn hơn.

Liệu pháp áp lực

Áp lực được sử dụng để ngăn ngừa sự phát triển quá mức của sẹo, làm cho sẹo phẳng hơn. Lý thuyết của phương pháp điều trị này là áp lực có thể giảm oxy và giảm lưu lượng máu đến sẹo, dẫn đến thoái hóa collagen và nguyên bào sợi, do đó làm giảm kích thước của sẹo. Cách thường dùng để đạt thực hiện liệu pháp áp lực là sử dụng băng áp lực trong ít nhất 12 giờ mỗi ngày ở mức 20-40 mm Hg và bắt đầu sau giai đoạn sửa chữa vết thương

(sau khi vết thương lành 1 tuần) và trong 6-24 tháng [6]. Chú ý khi sử dụng băng áp lực, không vượt quá 40 mm Hg để tránh hiện tượng ứ đọng và tê. Áp suất dưới 10 mm Hg không hiệu quả [6]. Do bất tiện trong sử dụng, khó chịu và khó tuân thủ liệu pháp này, cũng như kết quả không rõ ràng nên không được khuyến cáo nhiều. Những nhược điểm khác như xuất hiện phát ban da, sưng, ngứa và bong tróc da do độ ẩm và áp lực liên quan đến liệu pháp này. Có thể yêu cầu bác sĩ lựa chọn phương pháp thay thế dễ chịu và hiệu quả hơn [8, 6]

Gel silicon và băng gạc

Được sử dụng từ lâu trong nhiều thập kỷ, các loại gel hoặc tấm silicon là sản phẩm có đặc tính làm cho da ẩm và ngậm nước, do đó cải thiện bề ngoài của sẹo, đặc biệt là sẹo phì đại. Nó có sẵn ở một số dạng như tấm, dải, gel, bột, kem, và phun. Dạng ưa thích nhất là gel silicon vì dễ sử dụng [6]. Nó có một số lợi thế là ít tốn kém, sẵn có, dễ sử dụng và an toàn. Tuy nhiên, hiệu quả của nó vẫn còn gây tranh cãi [8]. Áp dụng gel silicon vào vùng sẹo hai lần mỗi ngày bắt đầu từ 2 tuần sau khi phẫu thuật hoặc chấn thương, trong ít nhất 2 tháng hoặc cho đến khi đạt được kết quả tối ưu. Tấm silicon có thể được đeo trong 12 giờ một ngày (hoặc theo khuyến nghị của nhà sản xuất) và cùng thời gian sử dụng như dạng gel [6]. Nhược điểm có thể có như viêm nang lông, và ít hiệu quả. Các bằng chứng đề nghị sử dụng các sản phẩm silicon trên sẹo mới, ngay sau phẫu thuật hoặc chấn thương, sử dụng trên sẹo lồi hoặc sẹo phì đại đã phát triển không hiệu quả [6].

Các sản phẩm thảo dược và thuốc thay thế

Chiết xuất hành tây hoạt động bằng cách giảm viêm và điều chỉnh phản ứng miễn dịch của cơ thể với các vết thương. Ban đầu nó được sử dụng để điều trị bỏng, sau đó được sử dụng để điều trị sẹo phì đại và sẹo lồi. Nó có sẵn trong nhiều sản phẩm phối hợp và đơn chất. Mederma® có sẵn ở Mỹ dưới dạng chiết xuất hành tây 10% và allantoin 1%. Nó được dung nạp tốt bởi hầu hết bệnh nhân [5]. Vitamin E bôi tại chỗ cũng được sử dụng để điều trị sẹo vì đặc tính chống oxy hóa được biết đến, có sẵn trên thị trường, tuy nhiên, hiệu quả của nó còn chưa xác định [8, 5]. Trà xanh nổi tiếng với tính chất chống oxy hóa và đã được sử dụng an toàn trong một số nghiên cứu để điều trị sẹo lồi và sẹo phì đại. Trong khi một số nghiên cứu cho thấy kết quả đầy hứa hẹn, những nghiên cứu khác cho thấy không có hiệu quả [5]. Thuốc mỡ MEBO chủ yếu được sử dụng để trị bỏng, nhưng một số gợi ý lợi ích của nó trong điều trị sẹo [5]. Nói chung, các phương pháp điều trị bằng thảo dược có sẵn trên thị trường và có thể dùng thử, mặc dù hiệu quả của chúng không được nghiên cứu kỹ.




Corticosteroid (CS)

Corticosteroid là hormone steroid được sản xuất tự nhiên bởi tuyến thượng thận, nó cũng được điều chế tổng hợp dưới nhiều hình thức sử dụng tại chỗ và toàn thân, được sử dụng rộng rãi trong y học hiện đại và trong da liễu. Trong điều trị sẹo, chủ yếu là sẹo phì đại và sẹo lồi, CS được xem là lựa chọn điều trị đầu tiên do tác dụng chống viêm, ức chế tổng hợp collagen quá mức và gây co thắt mạch máu. Sẹo có thể được điều trị bằng cách sử dụng CS tại chỗ và tiêm (IL, intralesional). CS tại chỗ không hiệu quả như tiêm và hiện nay không được chỉ định thường xuyên. Steroid tiêm thường được sử dụng là Kenalog (triamcinolone acetonide) và liều thông thường được sử dụng bởi hầu hết các bác sĩ trong khoảng 5-10 mg/ml và có thể lên đến 40 mg / ml. CS được tiêm trực tiếp vào vết sẹo để giảm thể tích, giảm đau và ngứa liên quan đến sẹo, có thể lặp đi lặp lại hàng tháng cho đến khi phẳng vết sẹo. Với việc điều trị tập trung và thường xuyên, có thể gặp một số tác dụng phụ như teo da, trắng da và giãn các mạch máu. Để giảm thiểu tác dụng phụ và tăng hiệu quả của CS, bác sĩ có thể sử dụng liệu pháp kết hợp như laser hoặc 5-FU cùng với CS [8, 6].

Imiquimod

Imiquimod là một loại thuốc điều chỉnh phản ứng miễn dịch. Nó có sẵn dưới dạng kem 5% và được sử dụng trong một số chỉ định da liễu như mụn cóc và dày sừng ánh sáng. Imiquimod có thể hoạt động bằng cách kích thích một số chất gây ra sự phá vỡ collagen và cuối cùng làm giảm kích thước của sẹo. Hầu hết các nghiên cứu cho thấy kết quả khả quan khi được sử dụng để điều trị sẹo lồi và ngăn ngừa sự hình thành sẹo sau phẫu thuật, kết quả tốt nhất đã được ghi nhận khi bôi imiquimod sau khi cắt bỏ sẹo lồi dài tại để ngăn ngừa tái phát [5]. Có thể bôi imiquimod vào vùng sẹo hàng ngày hoặc cách ngày trong vài tuần (khoảng 8 tuần sau phẫu thuật) hoặc theo chỉ định của bác sĩ. Nó có thể gây ra một số tác dụng phụ như đỏ, sưng, kích ứng da và tăng sắc tố [6].



Laser trị liệu

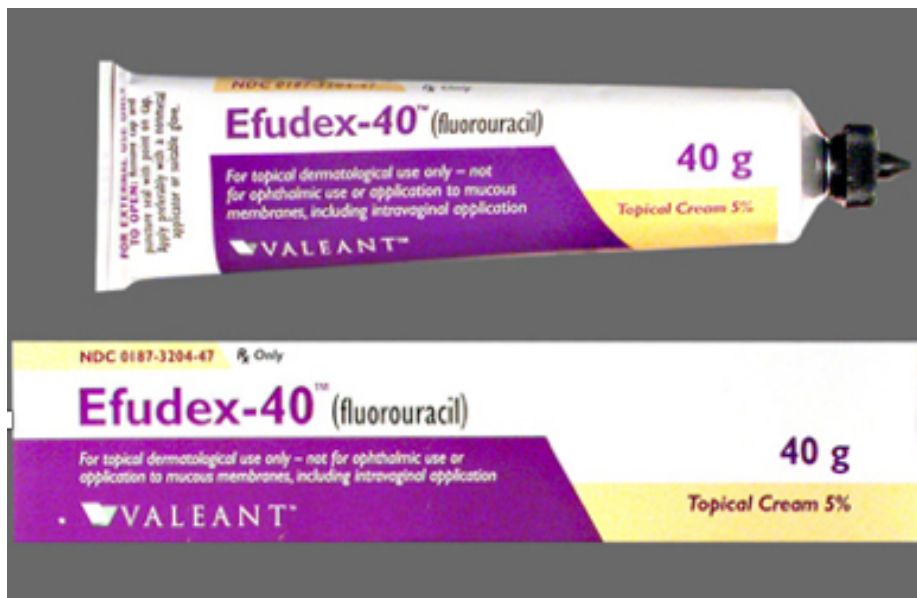Laser có thể được sử dụng để điều trị các dạng sẹo khác nhau bao gồm sẹo phì đại, sẹo lõm, sẹo lõm và sẹo mụn. Có nhiều loại laser có thể được sử dụng để điều trị sẹo, mỗi loại laser có thể điều trị hiệu quả loại sẹo nhất định dựa trên màu sắc, kết cấu và phân loại. Các tia laser điều trị sẹo sẽ nhắm mục tiêu chủ yếu là oxyhemoglobin và nước. Laser CO2 và Er:YAG được sử dụng để điều trị sẹo lõm và sẹo phì đại bằng cách tái cấu trúc collagen với hiệu quả khác nhau và có một số tác dụng phụ bao gồm bỏng và rối loạn sắc tố. Những laser truyền thống này đã được thay thế bằng các loại laser an toàn hơn và hiệu quả hơn.

Laser nhuộm xung (PDL), với bước sóng 585nm và 595nm được sử dụng hiệu quả cho cả sẹo phì đại và sẹo lõm và hiện đang được xem xét như một tiêu chuẩn điều trị, PDL cũng được sử dụng để ngăn ngừa hình thành sẹo sau phẫu thuật [6]. PDL được biết đến như một laser mạch máu, hoạt động thông qua sự hấp thụ năng lượng ánh sáng bởi oxyhemoglobin trong mô sẹo gây ra sự phá hủy các mạch máu và gián tiếp can thiệp vào quá trình tổng hợp collagen quá mức. Nó hiệu quả hơn đối với sẹo phì đại màu đỏ hoặc các mạch máu bị giãn xung quanh sẹo. Có thể gặp một số tác dụng phụ cục bộ sau khi điều trị bằng laser PDL như ban xuất huyết, có thể tồn tại đến 10 ngày. Sưng, đỏ và thay đổi sắc tố là một tác dụng phụ có thể có. Tránh tiếp xúc với ánh nắng mặt trời trước và sau các buổi điều trị laser, bôi kem chống nắng đầy đủ. Laser có thể được kết hợp với phương pháp điều trị khác như tiêm steroid để tăng hiệu quả [8]. Các loại da sạm màu có thể gặp tình trạng tăng sắc tố sau laser, vì vậy bác sĩ có thể sử dụng năng lượng thấp và lặp lại thường xuyên hơn để đạt được kết quả tối ưu.

Các loại laser khác được sử dụng cho sẹo phì đại và sẹo lồi là laser Nd: YAG 1064nm, Nd:YAG Q-Switched 532 và IPL (ánh sáng xung mạnh). Những loại này ít hiệu quả hơn so với laser PDL.

5-Fluorouracil (5-FU)

Fluorouracil là một loại thuốc chống chuyển hóa và được sử dụng làm hóa trị cho một số bệnh ung thư. Nó có ở một số dạng bao gồm thuốc tiêm và thuốc bôi, công thức thuốc bôi nổi tiếng là Efudex, được phê chuẩn để điều trị bệnh dày sừng ánh sáng. Nó có hiệu quả khi được sử dụng tiêm mô sẹo trong điều trị sẹo lồi, điều trị hàng tuần trong 12 tuần. Gần đây, 5-FU được kết hợp với tiêm corticosteroid và PDL cho thấy kết quả tốt [6, 8]. Có thể gặp tác dụng phụ nhỏ như đỏ và tăng sắc tố sau 5-FU.



Liệu pháp áp lạnh

Liệu pháp áp lạnh là phương pháp điều trị bằng cách áp các chất lạnh như nitơ lỏng để điều trị các bệnh về da như mụn cóc và một số bệnh ung thư da. Nó là một cách hiệu quả để điều trị sẹo phì đại và sẹo lồi nhỏ cũng như sẹo mụn trứng cá. Khi kết hợp liệu pháp áp lạnh với các phương pháp điều trị khác như tiêm CS sẽ cho kết quả tốt hơn [6]. Sự đông lạnh tại chỗ có thể tiêu diệt các tế bào nguyên bào sợi và ngăn cản hình thành mạch máu do đó làm giảm kích thước của sẹo. Một phương pháp mới và hiệu quả làm đông lạnh mô sẹo là bằng cryoneedle, cho thấy kết quả tốt hơn trong một số nghiên cứu so với phương pháp thông thường [8]. Bác sĩ có thể thực hiện liệu pháp áp lạnh bằng cách sử dụng bình xịt, đầu dò hoặc tăm bông trong vài giây. Liệu pháp áp lạnh có thể được lặp lại mỗi tháng cho đến khi vết sẹo được cải thiện. Một số tác dụng phụ được dự báo trước như đau, chàm

chích trong các buổi điều trị, có thể bị sưng, đỏ và thậm chí hình thành mụn nước vài ngày sau đó. Tác dụng phụ lâu dài có thể bao gồm làm trắng da, đặc biệt trên da tối màu.

Phẫu thuật chỉnh sửa sẹo

Phẫu thuật chỉnh sửa sẹo là quá trình dùng phẫu thuật để chỉnh sửa lại sẹo. Nó có thể được thực hiện riêng, nhưng kết quả tốt và ít hơn tái phát hơn nếu phối hợp thêm các phương pháp điều trị như dán tấm silicon hoặc tiêm steroid sau phẫu thuật [8, 6]. Một số sẹo lồi có thể cắt bỏ hoàn toàn hoặc một phần với đường cắt hình thoi dọc theo đường căng da và vết cắt được đóng lại bằng cách đơn giản hoặc chuyển vạt. Bác sĩ phẫu thuật có thể thay đổi lại hoặc định hướng lại đường sẹo phì đại bằng cách sử dụng phương pháp Z plasty hoặc W plasty để sắp xếp hoặc ẩn đi vết sẹo. Phẫu thuật thường được coi là một trong những lựa chọn cuối cùng khi các phương pháp ở trên không phải là chỉ định hoặc thất bại, hoặc không đủ hiệu quả điều trị.

Xạ trị

Xạ trị là một phương thức cung cấp bức xạ ion hóa để nhắm mô mục tiêu nhất định trong cơ thể để ngăn chặn chúng phát triển. Xạ trị được sử dụng để điều trị nhiều ung thư bao gồm ung thư hắc tố và ung thư da không phải hắc tố, ung thư vú, ung thư tuyến tiền liệt, ung thư phổi và ung thư cổ tử cung... Nó là một cách trị sẹo hiệu quả và cách thức tương tự được sử dụng để ngăn chặn sẹo phát triển bằng cách tiêu diệt nguyên bào sợi. Chiếu tia X bề mặt, chùm tia electron và đặt chất phóng xạ bên trong là các cách thực hiện xạ trị và cho thấy kết quả tốt trong việc giảm sẹo khi kết hợp với phẫu thuật cắt bỏ sẹo lồi [6]. Có thể cần một số đợt điều trị với trung bình 5-6 lần bắt đầu 1-2 ngày sau khi cắt bỏ sẹo lồi. Hiện tại không nên sử dụng xạ trị như một phương pháp điều trị ban đầu cho sẹo vì có nhiều tác dụng phụ. Mặc dù hiếm gặp, điều đáng sợ nhất là nguy cơ phát triển ung thư mới.

PHẦN KẾT LUẬN

Quá trình hình thành sẹo bất thường có thể là một gánh nặng về mặt chức năng và thẩm mỹ cho bệnh nhân. Bác sĩ thường chẩn đoán loại sẹo và chọn phương pháp điều trị phù hợp nhất với từng trường hợp. Các phương pháp điều trị khác nhau có thể được lựa chọn và đôi khi kết hợp điều trị để có kết quả tốt hơn. Luôn luôn thảo luận với bác sĩ về loại phương pháp điều trị, tác dụng phụ có thể xảy ra và các biện pháp phòng ngừa cần thực hiện.

KHUYẾN NGHỊ

- Đến bác sĩ ngay khi sẹo phát triển, sẹo càng cũ, điều trị càng khó.
- Trao đổi với bác sĩ về loại sẹo, các lựa chọn điều trị, và biện pháp để ngăn chặn.
- Nếu tiền sử cá nhân hoặc gia đình có liên quan đến hình thành sẹo bất thường, thảo luận với bác sĩ trước khi thực hiện bất kỳ thủ thuật nào và có kế hoạch dài hạn.
- Giảm sức căng cho vết thương và chăm sóc vết thương phù hợp để tránh để lại sẹo xấu.
- Sử dụng gel hoặc tấm silicon trên sẹo mới, thường sau tuần thứ hai của quá trình lành thương, dùng trong ít nhất 2 tháng.
- Bác sĩ có thể xem xét tiêm corticosteroid trong sẹo, lặp lại hàng tháng. Điều trị kéo dài có thể dẫn đến các tác dụng phụ như teo da và làm trắng da.
- Tránh phơi nắng và bôi kem chống nắng khi điều trị bằng laser, để tránh tăng sắc tố quá mức.
- Phẫu thuật và xạ trị đối với sẹo không đáp ứng các điều trị bảo tồn khác, không lựa chọn phẫu thuật khi chưa điều trị thử với các phương pháp ít xâm lấn.
- Đề nghị bác sĩ kết hợp điều trị như tiêm corticosteroid, laser PDL và liệu pháp áp lạnh để đạt được kết quả tốt hơn điều trị đơn lẻ.
- Luôn làm theo lời khuyên của bác sĩ và báo cáo các tác dụng phụ không mong muốn ngay khi xảy ra.

TÀI LIỆU THAM KHẢO

1. Monstrey, S., E. Middelkoop, J. J. Vranckx, F. Bassetto, U. E. Ziegler, S. Meaume, and L. Teot. 2014. "Updated scar management practical guidelines: non-invasive and invasive measures." *J Plast Reconstr Aesthet Surg* 67 (8):1017-25. doi: 10.1016/j.bjps.2014.04.011.
2. Reinholz, M., J. Poetschke, H. Schwaiger, A. Epple, T. Ruzicka, and G. G. Gauglitz. 2015. "The dermatology life quality index as a means to assess life quality in patients with different scar types." *Journal of the European Academy of Dermatology and Venereology*:n/a-n/a. doi: 10.1111/jdv.13135.
3. Smith, O. J., and D. A. McGrouther. 2014. "The natural history and spontaneous resolution of keloid scars." *J Plast Reconstr Aesthet Surg* 67 (1):87-92. doi: 10.1016/j.bjps.2013.10.014.
4. Profyris, C., C. Tziotzios, and I. Do Vale. 2012. "Cutaneous scarring: Pathophysiology, molecular mechanisms, and scar reduction therapeutics Part I.

- The molecular basis of scar formation.” J Am Acad Dermatol 66 (1):1-10; quiz 11-2. doi: 10.1016/j.jaad.2011.05.055.
5. Sidgwick, G. P., D. McGeorge, and A. Bayat. 2015. “A comprehensive evidence-based review on the role of topicals and dressings in the management of skin scarring.” Arch Dermatol Res 307 (6):461-77. doi: 10.1007/s00403-015-1572-0.
 6. Arno, A. I., G. G. Gauglitz, J. P. Barret, and M. G. Jeschke. 2014. “Up- to-date approach to manage keloids and hypertrophic scars: a useful guide.” Burns 40 (7):1255-66. doi: 10.1016/j.burns.2014.02.011.
 7. Gauglitz, G. G., H. C. Korting, T. Pavicic, T. Ruzicka, and M. G. Jeschke. 2011. “Hypertrophic scarring and keloids: pathomechanisms and current and emerging treatment strategies.” Mol Med 17 (1-2):113- 25. doi: 10.2119/molmed.2009.00153.
 8. Tziotzios, C., C. Profyris, and J. Sterling. 2012. “Cutaneous scarring: Pathophysiology, molecular mechanisms, and scar reduction therapeutics Part II. Strategies to reduce scar formation after dermatologic procedures.” J Am Acad Dermatol 66 (1):13-24; quiz 25-6. doi: 10.1016/j.jaad.2011.08.035.

BS. Minh Vũ

Chương 15

GIẢM MỠ VÀ CELLULITE

Tác giả: *Brian J. Simmons, BS, Jonathan Kennedy, BS, Vidhi V. Shah, BA, Keyvan Nouri, MD*

University of Miami Miller School of Medicine, Department of Dermatology and Cutaneous Surgery, Miami, FL, US

Biên dịch: *Bs. Trương Tấn Minh Vũ*

NHỮNG ĐIỂM CHÍNH

- Có nhiều phương pháp điều trị giảm mỡ không phẫu thuật để giảm mỡ quanh eo, đùi, cánh tay và các vị trí khác, và cần nhiều lần điều trị để đạt được kết quả tối ưu.
- Các biện pháp này không nên dùng thay thế chế độ ăn uống và tập thể dục phù hợp và cũng không thể mang lại kết quả tương đương với phương pháp phẫu thuật hút mỡ hoặc cắt bỏ truyền thống.
- Đối với những người không muốn trải qua gây mê toàn thân và cần thời gian phục hồi nhanh, các biện pháp này là lựa chọn thay thế phù hợp.
- Một số thiết bị có thể cải thiện màu da và kết cấu da cùng với việc giảm mỡ cục bộ.

GIỚI THIỆU

Giảm mỡ không phẫu thuật

Phương pháp điều trị truyền thống để loại bỏ một lượng lớn mỡ thừa trong cơ thể là phẫu thuật hút mỡ, được thực hiện trong phòng mổ dưới gây mê. Mặc dù cho hiệu quả cao, phương pháp này rất tốn kém và xâm lấn, đi kèm với rủi ro đáng kể về các biến chứng, tác dụng phụ và thời gian phục

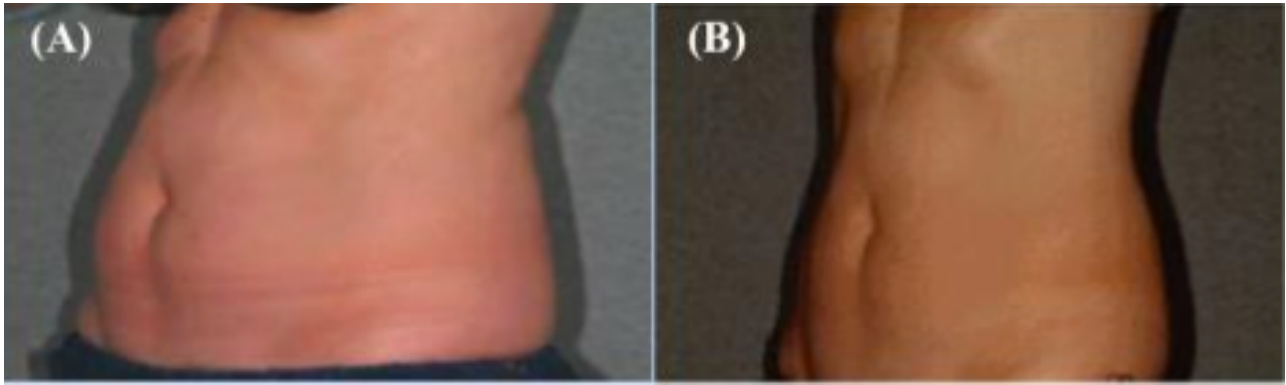
hồi kéo dài sau phẫu thuật. Vì vậy, một số các công nghệ mới đã được phát triển để giúp những bệnh nhân không phải béo phì loại bỏ một lượng nhỏ mỡ cục bộ, đặc biệt là ở những vùng khó điều chỉnh chỉ bằng chế độ ăn kiêng và tập thể dục. Quá trình điều trị cũng thường đem lại kết quả săn chắc da hơn, giảm cellulite và cải thiện bề mặt của da ở vị trí được điều trị. Những thiết bị mới này không phẫu thuật, có nghĩa là an toàn hơn, chi phí phù hợp hơn và hầu như không có tác dụng phụ nghiêm trọng hoặc biến chứng, thời gian nghỉ ngơi ngắn hay không cần, đặc biệt là khi so sánh với phẫu thuật. Mặc dù các phương pháp không xâm lấn có hiệu quả một phần trong việc giảm mỡ, nhưng các can thiệp y tế không thể thay thế cho lối sống lành mạnh như chế độ ăn uống và tập thể dục phù hợp, các chế độ này có thể làm giảm nguy cơ mắc bệnh tim mạch và tiểu đường cũng như tăng tuổi thọ và sức sống.

Loại thiết bị	Mức độ đau	Tác dụng phụ	Số lần điều trị
HIFU	Vừa	Bầm, đỏ, sưng	1-2
RF	Nhẹ- Vừa	Hơi khó chịu, bầm nhẹ hoặc đỏ	3-6
Laser năng lượng thấp	Không	Không	6
Cryolipolysis	Nhẹ	Tê lạnh, bầm, đỏ, sưng có thể tới 1 tuần	1-2

Bảng 1. Các thiết bị giảm mỡ không xâm lấn thường gặp

SÓNG SIÊU ÂM HỘI TỤ CƯỜNG ĐỘ CAO (HIFU)

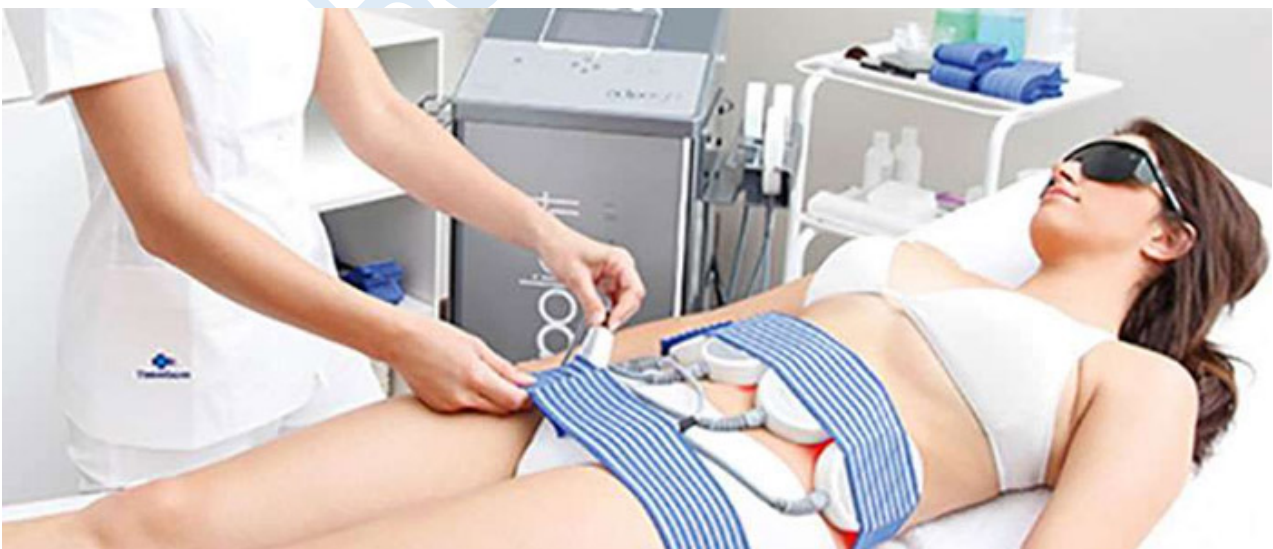HIFU đã được sử dụng từ lâu trong việc tiêu diệt các tế bào khối u và với cơ chế hoạt động này cũng được phê duyệt để giảm mỡ không xâm lấn. Các thiết bị này hoạt động bằng cách đưa sóng âm thanh (ở tần số siêu âm) hội tụ vào mô mỡ bên dưới da. Sóng âm thanh phá vỡ màng tế bào mỡ một cách cơ học mà không làm tổn thương mô gần đó. Sự rung động của sóng âm cũng có thể được sử dụng để tạo nhiệt dưới da, giúp tiêu diệt các tế bào mỡ. Việc chữa lành sau khi các tế bào mỡ chết làm da săn chắc và giảm kích thước vùng điều trị. Bác sĩ có thể thực hiện thủ thuật này trong phòng khám ngoại trú. Bác sĩ sẽ đưa năng lượng siêu âm bằng cách đặt đầu dò vào khu vực điều trị, có thể có cảm giác đau và hơi nóng tại chỗ. Thủ thuật mất khoảng một giờ. Trung bình, một bệnh nhân có thể giảm 2-4 cm vòng eo trong 12 tuần sau một lần điều trị duy nhất [1, 2] (Hình 1). Tuy nhiên, có thể sẽ bị đau nhẹ hoặc khó chịu trong quá trình điều trị và đỏ bầm nhẹ đến trung bình, sưng tới 2 tuần sau khi làm thủ thuật.



Hình 1. Điều trị vùng bụng bằng HIFU (A) trước khi điều trị. (B) 12 tuần sau khi điều trị.

LASER NĂNG LƯỢNG THẤP LOW-LEVEL LASER THERAPY (LLLT)

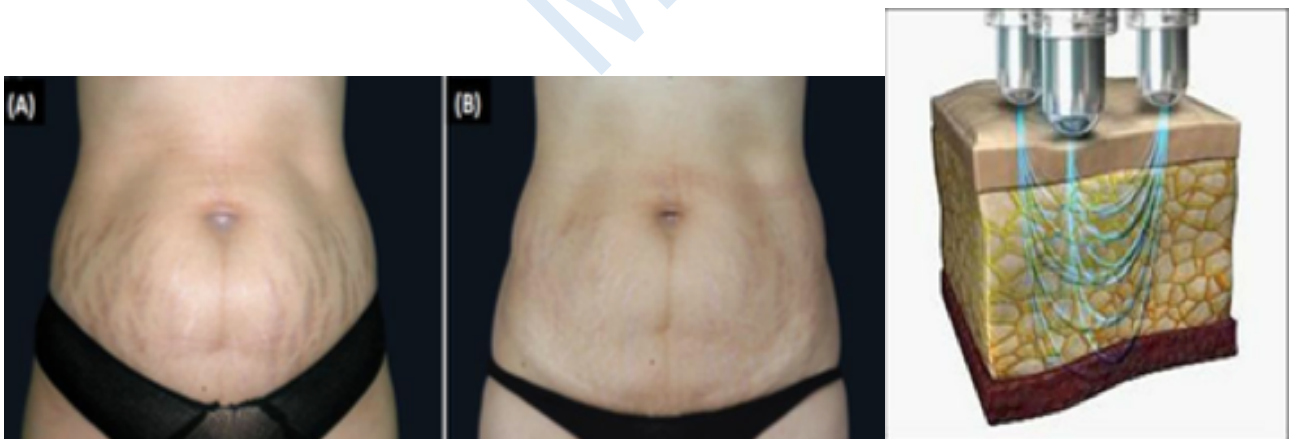LLLT là một phương pháp tạo hình cơ thể không xâm lấn, sử dụng tia laser chiếu trên da để tạo ra những lỗ nhỏ tạm thời trên màng tế bào mỡ, làm giải phóng chất béo bên trong tế bào ra ngoài. Thiết bị LipoLaser được FDA phê chuẩn và đã được chứng minh là giảm mỡ trong hai tuần với 3 lần điều trị mỗi tuần, với tổng số 6 lần điều trị. Thiết bị đã được sử dụng để giảm mỡ ở eo, hông và đùi với khoảng 2-3 cm giảm ở mỗi vị trí [3]. Trong suốt quá trình, khách hàng thoải mái, dễ chịu trong khi kỹ thuật viên hoặc bác sĩ chiếu tia laser ở khu vực điều trị. Không có tác dụng phụ được báo cáo trong các nghiên cứu lâm sàng, và trên thực tế, các thiết bị laser có tác dụng phụ ít nhất và nhẹ nhất trong tất cả các thiết bị không xâm lấn.



SÓNG VÔ TUYẾN (RADIOFREQUENCY)

Các thiết bị RF đã được dùng cho nhiều mục đích bao gồm: làm săn chắc da, điều trị sẹo mụn và nếp nhăn. Nhiều thiết bị đã được tạo với các công nghệ RF khác nhau như đơn cực, lưỡng cực, 3 cực và nhiều cực. Các thiết bị RF chưa được FDA chấp nhận cho tạo hình cơ thể, nhưng thường được sử dụng cho mục đích này theo kiểu off-label. Khách hàng đang dùng máy tạo nhịp tim, máy khử rung tim hoặc phình động mạch không phù hợp với điều trị RF và nên thảo luận về một lựa chọn điều trị khác với bác sĩ.

Các thiết bị này hoạt động bằng cách đốt nóng có chọn lọc các tế bào mỡ dẫn đến chết tế bào mỡ. Các thiết bị đơn cực có thể đưa năng lượng sâu tới các tế bào mỡ, nhưng có thể gây đau trong quá trình thực hiện và da có thể kéo dài một vài ngày. Các thiết bị lưỡng cực cho phép định hướng năng lượng và nhiệt lượng tốt hơn, nhưng không thâm nhập sâu tới các tế bào mỡ. Một loại thiết bị RF Tripolar® sử dụng 3 cực để cung cấp năng lượng tập trung. Loại thiết bị này kết hợp một loại đơn cực cho năng lượng thâm nhập sâu với loại lưỡng cực cung cấp năng lượng mục tiêu được kiểm soát nhiều hơn. Các đợt điều trị là 20 phút mỗi lần trong tổng số 6 lần điều trị trong hai tuần [4] (xem Hình 2). Các thiết bị RF đã cho thấy giảm 3-5cm trên bụng sau 12 tuần [2]. Tác dụng phụ bao gồm đau nhẹ hoặc khó chịu (cảm giác nóng) trong khi điều trị, và đỏ bầm nhẹ, hoặc sưng.

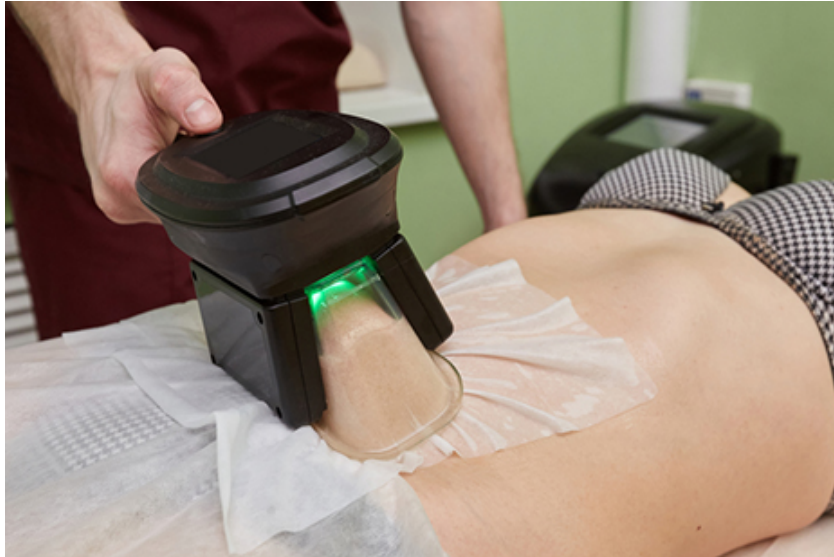

Hình 2. Điều trị bằng Tripollar®. (A) Trước (B) 8 buổi sau 4 tuần.

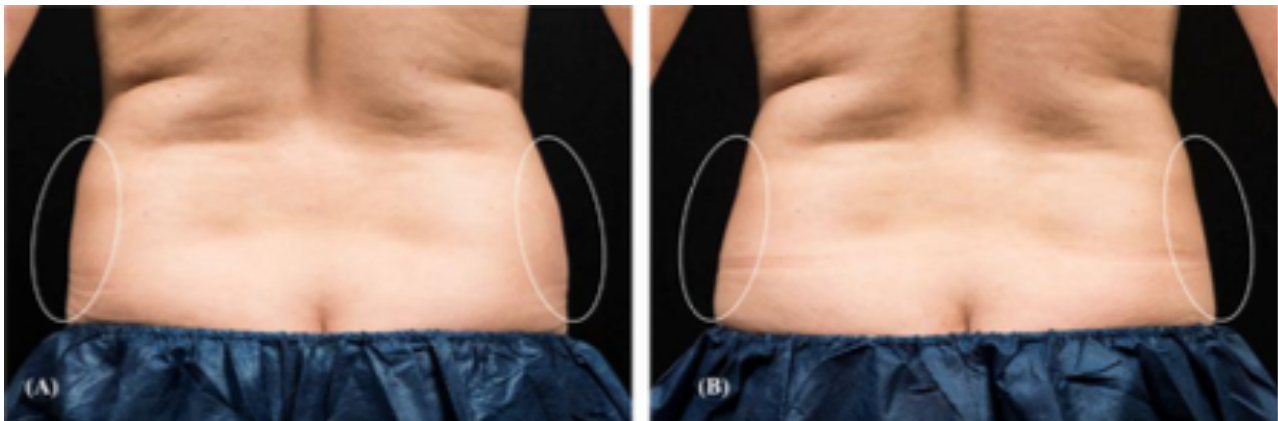
CRYOLIPOLYSIS

Cryolipolysis là một phương pháp không xâm lấn khác, hoạt động bằng cách làm lạnh các tế bào mỡ, chúng rất nhạy cảm với những thay đổi về nhiệt độ và có thể bị phá hủy. Thiết bị CoolSculpting® là một loại máy Cryolipolysis sử dụng chân không để hút các mô mỡ ở giữa các tấm làm

lạnh. Thiết bị này được FDA phê chuẩn để giảm mỡ quanh bụng, đùi và hông. Ngoài ra, thiết bị đã được sử dụng off-label để điều trị mỡ vùng cánh tay, chân và mông. Sau một lần điều trị 45 phút, khách hàng có thể đợi kết quả tiến triển đáng kể bắt đầu từ 4 tuần. Các nghiên cứu đã chỉ ra rằng kết quả tối ưu xảy ra đến 6 tháng sau khi điều trị. Do thiết bị này sử dụng đầu hình hộp để hút vùng mỡ, nên các khu vực như lưng, đùi trong và ngoài khó điều trị hơn và thường cần hai hoặc nhiều lần điều trị để thấy kết quả rõ rệt [5].



Ngoài việc giảm các vùng mỡ, có thể thấy sự cải thiện về kết cấu da và tăng độ săn chắc (xem Hình 3). Trong quy trình, lực hút chân không sẽ hút da giữa các tấm làm lạnh. Khách hàng có thể cảm thấy hơi khó chịu và cảm giác lạnh trong vài phút, nhưng cảm giác sẽ biến mất. Thông thường, thiết bị sẽ giữ nguyên vị trí từ 20 phút đến 1 giờ. Các tác dụng phụ thường thấy sau thủ thuật này bao gồm: đỏ, sưng, tê, khó chịu tạm thời, đau và bầm tím; hầu hết sẽ tự khỏi trong vòng 2 tuần.



Hình 3. Điều trị bằng phương pháp Cryolipolysis cho vùng hông. (A) Trước khi điều trị (B) Sau 3 tháng.

CHUẨN BỊ TRƯỚC THỦ THUẬT

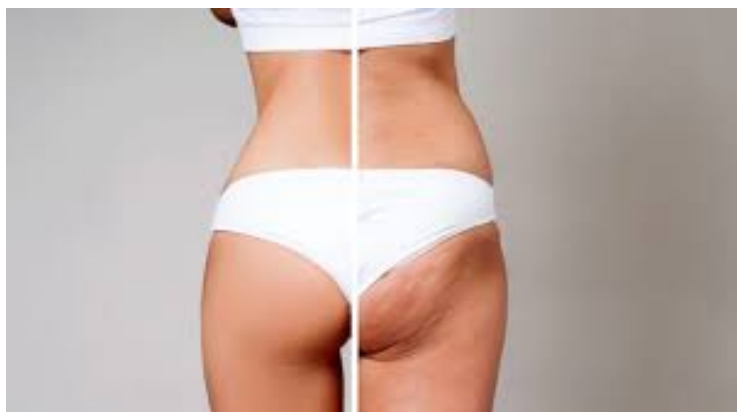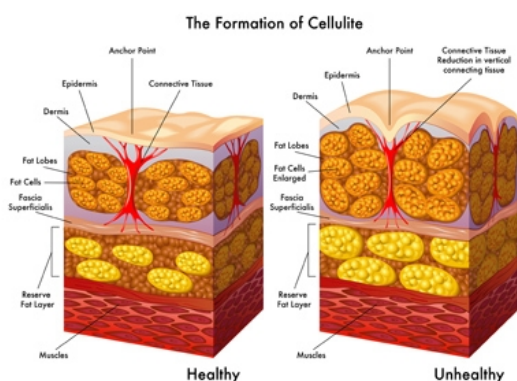
Gặp bác sĩ và trao đổi về rủi ro và lợi ích của các thủ thuật giảm mỡ sẽ được thực hiện. Trao đổi về những kì vọng cá nhân về thủ thuật và lựa chọn một phương pháp cải thiện đường viền cơ thể không xâm lấn phù hợp. Khách hàng muốn giảm một lượng lớn mỡ tại một vị trí có thể không phù hợp với một phương pháp không xâm lấn và nên chọn phẫu thuật thay thế. Một số thủ thuật cải thiện đường viền cơ thể không xâm lấn có nhiều khả năng gây ra vết bầm tím. Nếu đang dùng thuốc chống đông máu, aspirin, Vitamin E hoặc các chất bổ sung thảo dược khác, nên thảo luận với bác sĩ vì chúng có thể làm tăng nguy cơ bị bầm tím.

TRONG KHI THỰC HIỆN THỦ THUẬT

Các thủ thuật giảm mỡ thường được chịu đựng tốt bởi bệnh nhân mà không có bất kỳ vấn đề lớn nào. Đôi khi có đau, cảm giác nóng rát hoặc lạnh, hoặc áp lực thay đổi tùy thuộc vào thiết bị được sử dụng. Các tác dụng phụ khác cũng thay đổi theo thiết bị cụ thể, nhưng nói chung là nhẹ, tạm thời và chỉ giới hạn ở đỏ, bầm tím, sưng.

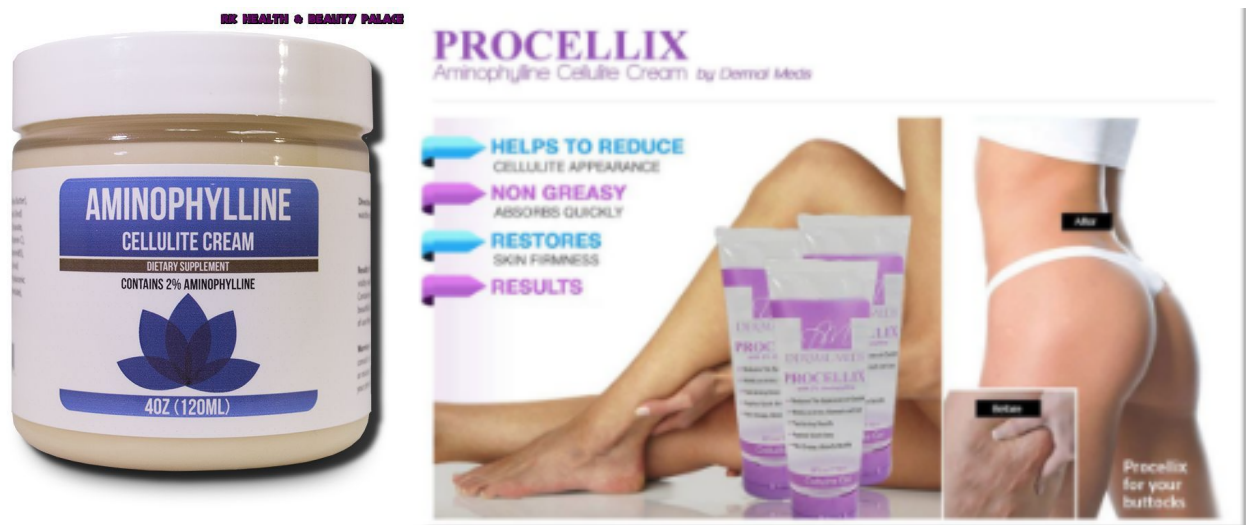CELLULITE

Cellulite tạo thành do sự nhô ra của mỡ qua các mô liên kết dưới da dẫn đến sự hình thành vết lồi lõm trên da. Sự xơ cứng của các vách ngăn liên kết xung quanh các tế bào mỡ và mỏng da do lão hóa góp phần vào tình trạng nghiêm trọng của cellulite trên da. Nguyên nhân của cellulite bao gồm thay đổi trọng lượng cơ thể, thay đổi nội tiết tố, thay đổi quá trình trao đổi chất, thay đổi cấu trúc của da, sự lão hóa và di truyền. Giống như các vấn đề thẩm mỹ khác, có nhiều lựa chọn để điều trị cellulite bằng chế độ ăn kiêng và tập thể dục để đạt được hiệu quả giảm cân, thuốc bôi, thủ thuật không xâm lấn và phẫu thuật xâm lấn tối thiểu.



THUỐC BÔI TẠI CHỖ CHO CELLULITE

Thuốc bôi là lựa chọn điều trị đơn giản và dễ dàng nhất cho cellulite. Tuy nhiên, các phương pháp điều trị có thể có kết quả khác nhau. Loại thuốc đầu tiên có thể sử dụng để điều trị cellulite là Methylxanthines, trong đó Aminophylline đã được sử dụng trong điều trị cellulite. Các nghiên cứu cho phương pháp này còn ít. Cơ chế hoạt động có thể bằng cách tăng sự trao đổi chất của các tế bào mỡ. Kem được bôi hai lần một ngày vào vùng điều trị trong 12 tháng. Không có tác dụng phụ được ghi nhận khi sử dụng thuốc này. Vì vậy, có thể thử trước khi đầu tư vào các phương pháp điều trị đắt tiền hơn hoặc xâm lấn hơn cho cellulite.



Kem retinoid tại chỗ là một phương pháp điều trị thay thế có thể được áp dụng. Điển hình là kem retinol 0,3% (cũng là loại được sử dụng để điều trị mụn trứng cá) đã được chứng minh là có một số cải thiện trong điều trị cellulite. Tuy nhiên, thiếu dữ liệu mạnh để hỗ trợ việc sử dụng nó. Nó có thể làm tăng sự hình thành collagen và do đó lấp đầy các khu vực của cellulite. Tuy nhiên, retinoids tại chỗ có thể khiến da nhạy cảm với ánh nắng mặt trời, gây bong và đỏ. Do đó, nếu sử dụng thuốc này để điều trị cellulite, nên thoa kem chống nắng ít nhất 30 SPF khi ra ngoài. Phụ nữ đang mang thai, hoặc dự định có thai nên tránh sử dụng thuốc này vì nó có thể gây dị tật bẩm sinh ở em bé.

THỦ THUẬT KHÔNG XÂM LẤN ĐIỀU TRỊ CELLULITE

Có một số các thiết bị không xâm lấn có thể được sử dụng để điều trị cellulite. Nhiều thiết bị sử dụng phối hợp đa phương pháp cùng một lúc. Điều cần quan tâm khi sử dụng các thiết bị điều trị không xâm lấn để điều trị cellulite là chi phí cho mỗi đợt điều trị, số buổi điều trị có thể cần, và cần

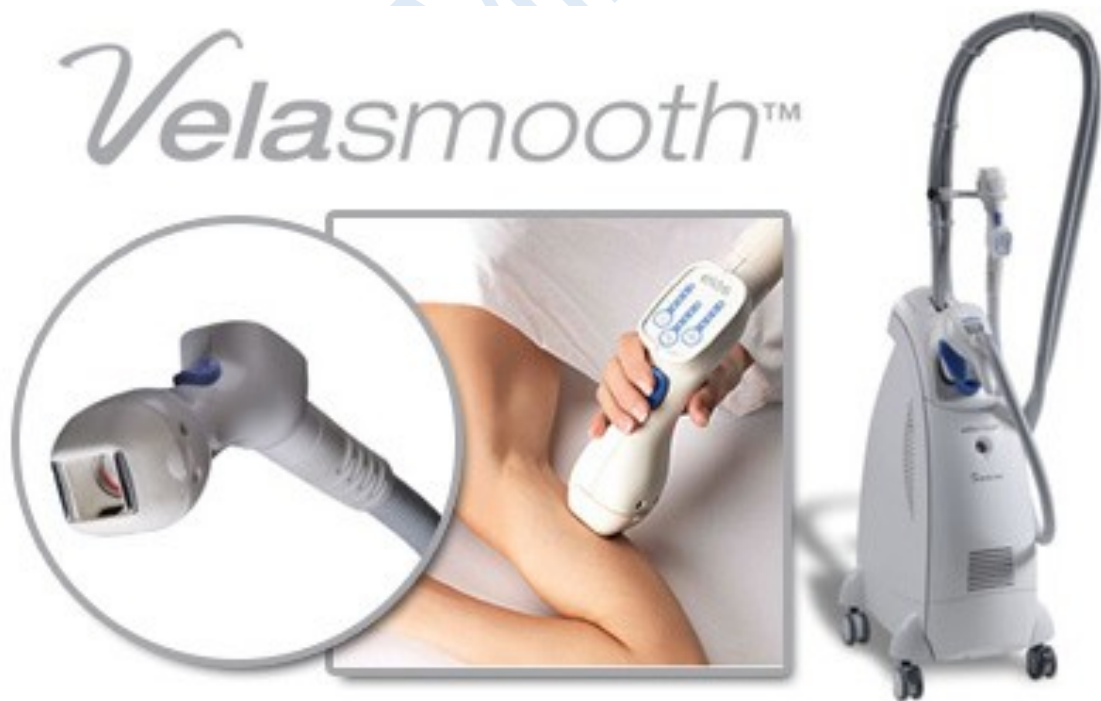điều trị định kỳ để duy trì kết quả. Nhiều phương pháp điều trị không xâm lấn không đem lại kết quả vĩnh viễn và có thể yêu cầu lặp lại điều trị hàng tuần, điều này có thể không phù hợp với lịch trình của một số người (xem Bảng 2, danh sách các phương pháp điều trị không xâm lấn phổ biến).

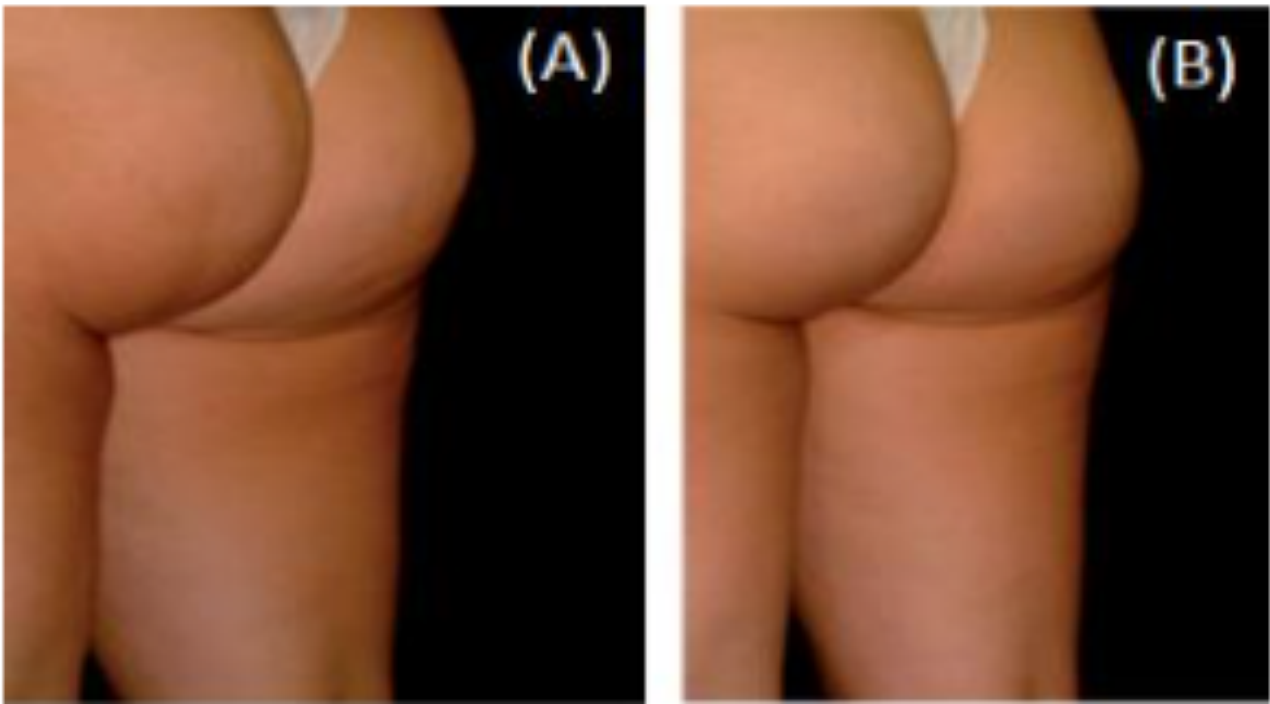
Phương pháp điều trị	Tên thiết bị
Hút chân không và massage	Endermologie
RF và tia hồng ngoại	Velasmooth, Velashape
RF đơn cực	Exilis
Sóng siêu âm	Ultrashape
Laser và ánh sáng	SmoothShape, TriActive

Bảng 2. Các phương pháp điều trị Cellulite không xâm lấn

VelaSmooth®

VelaSmooth® là một thiết bị được sử dụng để điều trị cellulite bằng cách kết hợp ánh sáng hồng ngoại, RF lưỡng cực, hút và mát xa. Phương pháp này thường được sử dụng trên đùi và mông để điều trị cellulite. Các đợt điều trị có thể thay đổi từ 2 lần điều trị mỗi tuần và tổng số 8 đến 12 lần điều trị trong 4 - 6. Tuy nhiên, điều trị bổ sung sẽ là cần thiết nếu bạn muốn duy trì kết quả giảm cellulite.

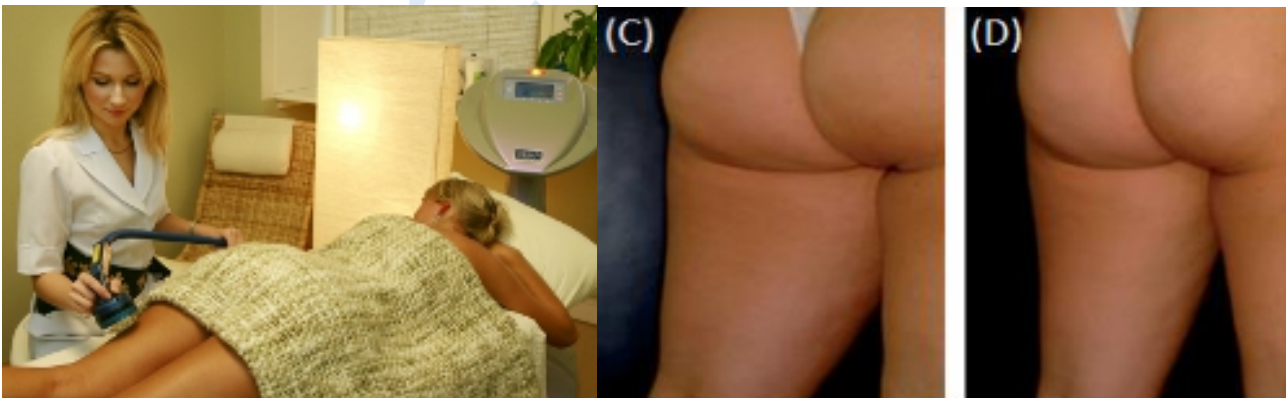



(A) trước VelaSmooth® (B) Sau 6 tuần điều trị bằng VelaSmooth®

TriActive®

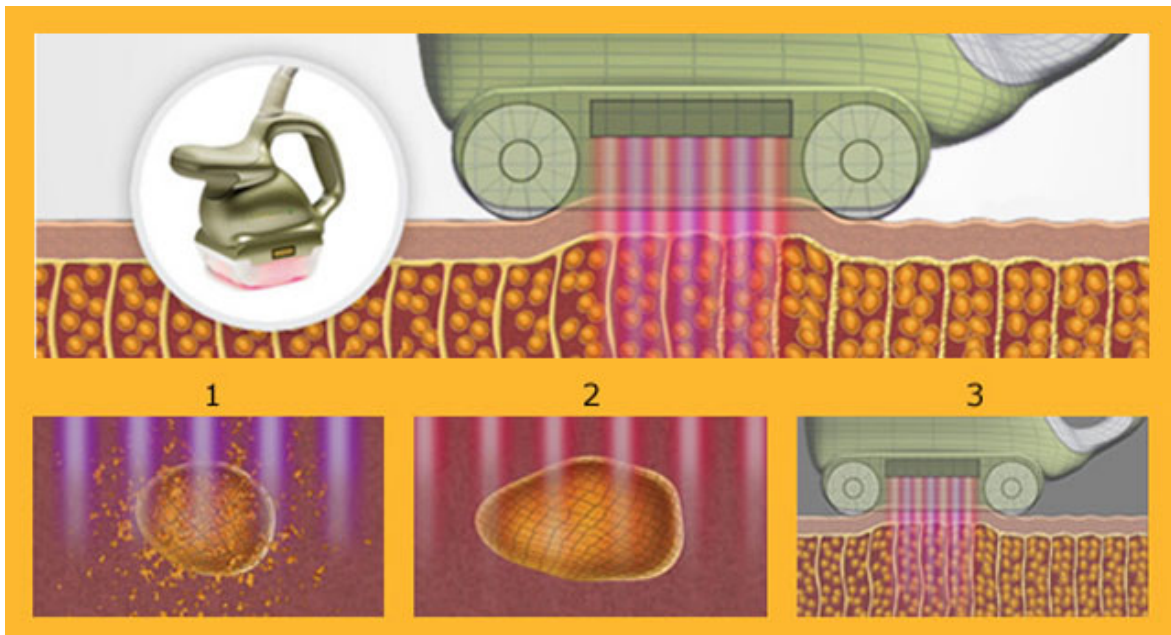
TriActive® là một thiết bị sử dụng làm lạnh, mát xa và laser để điều trị cellulite. Tuy nhiên, số lần điều trị cần nhiều lần hơn để đạt được kết quả. Có thể cần hai lần một tuần trong tổng cộng 8 tuần để hoàn thành điều trị. Tuy nhiên, các đợt điều trị có thể khác nhau. Các nghiên cứu báo cáo rằng 17% đến 84% bệnh nhân thấy cải thiện trong cellulite. Có thể có vết bầm tím tạm thời hoặc khó chịu, tự khỏi sau một thời gian ngắn.



(C) Trước TriActive® (D) Sau 6 tuần điều trị bằng TriActive®.

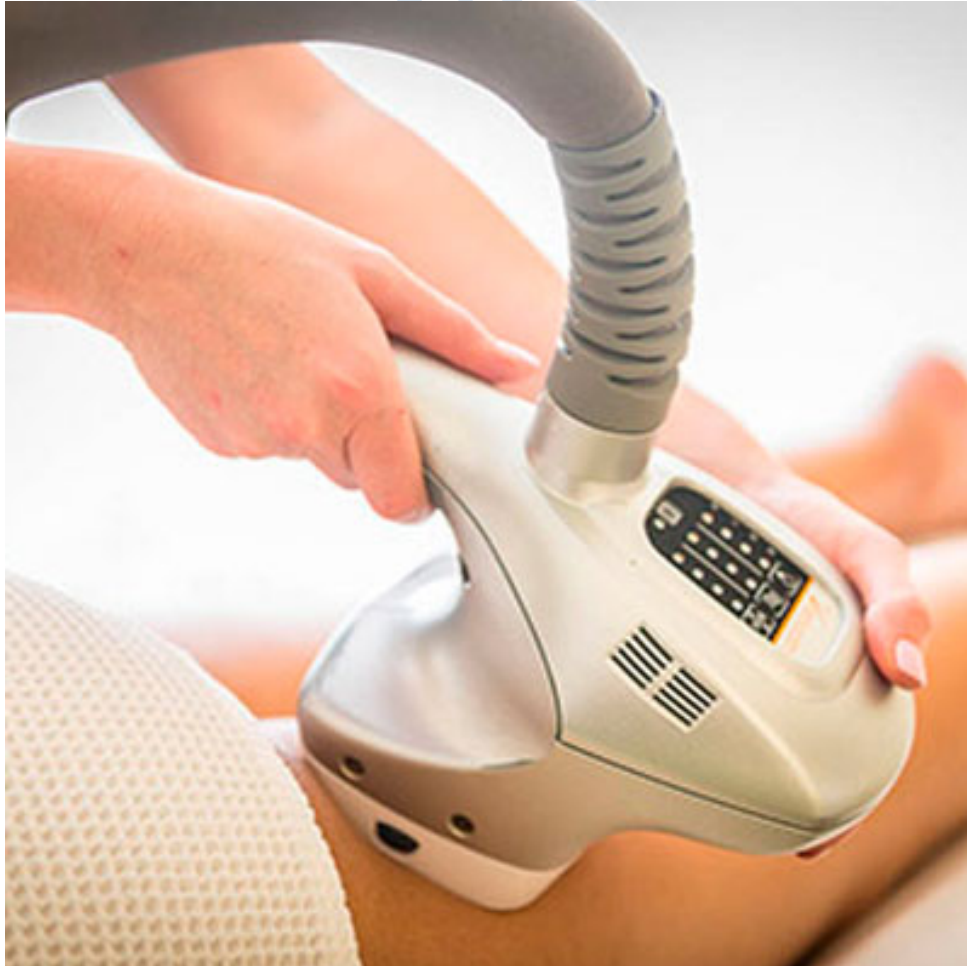SmoothShapes®

SmoothShapes® là một thiết bị kết hợp con lăn và máy hút để xoa bóp vùng cellulite. Kỹ thuật này hoạt động để cho phép giải phóng chất béo từ các tế bào mỡ.



VelaShape®

VelaShape® sử dụng kết hợp hút chân không theo xung, mát xa, RF lưỡng cực và ánh sáng hồng ngoại. Thiết bị này hoạt động bằng cách làm tăng quá trình phân hủy chất béo và tăng lưu lượng máu thông qua hút và mát xa.



ĐIỀU TRỊ CELLULITE BẰNG PHƯƠNG PHÁP XÂM LẤN TỐI THIỂU

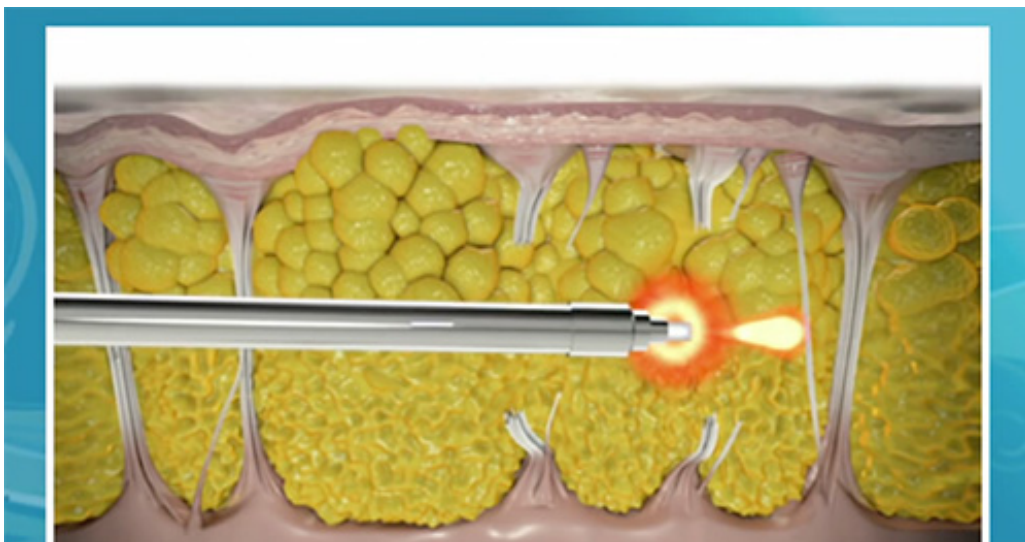
Có những phương pháp điều trị bằng phẫu thuật được sử dụng để điều trị cellulite. Các thủ thuật này có thể cần cắt bỏ da và cần gây tê.

PHẪU THUẬT CẮT ĐÁY CELLULITE

Một phương pháp cũ là phẫu thuật cắt đáy cellulite. Phương pháp này sử dụng kim hoặc dao mổ được đưa vào da và được sử dụng để cắt các vách ngăn dạng sợi kéo các vùng mỡ xuống, tạo thành các vết lõm nhìn thấy trong cellulite. Phương pháp này cần gây tê, các nghiên cứu đã chỉ ra rằng có tới 78,8% bệnh nhân hài lòng khi sử dụng phương pháp điều trị đặc biệt này [6]. Phương pháp này có thể là một lựa chọn tốt nếu khách hàng không ngại có xâm lấn tối thiểu và không có thời gian để đến phòng khám bác sĩ nhiều lần.

LASER CẮT ĐÁY CELLULITE

Một cách khác thay vì sử dụng kim hoặc dao mổ để điều trị cellulite là dùng tia laser đưa vào da để điều trị cellulite. Cellulaze® là một thiết bị có thể làm điều này. Một camera nhỏ được đưa vào da và cho phép tia laser cắt các dải sợi gây ra vết lõm nhìn thấy trong cellulite tương tự như cách kim hoặc dao mổ. Gây tê cục bộ là cần thiết. Ngoài việc làm giảm sự xuất hiện sần sùi của cellulite, tia laser cũng có thể làm cho làn da săn chắc hơn. Có thể bị đỏ, sưng, bầm tím, ngứa và tê ở vùng điều trị, kéo dài đến 6 tuần. Kết quả điều trị có thể thấy đáng kể sau một lần, tuy nhiên cần đợi đến sáu tháng để thấy kết quả tối ưu.



KẾT LUẬN

Nhìn chung, có nhiều phương pháp điều trị được sử dụng trong việc giảm mỡ không xâm lấn (tạo đường viền cơ thể) và trong điều trị cellulite. Nhiều thiết bị trong số này hiệu quả trong việc giảm mỡ, giảm cellulite và cải thiện sự lỏng lẻo của da và bề mặt da.

Các phương pháp này không có tác dụng phụ nghiêm trọng hoặc vĩnh viễn, không cần thời gian nghỉ ngơi nhiều. Tuy nhiên, nên có những kỳ vọng hợp lý và thực tế với từng phương pháp điều trị. Xem xét mức chi cho các phương pháp điều trị này, thời gian cho các buổi điều trị, sự cần thiết phải điều trị duy trì và tác dụng phụ có thể của từng phương pháp điều trị. Những cân nhắc cẩn thận này sẽ cho phép chọn lựa phương pháp điều trị tốt nhất cho mình.

KHUYẾN NGHỊ

- Duy trì chế độ ăn uống và tập thể dục phù hợp. Phương pháp điều trị giảm mỡ không phẫu thuật không thay thế được một lối sống lành mạnh.
- Trao đổi cởi mở. Nói chuyện với bác sĩ về các phương pháp điều trị giảm mỡ không phẫu thuật nếu quan tâm đến việc giảm mỡ và cellulite. Bác sĩ sẽ giới thiệu công nghệ tốt nhất phù hợp với mục tiêu của từng cá nhân.
- Nếu đang sử dụng máy tạo nhịp tim, máy khử rung tim hoặc tiền sử phình động mạch, không nên điều trị bằng RF để giảm mỡ. Các phương pháp điều trị giảm mỡ không phẫu thuật có thể mất đến vài tháng hoặc phối hợp nhiều phương pháp điều trị để có hiệu quả.

TÀI LIỆU THAM KHẢO

1. Jewell, M. L., R. A. Baxter, S. E. Cox, L. M. Donofrio, J. S. Dover, R. G. Glogau, M. A. Kane, R. A. Weiss, P. Martin, and J. Schlessinger. 2011. "Randomized sham-controlled trial to evaluate the safety and effectiveness of a high-intensity focused ultrasound device for noninvasive body sculpting." *Plast Reconstr Surg* 128 (1):253-62. doi: 10.1097/PRS.0b013e3182174278.
2. Kennedy, J., S. Verne, R. Griffith, L. Falto-Aizpurua, and K. Nouri. 2015. "Non-invasive subcutaneous fat reduction: a review." *J Eur Acad Dermatol Venereol*. doi: 10.1111/jdv.12994.
3. Jackson, R. F., D. D. Dedo, G. C. Roche, D. I. Turok, and R. J. Maloney. 2009. "Low-level laser therapy as a non-invasive approach for body contouring: a

- randomized, controlled study.” *Lasers Surg Med* 41 (10):799-809. doi: 10.1002/lsm.20855.
4. Manuskiatti, W., C. Wachirakaphan, N. Lektrakul, and S. Varothai. 2009. “Circumference reduction and cellulite treatment with a TriPollar radiofrequency device: a pilot study.” *J Eur Acad Dermatol Venereol* 23 (7):820-7. doi: 10.1111/j.1468-3083.2009.03254.x.
 5. Stevens, W. G., L. K. Pietrzak, and M. A. Spring. 2013. “Broad overview of a clinical and commercial experience with CoolSculpting.” *Aesthet Surg J* 33 (6):835-46. doi: 10.1177/1090820x13494757.
 6. Hexsel, D. M., and R. Mazzuco. 2000. “Subcision: a treatment for cellulite.” *Int J Dermatol* 39 (7):539-44.

BS. Minh Vũ

Chương 16

RADIOFREQUENCY

Tác giả: *Brian J. Simmons, BS, Johnathan Kennedy, BS, Adam S. Aldahan, BS, Mohammed Alsaidan, MD, Keyvan Nouri, MD*

University of Miami Miller School of Medicine, Department of Dermatology and Cutaneous Surgery, Miami, FL, US

Biên dịch: *Bs. Trương Tấn Minh Vũ*

NHỮNG ĐIỂM CHÍNH

- Thiết bị sóng vô tuyến (RF) được sử dụng rộng rãi trong các chỉ định điều trị về thẩm mỹ.
- Các thiết bị này cung cấp các giải pháp điều trị xâm lấn tối thiểu qua các đợt điều trị ngắn.
- Sử dụng phù hợp cho tất cả các loại da.
- Hiệu quả điều trị có thể được thấy sau ít nhất hai tuần và được ghi nhận kéo dài trong nhiều năm.

GIỚI THIỆU

Các thiết bị RF hoạt động bằng cách tạo ra các dòng điện trong da. Dòng điện đi qua da nơi nó gặp điện trở. Khi gặp điện trở, nó sinh ra nhiệt, tương tự như hiện tượng xảy ra khi dòng điện đi qua các cuộn dây lò xo trong bếp điện. Càng nhiều dòng điện chạy qua da, nhiệt được tạo ra càng nhiều. Các thiết bị RF có thể cung cấp năng lượng được kiểm soát đến các độ sâu cụ thể. Một số mô như mỡ có điện trở cao hơn, làm chúng trở thành mục tiêu được chọn lọc. Hơn nữa, các thiết bị RF có thể được sử dụng trên nhiều loại da, khiến chúng trở thành một công cụ linh hoạt trong các điều trị thẩm mỹ.

LỊCH SỬ SÓNG RF

Năng lượng RF đã được sử dụng nhiều trong y tế. Nó được phát triển lần đầu tiên vào những năm 1920 để sử dụng như một dao điện. Kể từ đó nó đã được sử dụng trong điều trị nhiều loại bệnh bao gồm: điều trị ung thư tuyến tiền liệt và hẹp bao khớp [1]. Thiết bị này đã được FDA chấp thuận vào năm 2002 cho các nếp nhăn trên khuôn mặt và kể từ đó, nhiều thiết bị đã được chấp thuận để sử dụng trong thẩm mỹ.

CÁCH THỨC HOẠT ĐỘNG CỦA SÓNG RF

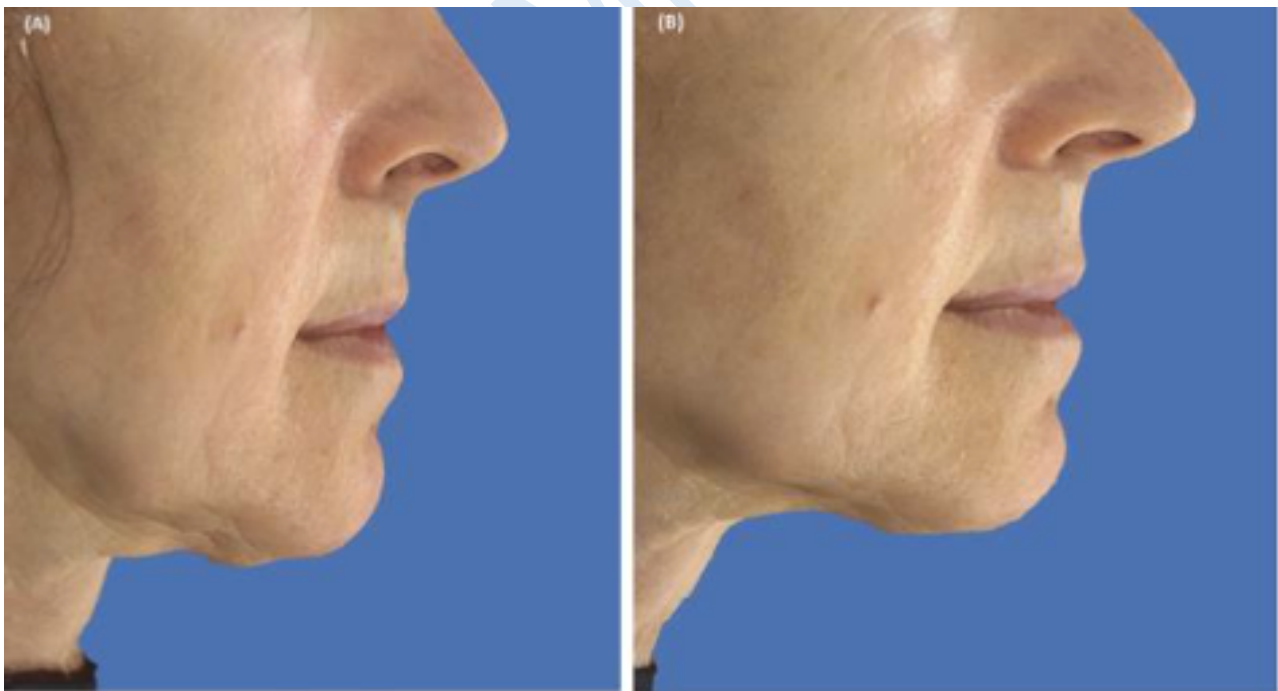
Sóng RF hoạt động bằng cách làm nóng có chọn lọc lớp sâu hơn của da (trung bì), tạo ra tổn thương nhiệt cục bộ trong khi không ảnh hưởng đến lớp trên cùng của da (biểu bì). Bằng cách làm nóng lớp trung bì, các mô nâng đỡ (collagen) co lại, làm săn chắc da. Ngoài ra, nhiệt có thể kích hoạt cơ chế sửa chữa của cơ thể, dẫn đến sản sinh nhiều mô nâng đỡ hơn, có thể lấp đầy các khiếm khuyết trên da như sẹo hoặc nếp nhăn. Có 3 loại thiết bị RF thường được sử dụng: đơn cực, lưỡng cực và phân đoạn (fractional), khác nhau về cách chúng cung cấp năng lượng cho mô.

MONOPOLAR RF (RF ĐƠN CỰC)

Các thiết bị này sử dụng một điện cực duy nhất tiếp xúc với da và có miếng dán kim loại cho phép dòng điện đi từ điện cực đến miếng dán. Loại thiết bị này lần đầu tiên được FDA chấp thuận cho các nếp nhăn quanh mắt, nhưng kể từ đó đã được sử dụng để điều trị nếp nhăn ở nhiều vùng xung quanh khuôn mặt, cũng như trị mụn và nâng chân mày (Xem Bảng 1 để biết danh sách đầy đủ các công dụng). Ngoài ra, RF đơn cực đã được sử dụng để làm săn chắc da (xem Hình 1 cho trước và sau). Các tình trạng có thể được điều trị trong 1 đến 3 buổi. Tuy nhiên, có thể chưa thấy kết quả tối ưu trước 3 tháng cho đến khi mô nâng đỡ mới được hình thành hoàn toàn, nhưng có thể bắt đầu thấy kết quả sau ít nhất là hai tuần.

Thiết bị	Công dụng
Monopolar (Thermacool, Biorad)	Cải thiện nếp nhăn quanh mắt và mặt Nâng chân mày Săn chắc da cổ, nếp mũi má, nếp marionette và jawline Mụn trứng cá và sẹo mụn
Bipolar	Săn chắc da Giảm nếp nhăn Mụn trứng cá và sẹo mụn trứng cá Tấy lông và cellulite
Combination Bipolar treatments Electro-optical synergy (Aurora SR, Polaris WR, VelaSmooth) Functional aspiration controlled electrothermal stimulation (Aluma)	Giảm nếp nhăn Lão hoá da do ánh sáng Sẹo mụn Da nhão
Fractional (Matrix RF, Miratone)	Trẻ hóa da Giảm nếp nhăn

Bảng 1. Công dụng của các thiết bị RF

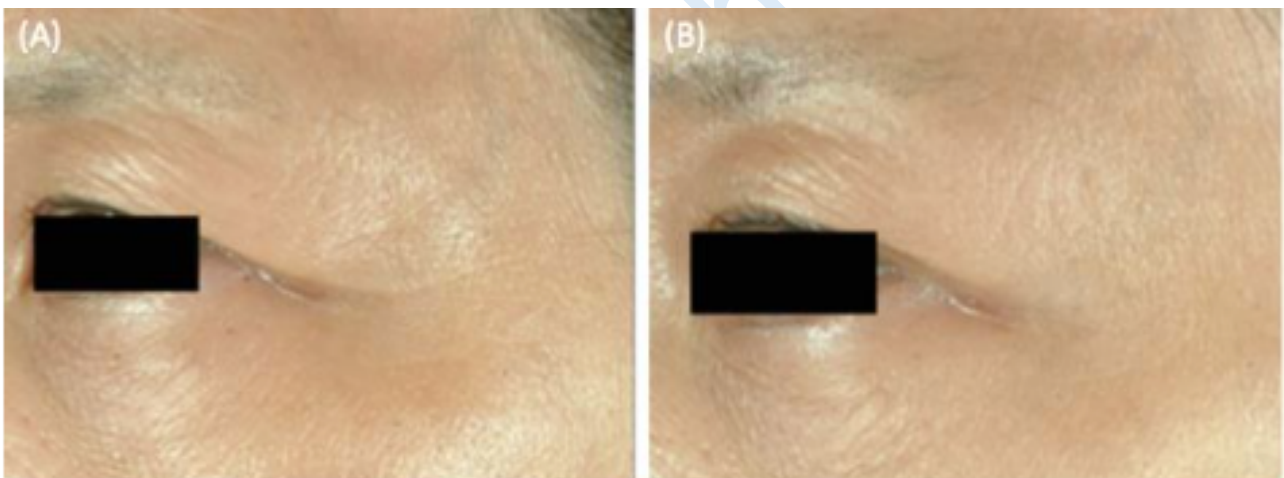


Hình 1. Điều trị bằng RF đơn cực để làm săn chắc da cổ (Thermage) (A) Trước khi điều trị (B) 16 tháng sau khi điều trị.

BIPOLAR RADIOFREQUENCY (RF LƯƠNG CỰC)

Các thiết bị này hoạt động thông qua một phương pháp tương tự như của các thiết bị đơn cực. Sự khác biệt là ở cấu hình của thiết bị, nó sử dụng hai điện cực thay vì một. Do đó, các thiết bị này cung cấp năng lượng không thâm nhập sâu vào da như các thiết bị đơn cực và có thể cần nhiều lần điều trị hơn để có được kết quả như mong đợi. Tuy nhiên, sự khó chịu khi điều trị thường ít hơn so phương pháp đơn cực. Thiết bị RF lưỡng cực có thể được sử dụng trong trẻ hóa da để cải thiện độ săn chắc, cấu trúc và nếp nhăn của da, ngoài ra có thể được sử dụng để điều trị mụn trứng cá và cellulite.

Một số thiết bị lưỡng cực mới hơn kết hợp ánh sáng hoặc hút chân không với sóng RF để cho phép thâm nhập dễ dàng hơn. Điều này có thể làm giảm nguy cơ đau vì cần ít năng lượng hơn (xem Bảng 1). Các phương pháp này kết hợp ánh sáng xung mạnh (IPL), được chứng minh là cải thiện từ 75% đến 95% độ săn chắc, cấu trúc và nếp nhăn của da khi được điều trị hai tuần một lần với tổng số 6 buổi điều trị [2]. Ngoài ra, có thể nhận thấy kích thước lỗ chân lông trên da giảm và màu da được cải thiện.



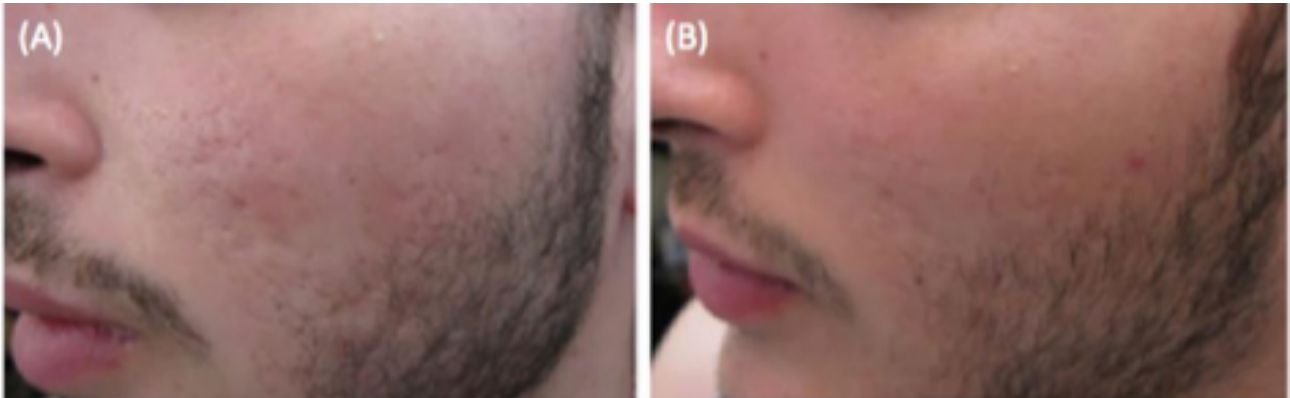Hình 2. Kết hợp RF lưỡng cực và ánh sáng hồng ngoại để điều trị nếp nhăn quanh mắt (A) Trước (B) 3 tháng sau 3 lần điều trị.

FRACTIONAL RADIOFREQUENCY (RF PHÂN ĐOẠN)

Đây là phương thức mới nhất điều trị bằng sóng RF. Phương pháp này hoạt động bằng cách phát tán (phân đoạn) sóng RF giữa nhiều điện cực, cho phép đốt nóng có chọn lọc ở các lớp sâu của da mà không ảnh hưởng đến mô xung quanh. Điều này có tác dụng duy trì cấu trúc của da trong khi collagen mới đang được hình thành. Nếu chọn phương pháp điều trị cụ thể này, có thể chọn một trong hai thiết bị. Một loại sử dụng các điện cực đặt trên da (fractional RF) trong khi loại còn lại có các kim siêu nhỏ xuyên qua

da (needle RF) để cung cấp năng lượng. Các thiết bị này đã được sử dụng tương tự như các thiết bị RF khác để trẻ hóa da và trị sẹo mụn (xem Hình 3).

Nói chung, cần 3-4 buổi điều trị để đạt được kết quả tối ưu. Tuy nhiên, nên biết rằng mặc dù các phương pháp điều trị bằng sóng RF phân đoạn đã được sử dụng để trẻ hóa da mặt, nhưng sự cải thiện không đáng kể như căng da mặt bằng phẫu thuật [3]. Nếu cần sự thay đổi đáng kể, nên thảo luận với bác sĩ về các phương pháp điều trị thay thế.



Hình 3. Tần số vô tuyến Microneedle Fractional để trị sẹo mụn. (A) Trước (B) 1 tháng Sau khi điều trị duy nhất.

CHUẨN BỊ CHO BUỔI ĐIỀU TRỊ

Trao đổi với bác sĩ của bạn về các vấn đề sức khỏe đang mắc phải trước khi điều trị, đặc biệt nếu đang mắc bệnh tự miễn hoặc sử dụng máy tạo nhịp tim và / hoặc máy khử rung tim, vì những tình trạng hoặc thiết bị này sẽ chống chỉ định điều trị bằng sóng RF.

Ngừng hút thuốc ít nhất 6 tuần trước khi làm thủ thuật để vết thương mau lành hơn. Tránh dùng các loại thuốc có thể làm tăng nguy cơ chảy máu hoặc bầm tím như aspirin, ibuprofen hoặc vitamin E. Thông báo cho bác sĩ về các thực phẩm chức năng bổ sung đang dùng, vì chúng cũng có thể làm tăng nguy cơ chảy máu. Ngừng sử dụng thuốc bôi hoặc các sản phẩm bôi ngoài da khác để giảm nguy cơ phản ứng có hại.

DIỄN BIẾN BUỔI ĐIỀU TRỊ BẰNG RF

Thủ thuật có thể được thực hiện trong phòng khám hoặc tại một cơ sở y tế. Hầu hết các thủ thuật có thể được hoàn thành trong thời gian nghỉ trưa, tuy nhiên, nên có mặt tại phòng khám trong 30-90 phút để hoàn tất quá trình điều trị. Có thể bị bỏng hoặc đau trong khi thực hiện, tùy thuộc vào loại thiết

bị được sử dụng. Bác sĩ có thể bôi thuốc tại chỗ hoặc điều chỉnh cài đặt để giảm lượng năng lượng mà thiết bị truyền tải nhằm giảm nguy cơ đau.

DIỄN BIẾN SAU ĐIỀU TRỊ

Các cơn đau sau khi điều trị sẽ hết ngay sau thủ thuật. Có thể bị đỏ và sưng sau khi điều trị, tuy nhiên sẽ tự hết sau 3-5 ngày. Nếu đau hoặc sưng vẫn còn, hoặc nếu có phát ban mới, nên liên hệ với bác sĩ để đánh giá phản ứng bất lợi với việc điều trị như nhiễm trùng hoặc vi rút tái phát.

KẾT LUẬN

Kết quả sau khi điều trị bằng RF là từ từ, có thể chưa thấy kết quả tối ưu trong 3 tháng sau khi hoàn thành các đợt điều trị [4]. Do đó, nên thảo luận với bác sĩ về những kỳ vọng đối với thủ thuật để xem liệu phương pháp điều trị bằng sóng RF có phù hợp hay không.

Hiệu chi phí của thủ thuật và số lần điều trị để có được kết quả mong muốn. Nếu là nếp nhăn hoặc sẹo nghiêm trọng, nên xem xét một phương pháp điều trị thay thế vì có thể không đạt được kết quả mà phương pháp này có thể mang lại. Có nhiều phương pháp điều trị bằng sóng RF và tất cả đều cho một số mức độ cải thiện. Tuy nhiên, không có nghiên cứu so sánh giữa các loại thiết bị RF khác nhau để xác định xem một phương pháp điều trị có tốt hơn phương pháp điều trị khác hay không. Nhìn chung, sóng RF là một công cụ an toàn và hiệu quả trong việc trẻ hóa da. Nó cung cấp những cải thiện da vừa phải trong phòng khám, phục hồi nhanh chóng với ít tác dụng phụ.

KHUYẾN NGHỊ

- RF đơn cực có thể được sử dụng cho các nếp nhăn nhỏ quanh mắt và mặt, cũng như trị mụn trứng cá, nâng chân mày và làm săn chắc da quanh cổ.
- RF lưỡng cực có thể phù hợp nếu không thể chịu đựng được sự khó chịu khi điều trị bằng RF đơn cực. RF lưỡng cực thường cần nhiều lần điều trị hơn để thu được kết quả mong muốn.
- RF phân đoạn thường được sử dụng để điều trị sẹo mụn.
- RF không khuyến khích dùng trong điều trị các nếp nhăn hoặc sẹo nghiêm trọng, vì có thể không thu được kết quả mong muốn, ngay cả khi điều trị nhiều lần.

TÀI LIỆU THAM KHẢO

1. Alster, T. S., and J. R. Lupton. 2007. "Nonablative cutaneous remodeling using radiofrequency devices." *Clin Dermatol* 25 (5):487- 91. doi: 10.1016/j.clindermatol.2007.05.005.
2. El-Domyati, M., T. S. El-Ammawi, W. Medhat, O. Moawad, M. G. Mahoney, and J. Uitto. 2010. "Electro-optical Synergy Technique: A New and Effective Nonablative Approach to Skin Aging." *J Clin Aesthet Dermatol* 3 (12):22-30.
3. Lolis, M. S., and D. J. Goldberg. 2012. "Radiofrequency in cosmetic dermatology: a review." *Dermatol Surg* 38 (11):1765-76. doi: 10.1111/j.1524-4725.2012.02547.x.
4. Simmons, B. J., R. D. Griffith, L. A. Falto-Aizpurua, and K. Nouri. 2014. "Use of radiofrequency in cosmetic dermatology: focus on nonablative treatment of acne scars." *Clin Cosmet Investig Dermatol* 7:335-9. doi: 10.2147/CCID.S74411.

BS. Minh Vũ